



JURNAL KEDOKTERAN GIGI TERPADU

UNIVERSITAS TRISAKTI

P-ISSN : 27160718 <> E-ISSN : 26856867

0
Impact

0
Google Citations

Sinta 5
Current Accreditation

[Google Scholar](#) [Garuda](#) [Website](#) [Editor URL](#)

History Accreditation

2023

2024

2025

2026

2027

Garuda [Google Scholar](#)

[Potensi Aktivitas Antikanker Ekstrak Etanol Daun Peperomia pellucida L. Kunth Terhadap Lini Sel HSC-3](#)

Fakultas Kedokteran Gigi Universitas Trisakti [Jurnal Kedokteran Gigi Terpadu Vol. 7 No. 2 \(2025\): Jurnal Kedokteran Gigi Terpadu 1-3](#)

2025 [DOI: 10.25105/jkgt.v7i2.25960](#) [Accred : Sinta 5](#)

[Alstonia scholaris as a Medicinal Plant: Bibliometric Analysis](#)

Fakultas Kedokteran Gigi Universitas Trisakti [Jurnal Kedokteran Gigi Terpadu Vol. 7 No. 2 \(2025\): Jurnal Kedokteran Gigi Terpadu 7-9](#)

2025 [DOI: 10.25105/jkgt.v7i2.25991](#) [Accred : Sinta 5](#)

[Peran Artificial Intelligence dalam Meningkatkan Akurasi Shade Guide di Kedokteran Gigi Estetik](#)

Fakultas Kedokteran Gigi Universitas Trisakti [Jurnal Kedokteran Gigi Terpadu Vol. 7 No. 2 \(2025\): Jurnal Kedokteran Gigi Terpadu 10-14](#)

2025 [DOI: 10.25105/jkgt.v7i2.25995](#) [Accred : Sinta 5](#)

[Peran edukasi interaktif dalam peningkatan pengetahuan kesehatan gigi dan mulut](#)

Fakultas Kedokteran Gigi Universitas Trisakti [Jurnal Kedokteran Gigi Terpadu Vol. 7 No. 2 \(2025\): Jurnal Kedokteran Gigi Terpadu 15-18](#)

2025 [DOI: 10.25105/jkgt.v7i2.26000](#) [Accred : Sinta 5](#)

[Pengaruh usia dan jenis kelamin Terhadap periodontitis](#)

Fakultas Kedokteran Gigi Universitas Trisakti [Jurnal Kedokteran Gigi Terpadu Vol. 7 No. 2 \(2025\): Jurnal Kedokteran Gigi Terpadu 19-21](#)

2025 [DOI: 10.25105/jkgt.v7i2.26035](#) [Accred : Sinta 5](#)

[Diskrepansi Ukuran Gigi Berdasarkan Analisis Bolton Pada Pasien Ortodonti RSGM-P FKG Universitas Trisakti 2020-2024](#)

Fakultas Kedokteran Gigi Universitas Trisakti

[Jurnal Kedokteran Gigi Terpadu Vol. 7 No. 2 \(2025\): Jurnal Kedokteran Gigi Terpadu 22-25](#)

2025

[DOI: 10.25105/jkgt.v7i2.26036](#)

Accred : Sinta 5

[Perilaku kesehatan sebagai faktor risiko masalah kesehatan gigi dan mulut anak](#)

Fakultas Kedokteran Gigi Universitas Trisakti

[Jurnal Kedokteran Gigi Terpadu Vol. 7 No. 2 \(2025\): Jurnal Kedokteran Gigi Terpadu 26-28](#)

2025

[DOI: 10.25105/jkgt.v7i2.26042](#)

Accred : Sinta 5

[Pengetahuan Mahasiswa Kedokteran Gigi tentang Ergonomi dalam Pencegahan Musculoskeletal Disorders](#)

Fakultas Kedokteran Gigi Universitas Trisakti

[Jurnal Kedokteran Gigi Terpadu Vol. 7 No. 2 \(2025\): Jurnal Kedokteran Gigi Terpadu 29-32](#)

2025

[DOI: 10.25105/jkgt.v7i2.26046](#)

Accred : Sinta 5

[Perbedaan Kepercayaan Diri Remaja Putri Pengguna dan Non-Pengguna Ortodonti Cekat Berdasarkan Indeks PIDAQ](#)

Fakultas Kedokteran Gigi Universitas Trisakti

[Jurnal Kedokteran Gigi Terpadu Vol. 7 No. 2 \(2025\): Jurnal Kedokteran Gigi Terpadu 33-35](#)

2025

[DOI: 10.25105/jkgt.v7i2.26087](#)

Accred : Sinta 5

[Penggunaan Bahan Herbal Sebagai Disclosing Agent pada Gigi Anak : Scoping Review](#)

Fakultas Kedokteran Gigi Universitas Trisakti

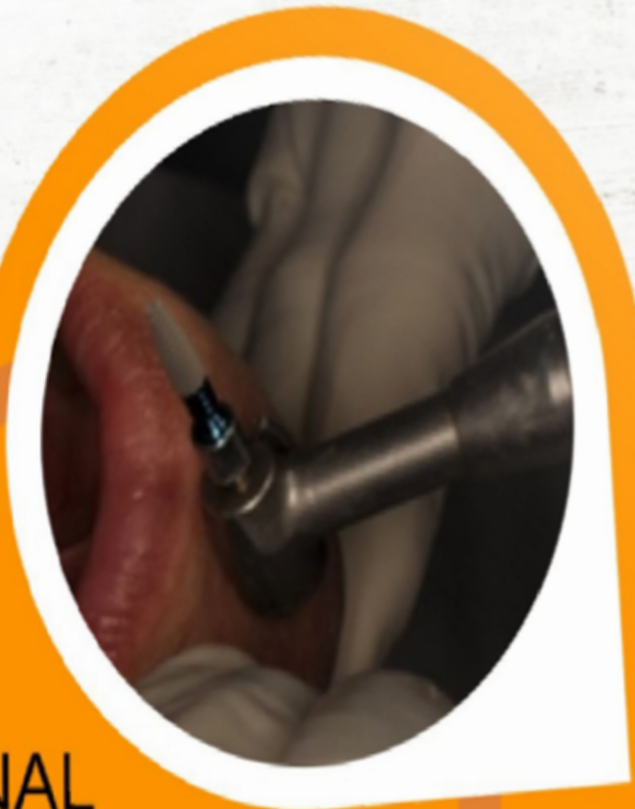[Jurnal Kedokteran Gigi Terpadu Vol. 7 No. 2 \(2025\): Jurnal Kedokteran Gigi Terpadu 36-40](#)

2025

[DOI: 10.25105/jkgt.v7i2.26092](#)

Accred : Sinta 5

[View more ...](#)



**JURNAL
KEDOKTERAN GIGI
TERPADU**


ISSN : 2716-0718

ISSN-E : 2685-6867

Website : <https://e-journal.trisakti.ac.id/index.php/jkgt>

Editorial Team

Editor in Chief

- *drg. Carolina Damayanti Marpaung, SpPros., Ph.D*  Mail
Departemen Prostodonsia, Fakultas Kedokteran Gigi, Universitas Trisakti, Indonesia

Board of Editor

- *drg. Yenny Pragustine, SpPros.*
Departemen Prostodonsia, Fakultas Kedokteran Gigi, Universitas Triakti, Indonesia
- *drg. Enrita Dian Rahmadini, Sp.KGA*
Departemen Ilmu Kedokteran Gigi Anak, Fakultas Kedokteran Gigi, Universitas Trisakti, Jakarta, Indonesia
- *drg. Tri Putriany Agustin, Sp.KGA*
Departemen Ilmu Kedokteran Gigi Anak, Fakultas Kedokteran Gigi, Universitas Trisakti, Jakarta, Indonesia
- *drg. Arianne Dwimega, Sp.KGA*
Departemen Ilmu Kedokteran Gigi Anak, Fakultas Kedokteran Gigi, Universitas Trisakti, Jakarta, Indonesia
- *drg. Goalbertus, MM., MKM*
Departemen Ilmu Kesehatan Gigi Masyarakat dan Pencegahan, Fakultas Kedokteran Gigi, Universitas Trisakti, Jakarta, Indonesia
- *drg. Christiana Rialine Titaley, MIPH., Ph.D*
Departemen Ilmu Kesehatan Masyarakat, Fakultas Kedokteran, Universitas Pattimura, Maluku, Indonesia
- *drg. Steffano Aditya Handoko, MPH., Sp.Pros*
Departemen Prostodonsia, Program Studi Sarjana Kedokteran Gigi dan Profesi Dokter Gigi (PSSKGPDG), Fakultas Kedokteran, Universitas Udayana, Bali, Indonesia
- *drg. Marthin Maha, Sp.Ort*
Departemen Ortodonsia, RSGM Gusti Hasan, Kalimantan Selatan, Indonesia



Jurnal Kedokteran Gigi Terpadu publishes articles and scientific work from Researches, Case Reports and Literature Reviews in Dentistry and Dental Science. The scopes vary from:

Dental Surgery, Dental Forensics, Oral Biology, Oral Medicine, Dental Public Health and Preventive Dentistry, Paediatric Dentistry, Dental Materials and Technology, Conservative Dentistry, Orthodontics, Periodontics, Prosthodontics, Dental Radiology.

Current Issue

Vol. 7 No. 2 (2025): Jurnal Kedokteran Gigi Terpadu

Published: 2026-02-09



Potensi Aktivitas Antikanker Ekstrak Etanol Daun Peperomia pellucida Kunth Terhadap Lini Sel HSC-3 (<https://e-journal.trisakti.ac.id/index.php/jkgt/article/view/25960>)

Sabina Fitriani, Ferry Sandra
1-3

[Download PDF \(https://e-journal.trisakti.ac.id/index.php/jkgt/article/view/25960/1411\)](https://e-journal.trisakti.ac.id/index.php/jkgt/article/view/25960/1411)

(<https://e-journal.trisakti.ac.id/index.php/jkgt/article/view/25960>)

Abstract: 0 | PDF downloads:0

<https://doi.org/10.25105/jkgt.v7i2.25960> (<https://doi.org/10.25105/jkgt.v7i2.25960>)



Alstonia scholaris as a Medicinal Plant: Bibliometric Analysis (<https://e-journal.trisakti.ac.id/index.php/jkgt/article/view/25991>)

Syafia Husain, Muhammad Ihsan Rizal
7-9

[Download PDF \(https://e-journal.trisakti.ac.id/index.php/jkgt/article/view/25991/1411\)](https://e-journal.trisakti.ac.id/index.php/jkgt/article/view/25991/1411)

(<https://e-journal.trisakti.ac.id/index.php/jkgt/article/view/25991>)

Abstract: 0 | PDF downloads:0

<https://doi.org/10.25105/jkgt.v7i2.25991> (<https://doi.org/10.25105/jkgt.v7i2.25991>)



Peran Artificial Intelligence dalam Meningkatkan Akurasi Shade Guide Kedokteran Gigi Estetik (<https://e-journal.trisakti.ac.id/index.php/jkgt/article/view/25995>)

Aisyah Nurkhansa Putri, Elizabeth Yuliani Taramalinda, Elma Rani Rahayu, Hanna Re Soenoe, Indira Safa Haniyah, Melisa Ardena Lianto Lie, Octarina
10-14

[Download PDF \(https://e-journal.trisakti.ac.id/index.php/jkgt/article/view/25995/1411\)](https://e-journal.trisakti.ac.id/index.php/jkgt/article/view/25995/1411)

(<https://e-journal.trisakti.ac.id/index.php/jkgt/article/view/25995>)

Abstract: 0 | PDF downloads:0

<https://doi.org/10.25105/jkgt.v7i2.25995> (<https://doi.org/10.25105/jkgt.v7i2.25995>)




Peran edukasi interaktif dalam peningkatan pengetahuan kesehatan gigi dan mulut (<https://e-journal.trisakti.ac.id/index.php/jkgt/article/view/26000>)

Putri Shalsabilla A. Hi. Yahya, Rr. Asyurati Asia, Mita Juliawati, Tien Suwartini, Caesa Cloudya Panjaitan
15-18

[Download PDF \(https://e-journal.trisakti.ac.id/index.php/jkgt/article/view/26000/1413\)](https://e-journal.trisakti.ac.id/index.php/jkgt/article/view/26000/1413)

(<https://e-journal.trisakti.ac.id/index.php/jkgt/article/view/26000>)

 Abstract: 0 |  PDF downloads:0

 <https://doi.org/10.25105/jkgt.v7i2.26000> (<https://doi.org/10.25105/jkgt.v7i2.26000>)




Pengaruh usia dan jenis kelamin Terhadap periodontitis (<https://e-journal.trisakti.ac.id/index.php/jkgt/article/view/26035>)

Anzani Khairunnisya, Jeti Erawati, Vidya Nursolihati
19-21

[Download PDF \(https://e-journal.trisakti.ac.id/index.php/jkgt/article/view/26035/1413\)](https://e-journal.trisakti.ac.id/index.php/jkgt/article/view/26035/1413)

(<https://e-journal.trisakti.ac.id/index.php/jkgt/article/view/26035>)

 Abstract: 0 |  PDF downloads:0

 <https://doi.org/10.25105/jkgt.v7i2.26035> (<https://doi.org/10.25105/jkgt.v7i2.26035>)




Diskrepansi Ukuran Gigi Berdasarkan Analisis Bolton Pada Pasien Ortodonti RSGM-P FKG Universitas Trisakti 2020-2024 (<https://e-journal.trisakti.ac.id/index.php/jkgt/article/view/26036>)

Alifya Muthia Zahra, Yuniar Zen
22-25

[Download PDF \(https://e-journal.trisakti.ac.id/index.php/jkgt/article/view/26036/1413\)](https://e-journal.trisakti.ac.id/index.php/jkgt/article/view/26036/1413)

(<https://e-journal.trisakti.ac.id/index.php/jkgt/article/view/26036>)

 Abstract: 0 |  PDF downloads:0

 <https://doi.org/10.25105/jkgt.v7i2.26036> (<https://doi.org/10.25105/jkgt.v7i2.26036>)




Perilaku kesehatan sebagai faktor risiko masalah kesehatan gigi dan mulut (<https://e-journal.trisakti.ac.id/index.php/jkgt/article/view/26037>)

Anzani Khairunnisya, Jeti Erawati, Vidya Nursolihati
26-28

[Download PDF \(https://e-journal.trisakti.ac.id/index.php/jkgt/article/view/26037/1413\)](https://e-journal.trisakti.ac.id/index.php/jkgt/article/view/26037/1413)

(<https://e-journal.trisakti.ac.id/index.php/jkgt/article/view/26037>)

 Abstract: 0 |  PDF downloads:0

 <https://doi.org/10.25105/jkgt.v7i2.26037> (<https://doi.org/10.25105/jkgt.v7i2.26037>)



mulut anak (<https://e-journal.trisakti.ac.id/index.php/jkgt/article/view/26042>)

Amabelle Elisanditya, Lia Hapsari Andayani, Abdul Gani Souliisa
26-28

[Download PDF \(https://e-journal.trisakti.ac.id/index.php/jkgt/article/view/26042/1414\)](https://e-journal.trisakti.ac.id/index.php/jkgt/article/view/26042/1414)

(<https://e-journal.trisakti.ac.id/index.php/jkgt/article/view/26042>)

Abstract: 0 | PDF downloads:0

<https://doi.org/10.25105/jkgt.v7i2.26042> (<https://doi.org/10.25105/jkgt.v7i2.26042>)



Pengetahuan Mahasiswa Kedokteran Gigi tentang Ergonomi dalam Pencegahan Musculoskeletal Disorders (<https://e-journal.trisakti.ac.id/index.php/jkgt/article/view/26046>)

Zalfa Nur Salsabilla, Wita Anggraini, Indrani Sulistyowati
29-32

[Download PDF \(https://e-journal.trisakti.ac.id/index.php/jkgt/article/view/26046/1414\)](https://e-journal.trisakti.ac.id/index.php/jkgt/article/view/26046/1414)

(<https://e-journal.trisakti.ac.id/index.php/jkgt/article/view/26046>)

Abstract: 0 | PDF downloads:0

<https://doi.org/10.25105/jkgt.v7i2.26046> (<https://doi.org/10.25105/jkgt.v7i2.26046>)



Perbedaan Kepercayaan Diri Remaja Putri Pengguna dan Non-Pengguna Ortodonti Cekat Berdasarkan Indeks PIDAQ (<https://e-journal.trisakti.ac.id/index.php/jkgt/article/view/26087>)

Aisyah Nurkhansa Putri, Riko Nofrizal
33-35

[Download PDF \(https://e-journal.trisakti.ac.id/index.php/jkgt/article/view/26087/1414\)](https://e-journal.trisakti.ac.id/index.php/jkgt/article/view/26087/1414)

(<https://e-journal.trisakti.ac.id/index.php/jkgt/article/view/26087>)

Abstract: 0 | PDF downloads:0

<https://doi.org/10.25105/jkgt.v7i2.26087> (<https://doi.org/10.25105/jkgt.v7i2.26087>)



Penggunaan Bahan Herbal Sebagai Disclosing Agent pada Gigi Anak : Scoping Review (<https://e-journal.trisakti.ac.id/index.php/jkgt/article/view/26092>)




Kendy Sutanto, Dhyani Widhiyaningsih, Sri Ratna Laksmiastuti
36-40

[Download PDF \(https://e-journal.trisakti.ac.id/index.php/jkgt/article/view/26092/1414\)](https://e-journal.trisakti.ac.id/index.php/jkgt/article/view/26092/1414)

(<https://e-journal.trisakti.ac.id/index.php/jkgt/article/view/26092>)

 Abstract: 0 |  PDF downloads:0

 <https://doi.org/10.25105/jkgt.v7i2.26092> (<https://doi.org/10.25105/jkgt.v7i2.26092>)




Penatalaksanaan Periodontitis Apikalis pasca Restorasi Inadekuat pad
Gigi Anterior Mandibula (<https://e-journal.trisakti.ac.id/index.php/jkgt/article/view/26094>)

Rosita Stefani, Aryadi , Dina Ratnasari, Natalia Tjingson
41-44

[Download PDF \(https://e-journal.trisakti.ac.id/index.php/jkgt/article/view/26094/1414\)](https://e-journal.trisakti.ac.id/index.php/jkgt/article/view/26094/1414)

(<https://e-journal.trisakti.ac.id/index.php/jkgt/article/view/26094>)

 Abstract: 0 |  PDF downloads:0

 <https://doi.org/10.25105/jkgt.v7i2.26094> (<https://doi.org/10.25105/jkgt.v7i2.26094>)




Perbedaan Hasil E-Line Ricketts Menggunakan Digital Vernier Caliper
Fotogrametri (<https://e-journal.trisakti.ac.id/index.php/jkgt/article/view/26108>)

Gienzafira Azwa Wibowo Putri, Johan Arief Budiman
41-48

[Download PDF \(https://e-journal.trisakti.ac.id/index.php/jkgt/article/view/26108/1414\)](https://e-journal.trisakti.ac.id/index.php/jkgt/article/view/26108/1414)

(<https://e-journal.trisakti.ac.id/index.php/jkgt/article/view/26108>)

 Abstract: 0 |  PDF downloads:0

 <https://doi.org/10.25105/jkgt.v7i2.26108> (<https://doi.org/10.25105/jkgt.v7i2.26108>)



Setting Time Pada Bone Cement (<https://e-journal.trisakti.ac.id/index.php/jkgt/article/view/26111>)

Fadila Rahmania, Olivia Nauli Komala, Octarina
49-51

[Download PDF \(https://e-journal.trisakti.ac.id/index.php/jkgt/article/view/26111/1414\)](https://e-journal.trisakti.ac.id/index.php/jkgt/article/view/26111/1414)

(<https://e-journal.trisakti.ac.id/index.php/jkgt/article/view/26111>)



Abstract: 0



PDF downloads:0



<https://doi.org/10.25105/jkgt.v7i2.26111> (<https://doi.org/10.25105/jkgt.v7i2.26111>)



Perbedaan Tinggi Processus Coronoid dalam Identifikasi Jenis Kelamin Ditinjau dari Radiograf Panoramik (<https://e-journal.trisakti.ac.id/index.php/jkgt/article/view/26113>)

Intan Farizka, Adinda Zahra Nur Aulia
52-55

[Download PDF \(https://e-journal.trisakti.ac.id/index.php/jkgt/article/view/26113/1414\)](https://e-journal.trisakti.ac.id/index.php/jkgt/article/view/26113/1414)

(<https://e-journal.trisakti.ac.id/index.php/jkgt/article/view/26113>)



Abstract: 0



PDF downloads:0



<https://doi.org/10.25105/jkgt.v7i2.26113> (<https://doi.org/10.25105/jkgt.v7i2.26113>)



Peran Biomarker Saliva Dalam Penentuan Maturasi Skeletal (<https://e-journal.trisakti.ac.id/index.php/jkgt/article/view/26115>)

Alyah Heriandi, Joko Kusnoto
56-59

[Download PDF \(https://e-journal.trisakti.ac.id/index.php/jkgt/article/view/26115/1414\)](https://e-journal.trisakti.ac.id/index.php/jkgt/article/view/26115/1414)

(<https://e-journal.trisakti.ac.id/index.php/jkgt/article/view/26115>)



Abstract: 0



PDF downloads:0



<https://doi.org/10.25105/jkgt.v7i2.26115> (<https://doi.org/10.25105/jkgt.v7i2.26115>)



Peran Antioksidan terhadap Radikal Bebas pada Periodontitis (<https://journal.trisakti.ac.id/index.php/jkgt/article/view/26116>)

Marie Louisa, Shirley Tjhie
60-63

[Download PDF \(https://e-journal.trisakti.ac.id/index.php/jkgt/article/view/26116/1414\)](https://e-journal.trisakti.ac.id/index.php/jkgt/article/view/26116/1414)

(<https://e-journal.trisakti.ac.id/index.php/jkgt/article/view/26116>)



Abstract: 0



PDF downloads:0



<https://doi.org/10.25105/jkgt.v7i2.26116> (<https://doi.org/10.25105/jkgt.v7i2.26116>)



Hambatan Oklusi dan Artikulasi Sebagai Faktor Trauma Oklusi Sekunder pada Pasien Periodontitis: Tinjauan Pustaka (<https://e-journal.trisakti.ac.id/index.php/jkgt/article/view/26118>)

Selly Dwi Aprilia, Olivia Nauli Komala
64-66

[Download PDF \(https://e-journal.trisakti.ac.id/index.php/jkgt/article/view/26118/1415\)](https://e-journal.trisakti.ac.id/index.php/jkgt/article/view/26118/1415)

(<https://e-journal.trisakti.ac.id/index.php/jkgt/article/view/26118>)



Abstract: 0



PDF downloads:0



<https://doi.org/10.25105/jkgt.v7i2.26118> (<https://doi.org/10.25105/jkgt.v7i2.26118>)



Perawatan saluran akar vital molar kedua kiri mandibula dengan restorasi fiber post, core dan mahkota zirkonia (<https://e-journal.trisakti.ac.id/index.php/jkgt/article/view/26120>)

Rosita Stefani, Aryadi Subrata, Dina Ratnasari, Talisa Claudiary Sinatra, Maria Barbic Lim, Alexander Kenneth Kurniawan, Natalia Tjingson
67-71

[Download PDF \(https://e-journal.trisakti.ac.id/index.php/jkgt/article/view/26120/1415\)](https://e-journal.trisakti.ac.id/index.php/jkgt/article/view/26120/1415)

(<https://e-journal.trisakti.ac.id/index.php/jkgt/article/view/26120>)



Abstract: 0



PDF downloads:0



<https://doi.org/10.25105/jkgt.v7i2.26120> (<https://doi.org/10.25105/jkgt.v7i2.26120>)





Peningkatan Kualitas Pelayanan Klinik Gigi (<https://e-journal.trisakti.ac.id/index.php/jkgt/article/view/26121>)

Caesary Cloudya Panjaitan, Marta Juslily, Mita Juliawati, Annisa Aqila Raini, Ananda Shelly Melyda, Elviena Farah Az Zahra, Indira Shafira Putri Prana, Salsabila Shafa Sai 72-75

Download PDF (<https://e-journal.trisakti.ac.id/index.php/jkgt/article/view/26121/1415>)

(<https://e-journal.trisakti.ac.id/index.php/jkgt/article/view/26121>)



Abstract: 0



PDF downloads:0



<https://doi.org/10.25105/jkgt.v7i2.26121> (<https://doi.org/10.25105/jkgt.v7i2.26121>)



Gambaran klinis dan karakteristik Hipomineralisasi molar-insisif: tinjauan pustaka (<https://e-journal.trisakti.ac.id/index.php/jkgt/article/view/26135>)

Yeini, Enrita Dian Rahmadini, Arianne Dwimega 76-80

Download PDF (<https://e-journal.trisakti.ac.id/index.php/jkgt/article/view/26135/1415>)

(<https://e-journal.trisakti.ac.id/index.php/jkgt/article/view/26135>)



Abstract: 0



PDF downloads:0



<https://doi.org/10.25105/jkgt.v7i2.26135> (<https://doi.org/10.25105/jkgt.v7i2.26135>)



Perbedaan Keakuratan Pengukuran Proporsi Tinggi Wajah Menggunakan 3DF Zephyr Dibandingkan Metode Secara Langsung (<https://e-journal.trisakti.ac.id/index.php/jkgt/article/view/26136>)

Victoria Susantoputri Angenia Helza, Harris Gadih Pratomo 81-84

Download PDF (<https://e-journal.trisakti.ac.id/index.php/jkgt/article/view/26136/1415>)

(<https://e-journal.trisakti.ac.id/index.php/jkgt/article/view/26136>)



Abstract: 0



PDF downloads:0



<https://doi.org/10.25105/jkgt.v7i2.26136> (<https://doi.org/10.25105/jkgt.v7i2.26136>)



Perbandingan flexural strength resin semen self adhesive dan resin semen adhesive dual cure (<https://e-journal.trisakti.ac.id/index.php/>)



jkgt/article/view/26137)

Khansa Salma, James Handojo, Lia Hapsari Andayani

85-87

Download PDF (<https://e-journal.trisakti.ac.id/index.php/jkgt/article/view/26137/1418>)

(<https://e-journal.trisakti.ac.id/index.php/jkgt/article/view/26137>)

Abstract: 0 | PDF downloads:0

<https://doi.org/10.25105/jkgt.v7i2.26137> (<https://doi.org/10.25105/jkgt.v7i2.26137>)



Pengaruh Perendaman Resin Akrilik Dalam Ekstrak Daun Turi (Sesban grandiflora) Terhadap Candida albicans (<https://e-journal.trisakti.ac.id/index.php/jkgt/article/view/26138>)

Brighton Joshua, Yayuk Yuliansi

88-90

Download PDF (<https://e-journal.trisakti.ac.id/index.php/jkgt/article/view/26138/1418>)

(<https://e-journal.trisakti.ac.id/index.php/jkgt/article/view/26138>)

Abstract: 0 | PDF downloads:0

<https://doi.org/10.25105/jkgt.v7i2.26138> (<https://doi.org/10.25105/jkgt.v7i2.26138>)



Exercise Therapy Pada Perawatan Chronic Low Back Pain: Scoping Review (<https://e-journal.trisakti.ac.id/index.php/jkgt/article/view/26139>)

Levana Holil, Wita Anggraini, Indrani Sulistyowati, Annisaa Putri Ariyani, Brigitta

91-96

Download PDF (<https://e-journal.trisakti.ac.id/index.php/jkgt/article/view/26139/1418>)

(<https://e-journal.trisakti.ac.id/index.php/jkgt/article/view/26139>)

Abstract: 0 | PDF downloads:0

<https://doi.org/10.25105/jkgt.v7i2.26139> (<https://doi.org/10.25105/jkgt.v7i2.26139>)

View All Issues (<https://e-journal.trisakti.ac.id/index.php/jkgt/issue/archive>)

Peran Biomarker Saliva Dalam Penentuan Maturasi Skeletal

Alyah Heriandi¹, Joko Kusnoto²

¹Program Studi Magister Ilmu Kedokteran Gigi, Fakultas Kedokteran Gigi, Universitas Trisakti, Jakarta, Indonesia

²Bagian Ortodonti, Fakultas Kedokteran Gigi, Universitas Trisakti, Jakarta, Indonesia

E-mail: joko.k@trisakti.ac.id

ABSTRACT

Introduction: Accurate assessment of skeletal maturation is essential in orthodontic treatment planning during the growth period. Conventional radiographic methods, though commonly used, involve ionizing radiation and subjective interpretation. Salivary biomarkers offer a promising non-invasive alternative. **Objectives:** This study aims to explore the potential of salivary biomarkers as indicators of skeletal maturation. **Discussion:** Skeletal maturation is commonly assessed using the Cervical Vertebral Maturation Stages (CVMS) method, which evaluates morphological changes in cervical vertebrae C2, C3, and C4 on lateral cephalometric radiographs. Each CVMS stage corresponds to specific growth phases—pre-pubertal, pubertal, and post-pubertal. This review investigates the correlation of IGF-1, ALP, and DHEAS in saliva with these CVMS stages. **Results:** IGF-1 levels increase significantly during CVMS 3–4, aligning with the pubertal growth spurt. ALP levels peak at CVMS 3 and 5, indicating osteoblastic activity. DHEAS shows a progressive rise from CVMS 1 to 6, with significant elevations during the pubertal transition. **Conclusion:** IGF-1, ALP, and DHEAS in saliva are potential non-invasive biomarkers that correlate with CVMS and may improve the accuracy of skeletal maturation assessment for optimal orthodontic intervention timing.

Keywords: skeletal maturation; salivary biomarkers; cervical vertebrae

[Received: 23 September 2025, Accepted: 02 Februari 2026]

PENDAHULUAN

Penentuan maturasi skeletal pada individu yang sedang dalam masa pertumbuhan merupakan faktor penting yang mempengaruhi pengambilan keputusan untuk merencanakan perawatan ortodonti yang tepat. Berbagai metode telah dikembangkan untuk menilai status pertumbuhan, dengan penilaian maturasi skeletal menjadi yang paling umum digunakan. Berbagai metode antropometri dan radiografi digunakan dalam praktik klinis. Teknik radiografi mencakup radiograf pergelangan tangan yang didasarkan pada perubahan morfologi dan osifikasi tulang karpal, serta sefalogram lateral yang didasarkan pada indeks maturasi vertebra servikal (Cervical Vertebral Maturation Index/CVMI), yang tahapannya sering disebut sebagai tahapan servikal (CS) atau tahap pematangan vertebra servikal (CVM).^{1,2}

Metode radiografi melibatkan paparan radiasi ionisasi, yang dapat menimbulkan risiko kumulatif jika dilakukan berulang kali, terutama pada anak-anak dan remaja yang masih berada dalam masa pertumbuhan aktif. Meskipun dosis radiasi dari radiograf tangan atau sefalogram relatif rendah, prinsip "as low as reasonably achievable" (ALARA) tetap harus diterapkan secara ketat dalam praktik kedokteran gigi, khususnya untuk tujuan diagnostik berulang. Keterbatasan lainnya terletak pada sifat subjektif dari interpretasi gambar radiograf, yang sangat bergantung pada pengalaman dan ketelitian klinisi dalam mengidentifikasi perubahan morfologis kecil pada tulang. Metode konvensional umumnya bersifat invasif dari segi kenyamanan pasien dan tidak praktis untuk dilakukan secara berkala.³

Pendekatan terbaru dibutuhkan untuk mengembangkan dan mengevaluasi metode alternatif yang lebih non-invasif, aman, objektif, dan praktis, seperti penggunaan biomarker biologis dalam cairan tubuh, yang dalam beberapa studi telah menunjukkan korelasi yang menjanjikan dengan indikator radiografi maturasi skeletal. Biomarker dapat diperoleh dari berbagai cairan biologis seperti darah, air liur, cairan sulkus gingiva, dan urin.

Saliva merupakan cairan tubuh yang mudah diperoleh tanpa prosedur invasif, dapat dikumpulkan berulang kali, dan mengandung berbagai molekul biologis seperti protein, enzim, hormon, dan metabolit yang mencerminkan kondisi fisiologis dan patologis tubuh termasuk proses pertumbuhan dan maturasi tulang.^{4,5} Tinjauan pustaka ini bertujuan untuk mengeksplorasi potensi penggunaan biomarker saliva sebagai indikator non-invasif dalam menilai tingkat maturasi skeletal, dengan menyoroti karakteristik biologis dan relevansi klinis dari beberapa biomarker utama seperti IGF-1, ALP, dan DHEAS.

TINJAUAN PUSTAKA

Pertumbuhan dan perkembangan merupakan dua konsep yang berkaitan namun memiliki makna yang berbeda. Pertumbuhan merujuk pada peningkatan ukuran atau jumlah sel dan bersifat anatomi, sedangkan perkembangan mengacu pada peningkatan kompleksitas struktur dan fungsi, serta bersifat fisiologis dan perilaku. Intervensi ortodonti seringkali bergantung pada fase pertumbuhan pasien, terutama selama peak growth velocity. Penilaian status pertumbuhan seseorang tidak hanya bergantung pada usia kronologis, karena usia biologis tiap individu dapat berbeda-beda. Terdapat beberapa cara dalam mengukur status pertumbuhan, seperti usia kronologis, usia dan maturasi skeletal, usia dental, kurva pertumbuhan, dan melihat dari ciri-ciri seksual sekunder.⁶

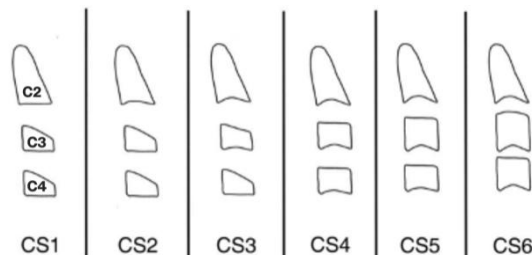
Maturasi skeletal berkaitan dengan tingkat perkembangan osifikasi yang diamati secara fisiologis. Urutan perubahan cenderung berbeda-beda antar individu, karena adanya jam biologis setiap orang.⁷ Proses maturasi skeletal bersifat temporal yang tidak selalu berhubungan erat dengan usia kronologis. Maturasi skeletal sering dinyatakan dalam satuan tahun dan bulan, tetapi tidak ada hubungan yang konsisten antara usia skeletal dan usia kronologis. Penilaian terhadap maturasi skeletal digunakan sebagai alat diagnostik klinik, terutama untuk

mengevaluasi kondisi terkait gangguan pertumbuhan umum, memantau respons terhadap terapi medis, dan menentukan potensi pertumbuhan anak di masa depan.⁸

Salah satu metode untuk menilai maturasi skeletal sebagai prediktor tumbuh kembang adalah Cervical Vertebral Maturation (CVM). Metode ini memanfaatkan evaluasi morfologi dari tiga vertebra servikal yaitu C2, C3, dan C4 yang terlihat pada sefalogram lateral. Metode CVMS menilai secara visual bagian bawah tulang servikal, khususnya apakah batas inferior vertebra berbentuk datar atau menunjukkan adanya konkavitas, serta memperhatikan bentuk morfologis vertebra tersebut.

Berdasarkan kombinasi perubahan tersebut, dikembangkan enam tahap maturasi servikal (CS1 hingga CS6), yang kemudian diklasifikasikan ke dalam tiga fase utama: fase pra-pubertas (CS1–CS2), fase peri-pubertas atau puncak pertumbuhan (CS3–CS4), dan fase pasca-pubertas (CS5–CS6). Berikut enam tahap maturasi dari CVMS (Gambar 1) 1,2,9:

1. Tahap CVMS 1 menunjukkan batas inferior korpus dari vertebra servikal C2, C3, dan C4 masih datar. Korpus C3 dan C4 berbentuk trapezoid, dengan permukaan superior yang miring dari posterior ke anterior, menandakan struktur tulang masih imatur. Pada tahap ini, puncak pertumbuhan mandibula diperkirakan terjadi sekitar dua tahun setelahnya.
2. Tahap CVMS 2 menunjukkan cekungan yang jelas pada batas inferior korpus C2 dan C3. Bentuk korpus C3 dan C4 bervariasi antara trapezoid dan persegi panjang horizontal. Tahap ini menandakan fase pra-puncak pertumbuhan mandibula, yang diperkirakan akan terjadi satu tahun kemudian.
3. Tahap CVMS 3 menunjukkan cekungan pada batas inferior korpus C2, C3, dan C4 sudah terlihat jelas karena peningkatan pematangan osseus. Korpus C3 dan C4 berbentuk trapezoid atau persegi panjang horizontal. Puncak pertumbuhan mandibula biasanya terjadi dalam tahun yang sama.
4. Tahap CVMS 4 menunjukkan cekungan pada batas inferior korpus C2, C3, dan C4 terlihat lebih jelas. Pada fase ini menandakan bahwa puncak pertumbuhan telah terjadi 1-2 tahun sebelumnya dan pasien telah memasuki fase post-pubertal awal.
5. Tahap CVMS 5 menunjukkan cekungan pada batas inferior korpus C2, C3, dan C4 semakin terlihat jelas. Korpus C3 dan C4 berbentuk persegi panjang vertikal. Pada fase ini menandakan bahwa puncak pertumbuhan mandibula telah berlalu lebih dari satu tahun sebelumnya.
6. Tahap CVMS 6 menunjukkan cekungan pada batas inferior korpus C2, C3, dan C4 sangat jelas. Korpus berbentuk persegi panjang vertikal. Pada fase ini menandakan bahwa puncak pertumbuhan mandibula telah berakhir



Gambar 1. Representasi skematik tahapan Cervical Vertebrae Maturation Stage 1

Biomarker merupakan karakteristik terukur yang berfungsi sebagai indikator proses biologis normal, proses patologis, atau respon terhadap suatu paparan atau intervensi, baik terapeutik maupun lingkungan. Terdapat berbagai jenis biomarker berdasarkan fungsinya, seperti diagnostic biomarkers, monitoring biomarkers, pharmacodynamic biomarkers, predictive biomarkers, prognostic biomarkers, safety biomarkers, dan susceptibility biomarkers.¹⁰ Pengukuran biomarker dapat dilakukan melalui berbagai medium biologis, antara lain serum, saliva, urin, dan gingival crevicular fluid (GCF). Penggunaan saliva semakin diminati karena bersifat non-invasif, mudah diperoleh, dan mengandung berbagai molekul yang mencerminkan status sistemik tubuh. Beberapa metode analisis yang umum digunakan untuk mengukur kadar biomarker meliputi enzyme-linked immunosorbent assay (ELISA), radioimmunoassay (RIA), dan teknik berbasis imunokromatografi.¹¹ Dalam konteks tumbuh kembang, biomarker memiliki peran penting sebagai penanda maturasi skeletal, terutama dalam mengidentifikasi fase pertumbuhan pubertas yang krusial untuk intervensi ortodonti dan pertumbuhan kraniofasial. Sejumlah biomarker telah diteliti karena korelasinya dengan tahapan perkembangan tulang, seperti IGF-1, ALP, dan DHEAS.

Insulin-like Growth Factor-1 (IGF-1) merupakan hormon anabolik yang diproduksi terutama di hati sebagai respons terhadap stimulasi hormon pertumbuhan (GH), dan juga ditemukan dalam matriks tulang serta kartilago kondilus mandibula. IGF-1 bekerja dengan merangsang proliferasi dan diferensiasi osteoblas serta meningkatkan sintesis kolagen dan pembentukan matriks tulang. Selama masa pubertas, kadar IGF-1 meningkat secara signifikan dan telah terbukti berkorelasi dengan tahap maturasi skeletal berdasarkan indikator radiografis seperti Cervical Vertebral Maturation Stage (CVMS) dan Skeletal Maturity Index (SMI). Oleh karena itu, IGF-1 menjadi indikator potensial yang andal untuk menilai puncak pertumbuhan pubertal, terutama pada individu yang sedang menjalani evaluasi pertumbuhan kraniofasial dalam perawatan ortodonti.¹²

Alkaline Phosphatase (ALP) adalah enzim tetramerik yang terletak di permukaan luar membran sel dan terdiri dari beberapa isoenzim, dengan bone-specific alkaline phosphatase (B-ALP) sebagai komponen utama yang berperan dalam metabolisme tulang. ALP berperan dalam mineralisasi matriks tulang dengan menghidrolisis senyawa fosfat organik di ruang ekstraseluler. Aktivitas ALP meningkat secara signifikan selama masa pertumbuhan tulang aktif dan mencerminkan aktivitas osteoblastik. Penelitian telah menunjukkan bahwa kadar ALP dalam cairan gingiva dan saliva meningkat selama fase pubertas dan menurun setelah fase pertumbuhan memuncak, menjadikannya indikator biokimia yang relevan dalam menilai aktivitas pertumbuhan skeletal secara non-invasif.¹³

Dehydroepiandrosterone sulfate (DHEAS) adalah hormon steroid yang disintesis oleh zona retikularis adrenal dan merupakan bentuk tersulfatasi dari dehydroepiandrosterone (DHEA). DHEAS memiliki masa paruh yang lebih panjang dibanding DHEA dan lebih stabil dalam sirkulasi darah serta cairan tubuh lainnya, termasuk saliva. Kadar DHEAS cenderung meningkat sejak masa kanak-kanak akhir hingga awal masa dewasa dan berkorelasi dengan tahap perkembangan skeletal. DHEAS juga ditemukan memiliki korelasi positif dengan indikator pertumbuhan tulang panjang dan parameter

kraniofasial lainnya. Dalam beberapa studi, kadar DHEAS dalam saliva dinyatakan sebagai biomarker potensial yang non-invasif dan dapat diandalkan dalam evaluasi tahap pertumbuhan skeletal.¹⁴

Secara keseluruhan, karakteristik biokimia dan fisiologis dari IGF-1, ALP, dan DHEAS menunjukkan bahwa ketiganya merupakan biomarker penting yang dapat digunakan secara klinis untuk mendeteksi fase pertumbuhan aktif pada masa pubertas. Penggunaan ketiga biomarker ini, baik secara individual maupun kombinasi, dapat meningkatkan akurasi dalam penilaian tahap maturasi skeletal serta membantu dalam pengambilan keputusan klinis yang lebih tepat, khususnya dalam bidang ortodonti dan kedokteran gigi anak.

PEMBAHASAN

Tiga biomarker, seperti IGF-1, ALP dan DHEA memiliki peran penting dalam memantau maturasi skeletal. Insulin Growth Factor-1 (IGF-1) merupakan salah satu biomarker biologis yang sensitif dalam mengidentifikasi tahapan maturasi skeletal, khususnya selama masa pubertas. Penelitian menunjukkan bahwa kadar IGF-1 dalam serum maupun saliva meningkat secara signifikan pada tahap pubertal (CS3–CS4), dibandingkan dengan tahap pra-pubertas (CS1–CS2) serta pasca-pubertas (CS5–CS6). Kadar IGF-1 memiliki perbedaan berdasarkan jenis kelamin, di mana perempuan mencapai puncak IGF-1 pada CVMI 3, sedangkan laki-laki pada CVMI 4 dengan kecenderungan peningkatan kadar yang lebih bertahan lama. Sejumlah penelitian longitudinal telah menunjukkan bahwa IGF-1 memiliki pengaruh langsung terhadap aktivitas GH dan menjadi indikator tidak langsung dari sisa pertumbuhan mandibula. Dalam konteks saliva, IGF-1 telah digunakan sebagai biomarker non-invasif untuk menilai maturasi skeletal, dengan studi menunjukkan bahwa kadar IGF-1 dalam saliva meningkat selama fase percepatan pertumbuhan (pubertal growth spurt) dan menurun setelahnya.^{4,15}

Aktivitas Alkaline phosphatase (ALP) saliva ditemukan meningkat secara signifikan pada tahap CVMS 2 ($p < 0,001$) dan CVMS 5 ($p = 0,004$) dibandingkan dengan CVMS 1. Konsentrasi protein total ALP dalam saliva menunjukkan puncak pada CVMS 3 dan CVMS 5, mengindikasikan adanya aktivitas osteoblastik yang tinggi selama periode tersebut. Beberapa studi telah mengevaluasi kadar salivary alkaline phosphatase (ALP) sebagai biomarker potensial dalam menilai maturasi skeletal.⁴ Alhazmi et al. melaporkan bahwa kadar ALP saliva lebih tinggi pada tahap CVMI 1 dan pada subjek laki-laki, yang diasosiasikan dengan potensi pertumbuhan yang lebih besar dan durasi lonjakan pertumbuhan (growth spurt) yang lebih panjang pada laki-laki dibanding perempuan. Selain itu, mereka juga menemukan bahwa konsentrasi total protein saliva meningkat pada tahap CVMI 3 dan 5.¹⁶ Penelitian yang dilakukan oleh Patil et al. menunjukkan bahwa evaluasi kadar ALP dalam saliva yang dikombinasikan dengan usia kronologis memberikan prediksi yang lebih akurat terhadap fase pertumbuhan pubertas dibandingkan dengan evaluasi kadar ALP saliva secara tunggal.¹⁷ Pada literatur sebelumnya terdapat perbedaan yang melaporkan bahwa kadar ALP saliva tertinggi terjadi selama lonjakan pubertas, berdasarkan penilaian tahapan MP3, pematangan vertebra servikal, atau indikator maturasi fisik lainnya yang menunjukkan lonjakan hormonal.¹⁸ Perbedaan ini kemungkinan disebabkan oleh pendekatan

pengukuran studi terbaru menggunakan ALP yang telah dinormalisasi, bukan kadar absolut. Salah satu keterbatasan utama dalam deteksi ALP di saliva adalah bahwa konsentrasinya 4–5 kali lebih rendah dibandingkan plasma. Untuk mendeteksi biomarker dalam saliva diperlukan metode analisis berteknologi tinggi dan sensitif, seperti teknik high-throughput, yang meskipun akurat namun mahal dan belum tersedia secara rutin dalam praktik klinis.¹⁹

Temuan-temuan ini mendukung potensi ALP sebagai biomarker pendukung dalam maturasi skeletal, terutama jika digunakan bersama usia kronologis dan tahapan vertebra servikal.

Kadar Dehydroepiandrosterone sulfate (DHEAS) dalam saliva menunjukkan peningkatan seiring dengan kemajuan tahap maturasi skeletal. Pada tahap awal (CS1), kadar DHEAS masih rendah, kemudian meningkat secara signifikan pada tahap transisi (CS3), dan terus bertambah hingga mencapai nilai tertinggi pada tahap akhir maturasi (CS6). Secara umum, kadar DHEAS berbeda kadar antar tahapan CVMS secara statistik signifikan, kecuali antara CS1 dan CS2 serta antara CS5 dan CS6. Berdasarkan jenis kelamin, laki-laki memiliki kadar tertinggi pada CS4 dan perempuan pada CS3.^{4,14} Temuan ini sejalan dengan penelitian sebelumnya yang melaporkan peningkatan kadar DHEA-S baik dalam serum maupun saliva selama fase pertumbuhan pesat (pubertal growth spurt). Hasil penelitian tersebut mengonfirmasi potensi penggunaan dehydroepiandrosterone sulfate (DHEA-S) dalam saliva sebagai indikator biologis non-invasif yang dapat diandalkan untuk mendeteksi fase lonjakan pertumbuhan pubertas, yang merupakan periode krusial dalam penilaian maturasi skeletal.²⁰

KESIMPULAN

Penggunaan biomarker saliva seperti IGF-1, ALP, dan DHEAS menunjukkan potensi besar sebagai indikator non-invasif dalam menentukan maturasi skeletal, khususnya ketika dikaitkan dengan tahapan pematangan vertebra servikal (CVMS). Kadar IGF-1 terbukti meningkat secara signifikan pada tahap CVMS 3 hingga CVMS 4, yang mencerminkan fase lonjakan pertumbuhan pubertas (pubertal growth spurt), dengan puncak yang lebih awal pada perempuan (CVMS 3) dibanding laki-laki (CVMS 4). Aktivitas ALP dalam saliva meningkat secara bermakna pada tahap CVMS 2 dan CVMS 5, dengan puncak tertinggi pada CVMS 3 dan 5, menunjukkan adanya aktivitas osteoblastik yang tinggi pada masa pertumbuhan aktif dan awal fase pasca-pubertas. Sementara itu, kadar DHEAS menunjukkan peningkatan bertahap dari CVMS 1 hingga CVMS 6, dengan lonjakan nyata pada CVMS 3–4, yang menandai masa transisi pubertas. Hubungan kuat antara ketiga biomarker ini dengan tahapan CVMS memperkuat peranannya sebagai alat bantu diagnostik yang lebih aman, praktis, dan objektif dibanding metode radiografi. Dengan demikian, kombinasi IGF-1, ALP, dan DHEAS dalam saliva dapat meningkatkan akurasi penentuan fase pertumbuhan dan membantu perencanaan intervensi ortodonti yang optimal berdasarkan tahapan biologis pasien.

DAFTAR PUSTAKA

- Baccetti T, Franchi L, McNamara JA. The Cervical Vertebral Maturation (CVM) Method for the Assessment of Optimal Treatment Timing in Dentofacial Orthopedics. *Semin Orthod.* 2005; 11(3):119–29.
- Mardiati E, Komara I, Halim H, Maskoen AM. Determination of Pubertal Growth Plot Using Hand-wrist

- and Cervical Vertebrae Maturation Indices, Dental Calcification, Peak Height Velocity, and Menarche. *Open Dent J.* 2021; 15(1):228–40.
3. Ferrillo M, Curci C, Rocuzzo A, Migliario M, Invernizzi M, de Sire A. Reliability of Cervical Vertebral Maturation Compared to Hand-Wrist for Skeletal Maturation Assessment in Growing Subjects: A Systematic Review. *J Back Musculoskelet Rehabil.* 2021; 34(6):925–36.
 4. Kapoor P, Balachandran R, Chowdhry A, Perinetti G, Kharbanda OP. Biomarkers in Body Fluids as Indicators of Skeletal Maturity: A Systematic Review and Meta-analysis. *Rambam Maimonides Med J.* 2023; 14(4):1-24
 5. Alhaji M, Babos M. Physiology, Salivation. In: StatPearls [Internet]. StatPearls Publishing; 2025. Available from: <https://www.ncbi.nlm.nih.gov/books/NBK542251/>
 6. Proffit WR, Fields HW, Sarver DM. *Contemporary Orthodontics.* 4th ed. St. Louis: Mosby Elsevier; 2007. p. 24–233.
 7. Hassel B, Farman AG. Skeletal Maturation Evaluation using Cervical Vertebrae. *Am J Orthod Dentofac Orthop.* 1995; 107(1):58–66.
 8. Mora S, Gilsanz V. Pubertal Growth of the Male Skeleton. In: *Osteoporosis in Men.* Elsevier; 2010. p. 95–103.
 9. McNamara JA, Franchi L. The Cervical Vertebral Maturation Method: A User's Guide. *Angle Orthod.* 2018; 88(2):133–43.
 10. Califf RM. Biomarker Definitions and Their Applications. *Exp Biol Med.* 2018; 243(3):213–21.
 11. Gv V, Tripathi T. Non-Invasive Methods for the Assessment of Biomarkers and Their Correlation with Radiographic Maturity Indicators — A Scoping Review. *Prog Orthod.* 2021;22(1):26. doi:10.1186/s40510-021-00372-6
 12. Fang J, Zhang X, Chen X, Wang Z, Zheng S, Cheng Y, et al. The Role of Insulin-like Growth Factor-1 in Bone Remodeling: A review. *Int J Biol Macromol.* 2023; 238:124125.
 13. Lowe D, Sanvictores T, Zubair M, John S. *Alkaline Phosphatase.* StatPearls Publishing; 2025.
 14. Al Meshari SZ, Aldweesh AH. Correlation between Salivary Dehydroepiandrosterone Sulfate (DHEA-S) Levels and Cervical Vertebral Maturation in Saudi Individuals. *Saudi Dent J.* 2022; 34(5):355–61.
 15. Nilsson A, Isgaard J, Lindahl A, Dahlström A, Skottner A, Isaksson OGP. Regulation by Growth Hormone of Number of Chondrocytes Containing IGF-I in Rat Growth Plate. *Science.* 1986; 233(4763):571–4.
 16. Alhazmi N, Trotman CA, Finkelman M, Hawley D, Zoukhri D, Papathanasiou E. Salivary alkaline phosphatase activity and chronological age as indicators for skeletal maturity. *Angle Orthod.* 2019; 89(4):637–42.
 17. Prakash N, Suma S, Devananda D, Raghunath N. Estimation of Salivary Bone Specific Alkaline Phosphatase as a Biomarker for Assessing Skeletal Maturity Indicator. *Med J Dr DY Patil Vidyapeeth.* 2024; 17(1):117-123.
 18. Tarvade S, Ramkrishna S, Sarode S. Salivary Alkaline Phosphatase - A Biochemical Marker for Growth Prediction. *Ind J Basic Applied Med Res.* 2015 ;4(17):17–22.
 19. Bel'skaya L V., Sarf EA, Kosenok VK. Age and Gender Characteristics of the Biochemical Composition of Saliva: Correlations with the Composition of Blood Plasma. *J Oral Biol Craniofac Res.* 2020; 10(2):59–65.
 20. Venkatagiriappa S, Raman A, Sharma A. The Role of Blood Spot Dehydroepiandrosterone Sulfate Levels in Adjunct to Hand Wrist Radiographs as Skeletal Maturity Indicator. *Turk J Orthod.* 2017; 29(3):69–72.

Joko Kusnoto FKG

Peran Biomarker Saliva Dalam Penentuan Maturasi Skeletal

Artikel 1

Document Details

Submission ID

trn:oid::3618:137592983

Submission Date

May 4, 2026, 2:26 PM GMT+7

Download Date

May 4, 2026, 2:31 PM GMT+7

File Name

Peran Biomarker Saliva Dalam Penentuan Maturasi Skeletal - COMPLETE.pdf

File Size

1.2 MB

15 Pages

5,206 Words

30,219 Characters

3% Overall Similarity

The combined total of all matches, including overlapping sources, for each database.




Filtered from the Report

- ▶ Bibliography
- ▶ Quoted Text
- ▶ Small Matches (less than 15 words)

Exclusions

- ▶ 3 Excluded Sources

Top Sources

- 3%  Internet sources
- 0%  Publications
- 0%  Submitted works (Student Papers)




Integrity Flags

0 Integrity Flags for Review

Our system's algorithms look deeply at a document for any inconsistencies that would set it apart from a normal submission. If we notice something strange, we flag it for you to review.

A Flag is not necessarily an indicator of a problem. However, we'd recommend you focus your attention there for further review.

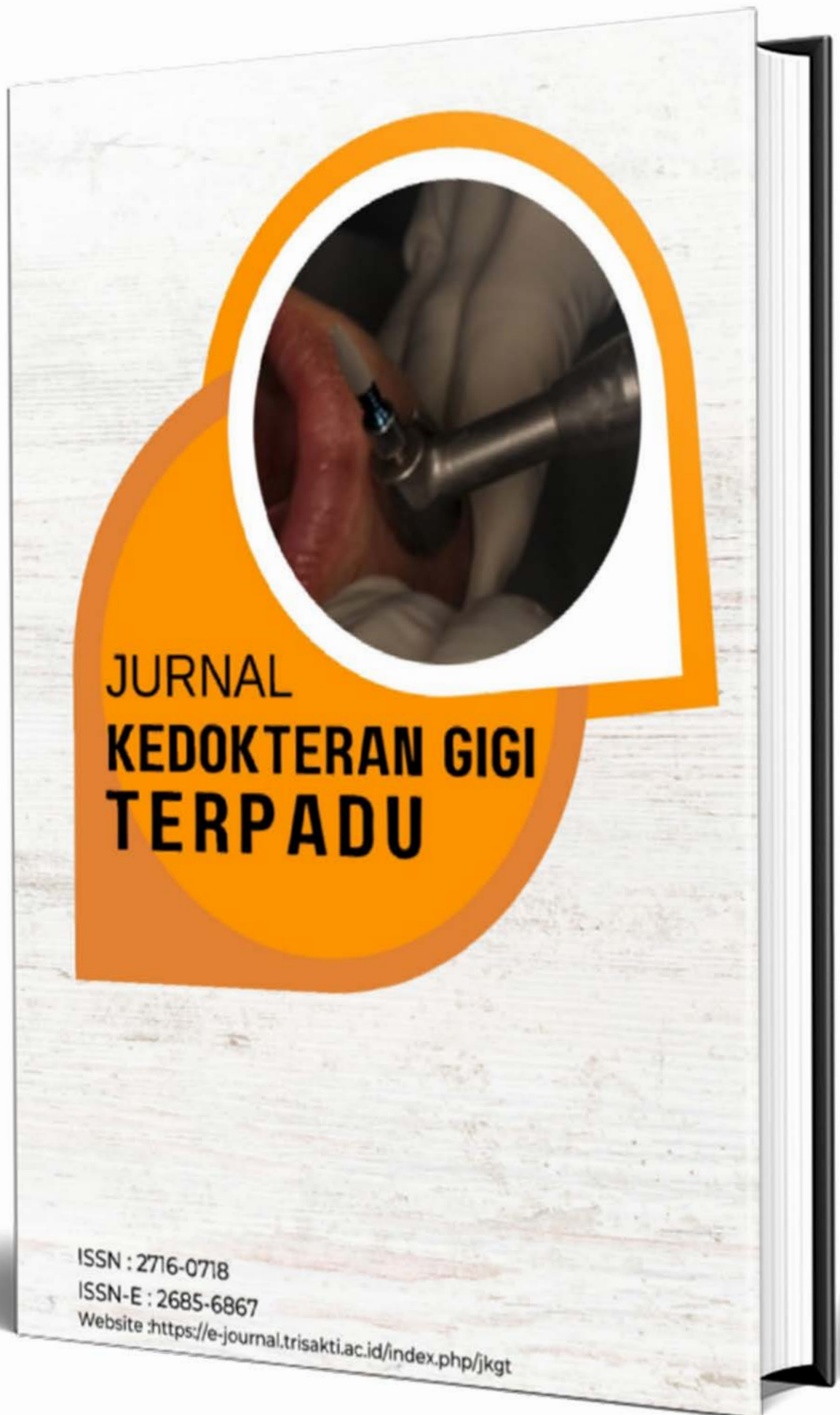Top Sources

- 3%  Internet sources
- 0%  Publications
- 0%  Submitted works (Student Papers)

Top Sources


The sources with the highest number of matches within the submission. Overlapping sources will not be displayed.

1	Internet	
e-journal.trisakti.ac.id		1%
2	Internet	
trijurnal.trisakti.ac.id		<1%
3	Internet	
www.liputan6.com		<1%
4	Internet	
link.springer.com		<1%



Editorial Team

Editor in Chief

- *drg. Carolina Damayanti Marpaung, SpPros., Ph.D*  Mail
Departemen Prostodonsia, Fakultas Kedokteran Gigi, Universitas Trisakti, Indonesia

Board of Editor

- *drg. Yenny Pragustine, SpPros.*
Departemen Prostodonsia, Fakultas Kedokteran Gigi, Universitas Triakti, Indonesia
- *drg. Enrita Dian Rahmadini, Sp.KGA*
Departemen Ilmu Kedokteran Gigi Anak, Fakultas Kedokteran Gigi, Universitas Trisakti, Jakarta, Indonesia
- *drg. Tri Putriany Agustin, Sp.KGA*
Departemen Ilmu Kedokteran Gigi Anak, Fakultas Kedokteran Gigi, Universitas Trisakti, Jakarta, Indonesia
- *drg. Arienne Dwimega, Sp.KGA*
Departemen Ilmu Kedokteran Gigi Anak, Fakultas Kedokteran Gigi, Universitas Trisakti, Jakarta, Indonesia
- *drg. Goalbertus, MM., MKM*
Departemen Ilmu Kesehatan Gigi Masyarakat dan Pencegahan, Fakultas Kedokteran Gigi, Universitas Trisakti, Jakarta, Indonesia
- *drg. Christiana Rialine Titaley, MIPH., Ph.D*
Departemen Ilmu Kesehatan Masyarakat, Fakultas Kedokteran, Universitas Pattimura, Maluku, Indonesia
- *drg. Steffano Aditya Handoko, MPH., Sp.Pros*
Departemen Prostodonsia, Program Studi Sarjana Kedokteran Gigi dan Profesi Dokter Gigi (PSSKGPDG), Fakultas Kedokteran, Universitas Udayana, Bali, Indonesia
- *drg. Marthin Maha, Sp.Ort*
Departemen Ortodonsia, RSGM Gusti Hasan, Kalimantan Selatan, Indonesia



2

Jurnal Kedokteran Gigi Terpadu publishes articles and scientific work from Researches, Case Reports and Literature Reviews in Dentistry and Dental Science. The scopes vary from:

Dental Surgery, Dental Forensics, Oral Biology, Oral Medicine, Dental Public Health and Preventive Dentistry, Paediatric Dentistry, Dental Materials and Technology, Conservative Dentistry, Orthodontics, Periodontics, Prosthodontics, Dental Radiology.

Current Issue

Vol. 7 No. 2 (2025): Jurnal Kedokteran Gigi Terpadu

Published: 2026-02-09



Potensi Aktivitas Antikanker Ekstrak Etanol Daun Peperomia pellucida Kunth Terhadap Lini Sel HSC-3 (<https://e-journal.trisakti.ac.id/index.php/jkgt/article/view/25960>)

Sabina Fitriani, Ferry Sandra
1-3

[Download PDF \(https://e-journal.trisakti.ac.id/index.php/jkgt/article/view/25960/1411\)](https://e-journal.trisakti.ac.id/index.php/jkgt/article/view/25960/1411)

(<https://e-journal.trisakti.ac.id/index.php/jkgt/article/view/25960>)

Abstract: 0 | PDF downloads:0

<https://doi.org/10.25105/jkgt.v7i2.25960> (<https://doi.org/10.25105/jkgt.v7i2.25960>)



Alstonia scholaris as a Medicinal Plant: Bibliometric Analysis (<https://journal.trisakti.ac.id/index.php/jkgt/article/view/25991>)

Syafia Husain, Muhammad Ihsan Rizal
7-9

[Download PDF \(https://e-journal.trisakti.ac.id/index.php/jkgt/article/view/25991/1411\)](https://e-journal.trisakti.ac.id/index.php/jkgt/article/view/25991/1411)

(<https://e-journal.trisakti.ac.id/index.php/jkgt/article/view/25991>)

Abstract: 0 | PDF downloads:0

<https://doi.org/10.25105/jkgt.v7i2.25991> (<https://doi.org/10.25105/jkgt.v7i2.25991>)



Peran Artificial Intelligence dalam Meningkatkan Akurasi Shade Guide Kedokteran Gigi Estetik (<https://e-journal.trisakti.ac.id/index.php/jkgt/article/view/25995>)

Aisyah Nurkhansa Putri, Elizabeth Yuliani Taramalinda, Elma Rani Rahayu, Hanna Re Soenoe, Indira Safa Haniyah, Melisa Ardena Lianto Lie, Octarina
10-14

[Download PDF \(https://e-journal.trisakti.ac.id/index.php/jkgt/article/view/25995/1411\)](https://e-journal.trisakti.ac.id/index.php/jkgt/article/view/25995/1411)

(<https://e-journal.trisakti.ac.id/index.php/jkgt/article/view/25995>)

Abstract: 0 | PDF downloads:0

<https://doi.org/10.25105/jkgt.v7i2.25995> (<https://doi.org/10.25105/jkgt.v7i2.25995>)



Peran edukasi interaktif dalam peningkatan pengetahuan kesehatan gigit dan mulut (<https://e-journal.trisakti.ac.id/index.php/jkgt/article/view/26000>)

Putri Shalsabilla A. Hi. Yahya, Rr. Asyurati Asia, Mita Juliawati, Tien Suwartini, Caesa Cloudya Panjaitan
15-18

[Download PDF \(https://e-journal.trisakti.ac.id/index.php/jkgt/article/view/26000/1413\)](https://e-journal.trisakti.ac.id/index.php/jkgt/article/view/26000/1413)

(<https://e-journal.trisakti.ac.id/index.php/jkgt/article/view/26000>)

Abstract: 0 | PDF downloads:0

<https://doi.org/10.25105/jkgt.v7i2.26000> (<https://doi.org/10.25105/jkgt.v7i2.26000>)



Pengaruh usia dan jenis kelamin Terhadap periodontitis (<https://e-journal.trisakti.ac.id/index.php/jkgt/article/view/26035>)

Anzani Khairunnisya, Jeti Erawati, Vidya Nursolihati
19-21

[Download PDF \(https://e-journal.trisakti.ac.id/index.php/jkgt/article/view/26035/1413\)](https://e-journal.trisakti.ac.id/index.php/jkgt/article/view/26035/1413)

(<https://e-journal.trisakti.ac.id/index.php/jkgt/article/view/26035>)

Abstract: 0 | PDF downloads:0

<https://doi.org/10.25105/jkgt.v7i2.26035> (<https://doi.org/10.25105/jkgt.v7i2.26035>)



Diskrepansi Ukuran Gigi Berdasarkan Analisis Bolton Pada Pasien Ortodonti RSGM-P FKG Universitas Trisakti 2020-2024 (<https://e-journal.trisakti.ac.id/index.php/jkgt/article/view/26036>)

Alifya Muthia Zahra, Yuniar Zen
22-25

[Download PDF \(https://e-journal.trisakti.ac.id/index.php/jkgt/article/view/26036/1413\)](https://e-journal.trisakti.ac.id/index.php/jkgt/article/view/26036/1413)

(<https://e-journal.trisakti.ac.id/index.php/jkgt/article/view/26036>)

Abstract: 0 | PDF downloads:0

<https://doi.org/10.25105/jkgt.v7i2.26036> (<https://doi.org/10.25105/jkgt.v7i2.26036>)



mulut anak (<https://e-journal.trisakti.ac.id/index.php/jkgt/article/view/26042>)

Amabelle Elisanditya, Lia Hapsari Andayani, Abdul Gani Soulisha
26-28

[Download PDF \(https://e-journal.trisakti.ac.id/index.php/jkgt/article/view/26042/1414\)](https://e-journal.trisakti.ac.id/index.php/jkgt/article/view/26042/1414)

(<https://e-journal.trisakti.ac.id/index.php/jkgt/article/view/26042>)



Abstract: 0 |  PDF downloads:0



<https://doi.org/10.25105/jkgt.v7i2.26042> (<https://doi.org/10.25105/jkgt.v7i2.26042>)



Pengetahuan Mahasiswa Kedokteran Gigi tentang Ergonomi dalam Pencegahan Musculoskeletal Disorders (<https://e-journal.trisakti.ac.id/index.php/jkgt/article/view/26046>)

Zalfa Nur Salsabilla, Wita Anggraini, Indrani Sulistyowati
29-32

[Download PDF \(https://e-journal.trisakti.ac.id/index.php/jkgt/article/view/26046/1414\)](https://e-journal.trisakti.ac.id/index.php/jkgt/article/view/26046/1414)

(<https://e-journal.trisakti.ac.id/index.php/jkgt/article/view/26046>)



Abstract: 0 |  PDF downloads:0



<https://doi.org/10.25105/jkgt.v7i2.26046> (<https://doi.org/10.25105/jkgt.v7i2.26046>)



Perbedaan Kepercayaan Diri Remaja Putri Pengguna dan Non-Pengguna Ortodonti Cekat Berdasarkan Indeks PIDAQ (<https://e-journal.trisakti.ac.id/index.php/jkgt/article/view/26087>)

Aisyah Nurkhansa Putri, Riko Nofrizal
33-35

[Download PDF \(https://e-journal.trisakti.ac.id/index.php/jkgt/article/view/26087/1414\)](https://e-journal.trisakti.ac.id/index.php/jkgt/article/view/26087/1414)

(<https://e-journal.trisakti.ac.id/index.php/jkgt/article/view/26087>)



Abstract: 0 |  PDF downloads:0



<https://doi.org/10.25105/jkgt.v7i2.26087> (<https://doi.org/10.25105/jkgt.v7i2.26087>)



Penggunaan Bahan Herbal Sebagai Disclosing Agent pada Gigi Anak : Scoping Review (<https://e-journal.trisakti.ac.id/index.php/jkgt/article/view/26092>)




Kendy Sutanto, Dhyani Widhiyaningsih, Sri Ratna Laksmiastuti
36-40

[Download PDF \(https://e-journal.trisakti.ac.id/index.php/jkgt/article/view/26092/1414\)](https://e-journal.trisakti.ac.id/index.php/jkgt/article/view/26092/1414)

(<https://e-journal.trisakti.ac.id/index.php/jkgt/article/view/26092>)

 Abstract: 0 |  PDF downloads:0

 <https://doi.org/10.25105/jkgt.v7i2.26092> (<https://doi.org/10.25105/jkgt.v7i2.26092>)




Penatalaksanaan Periodontitis Apikalis pasca Restorasi Inadekuat pada Gigi Anterior Mandibula (<https://e-journal.trisakti.ac.id/index.php/jkgt/article/view/26094>)

Rosita Stefani, Aryadi , Dina Ratnasari, Natalia Tjingson
41-44

[Download PDF \(https://e-journal.trisakti.ac.id/index.php/jkgt/article/view/26094/1414\)](https://e-journal.trisakti.ac.id/index.php/jkgt/article/view/26094/1414)

(<https://e-journal.trisakti.ac.id/index.php/jkgt/article/view/26094>)

 Abstract: 0 |  PDF downloads:0

 <https://doi.org/10.25105/jkgt.v7i2.26094> (<https://doi.org/10.25105/jkgt.v7i2.26094>)




Perbedaan Hasil E-Line Ricketts Menggunakan Digital Vernier Caliper Fotogrametri (<https://e-journal.trisakti.ac.id/index.php/jkgt/article/view/26108>)

Gienzafira Azwa Wibowo Putri, Johan Arief Budiman
41-48

[Download PDF \(https://e-journal.trisakti.ac.id/index.php/jkgt/article/view/26108/1414\)](https://e-journal.trisakti.ac.id/index.php/jkgt/article/view/26108/1414)

(<https://e-journal.trisakti.ac.id/index.php/jkgt/article/view/26108>)

 Abstract: 0 |  PDF downloads:0

 <https://doi.org/10.25105/jkgt.v7i2.26108> (<https://doi.org/10.25105/jkgt.v7i2.26108>)



Setting Time Pada Bone Cement (<https://e-journal.trisakti.ac.id/index.php/jkgt/article/view/26111>)

Fadila Rahmania, Olivia Nauli Komala, Octarina
49-51

[Download PDF \(https://e-journal.trisakti.ac.id/index.php/jkgt/article/view/26111/1414\)](https://e-journal.trisakti.ac.id/index.php/jkgt/article/view/26111/1414)

(<https://e-journal.trisakti.ac.id/index.php/jkgt/article/view/26111>)



Abstract: 0 | PDF downloads:0



<https://doi.org/10.25105/jkgt.v7i2.26111> (<https://doi.org/10.25105/jkgt.v7i2.26111>)



Perbedaan Tinggi Processus Coronoid dalam Identifikasi Jenis Kelamin Ditinjau dari Radiograf Panoramik (<https://e-journal.trisakti.ac.id/index.php/jkgt/article/view/26113>)

Intan Farizka, Adinda Zahra Nur Aulia
52-55

[Download PDF \(https://e-journal.trisakti.ac.id/index.php/jkgt/article/view/26113/1414\)](https://e-journal.trisakti.ac.id/index.php/jkgt/article/view/26113/1414)

(<https://e-journal.trisakti.ac.id/index.php/jkgt/article/view/26113>)



Abstract: 0 | PDF downloads:0



<https://doi.org/10.25105/jkgt.v7i2.26113> (<https://doi.org/10.25105/jkgt.v7i2.26113>)



Peran Biomarker Saliva Dalam Penentuan Maturasi Skeletal (<https://e-journal.trisakti.ac.id/index.php/jkgt/article/view/26115>)

Alyah Heriandi, Joko Kusnoto
56-59

[Download PDF \(https://e-journal.trisakti.ac.id/index.php/jkgt/article/view/26115/1414\)](https://e-journal.trisakti.ac.id/index.php/jkgt/article/view/26115/1414)

(<https://e-journal.trisakti.ac.id/index.php/jkgt/article/view/26115>)



Abstract: 0 | PDF downloads:0



<https://doi.org/10.25105/jkgt.v7i2.26115> (<https://doi.org/10.25105/jkgt.v7i2.26115>)



Peran Antioksidan terhadap Radikal Bebas pada Periodontitis (<https://journal.trisakti.ac.id/index.php/jkgt/article/view/26116>)

Marie Louisa, Shirley Tjhie
60-63

[Download PDF \(https://e-journal.trisakti.ac.id/index.php/jkgt/article/view/26116/1414\)](https://e-journal.trisakti.ac.id/index.php/jkgt/article/view/26116/1414)

(<https://e-journal.trisakti.ac.id/index.php/jkgt/article/view/26116>)

Abstract: 0 | PDF downloads:0

<https://doi.org/10.25105/jkgt.v7i2.26116> (<https://doi.org/10.25105/jkgt.v7i2.26116>)



Hambatan Oklusi dan Artikulasi Sebagai Faktor Trauma Oklusi Sekund pada Pasien Periodontitis: Tinjauan Pustaka (<https://e-journal.trisakti.ac.id/index.php/jkgt/article/view/26118>)

Selly Dwi Aprilia, Olivia Nauli Komala
64-66

[Download PDF \(https://e-journal.trisakti.ac.id/index.php/jkgt/article/view/26118/1414\)](https://e-journal.trisakti.ac.id/index.php/jkgt/article/view/26118/1414)

(<https://e-journal.trisakti.ac.id/index.php/jkgt/article/view/26118>)

Abstract: 0 | PDF downloads:0

<https://doi.org/10.25105/jkgt.v7i2.26118> (<https://doi.org/10.25105/jkgt.v7i2.26118>)



Perawatan saluran akar vital molar kedua kiri mandibula dengan restorasi fiber post, core dan mahkota zirkonia (<https://e-journal.trisakti.ac.id/index.php/jkgt/article/view/26120>)

Rosita Stefani, Aryadi Subrata, Dina Ratnasari, Talisa Claudiary Sinatra, Maria Barbic Lim, Alexander Kenneth Kurniawan, Natalia Tjingson
67-71

[Download PDF \(https://e-journal.trisakti.ac.id/index.php/jkgt/article/view/26120/1414\)](https://e-journal.trisakti.ac.id/index.php/jkgt/article/view/26120/1414)

(<https://e-journal.trisakti.ac.id/index.php/jkgt/article/view/26120>)

Abstract: 0 | PDF downloads:0

<https://doi.org/10.25105/jkgt.v7i2.26120> (<https://doi.org/10.25105/jkgt.v7i2.26120>)



Peningkatan Kualitas Pelayanan Klinik Gigi (<https://e-journal.trisakti.ac.id/index.php/jkgt/article/view/26121>)

Caesary Cloudya Panjaitan, Marta Juslily, Mita Juliawati, Annisa Aqila Raini, Ananda Shelly Melyda, Elviena Farah Az Zahra, Indira Shafira Putri Prana, Salsabila Shafa Sai 72-75

[Download PDF \(https://e-journal.trisakti.ac.id/index.php/jkgt/article/view/26121/1418\)](https://e-journal.trisakti.ac.id/index.php/jkgt/article/view/26121/1418)

(<https://e-journal.trisakti.ac.id/index.php/jkgt/article/view/26121>)

Abstract: 0 | PDF downloads:0

<https://doi.org/10.25105/jkgt.v7i2.26121> (<https://doi.org/10.25105/jkgt.v7i2.26121>)



Gambaran klinis dan karakteristik Hipomineralisasi molar-insisif: tinjauan pustaka (<https://e-journal.trisakti.ac.id/index.php/jkgt/article/view/26135>)

Yeini, Enrita Dian Rahmadini, Arianne Dwimega 76-80

[Download PDF \(https://e-journal.trisakti.ac.id/index.php/jkgt/article/view/26135/1418\)](https://e-journal.trisakti.ac.id/index.php/jkgt/article/view/26135/1418)

(<https://e-journal.trisakti.ac.id/index.php/jkgt/article/view/26135>)

Abstract: 0 | PDF downloads:0

<https://doi.org/10.25105/jkgt.v7i2.26135> (<https://doi.org/10.25105/jkgt.v7i2.26135>)



Perbedaan Keakuratan Pengukuran Proporsi Tinggi Wajah Menggunakan 3DF Zephyr Dibandingkan Metode Secara Langsung (<https://e-journal.trisakti.ac.id/index.php/jkgt/article/view/26136>)

Victoria Susantoputri Angenia Helza, Harris Gadih Pratomo 81-84

[Download PDF \(https://e-journal.trisakti.ac.id/index.php/jkgt/article/view/26136/1418\)](https://e-journal.trisakti.ac.id/index.php/jkgt/article/view/26136/1418)

(<https://e-journal.trisakti.ac.id/index.php/jkgt/article/view/26136>)

Abstract: 0 | PDF downloads:0

<https://doi.org/10.25105/jkgt.v7i2.26136> (<https://doi.org/10.25105/jkgt.v7i2.26136>)



Perbandingan flexural strength resin semen self adhesive dan resin semen adhesive dual cure (<https://e-journal.trisakti.ac.id/index.php/>)



[jkgt/article/view/26137](https://e-journal.trisakti.ac.id/index.php/jkgt/article/view/26137)

Khansa Salma, James Handojo, Lia Hapsari Andayani
85-87

[Download PDF \(https://e-journal.trisakti.ac.id/index.php/jkgt/article/view/26137/1418\)](https://e-journal.trisakti.ac.id/index.php/jkgt/article/view/26137/1418)

(<https://e-journal.trisakti.ac.id/index.php/jkgt/article/view/26137>)



Abstract: 0 |



PDF downloads:0



<https://doi.org/10.25105/jkgt.v7i2.26137> (<https://doi.org/10.25105/jkgt.v7i2.26137>)



[Pengaruh Perendaman Resin Akrilik Dalam Ekstrak Daun Turi \(Sesban grandiflora\) Terhadap Candida albicans \(https://e-journal.trisakti.ac.id/index.php/jkgt/article/view/26138\)](https://e-journal.trisakti.ac.id/index.php/jkgt/article/view/26138)

Brighton Joshua, Yayuk Yuliarsi
88-90

[Download PDF \(https://e-journal.trisakti.ac.id/index.php/jkgt/article/view/26138/1418\)](https://e-journal.trisakti.ac.id/index.php/jkgt/article/view/26138/1418)

(<https://e-journal.trisakti.ac.id/index.php/jkgt/article/view/26138>)



Abstract: 0 |



PDF downloads:0



<https://doi.org/10.25105/jkgt.v7i2.26138> (<https://doi.org/10.25105/jkgt.v7i2.26138>)



[Exercise Therapy Pada Perawatan Chronic Low Back Pain: Scoping Review \(https://e-journal.trisakti.ac.id/index.php/jkgt/article/view/26139\)](https://e-journal.trisakti.ac.id/index.php/jkgt/article/view/26139)

Levana Holil, Wita Anggraini, Indrani Sulistyowati, Annisaa Putri Ariyani, Brigitta
91-96

[Download PDF \(https://e-journal.trisakti.ac.id/index.php/jkgt/article/view/26139/1418\)](https://e-journal.trisakti.ac.id/index.php/jkgt/article/view/26139/1418)

(<https://e-journal.trisakti.ac.id/index.php/jkgt/article/view/26139>)



Abstract: 0 |



PDF downloads:0



<https://doi.org/10.25105/jkgt.v7i2.26139> (<https://doi.org/10.25105/jkgt.v7i2.26139>)

[View All Issues > \(https://e-journal.trisakti.ac.id/index.php/jkgt/issue/archive\)](https://e-journal.trisakti.ac.id/index.php/jkgt/issue/archive)

Peran Biomarker Saliva Dalam Penentuan Maturasi Skeletal

Alyah Heriandi¹, Joko Kusnoto²

¹Program Studi Magister Ilmu Kedokteran Gigi, Fakultas Kedokteran Gigi, Universitas Trisakti, Jakarta, Indonesia

²Bagian Ortodonti, Fakultas Kedokteran Gigi, Universitas Trisakti, Jakarta, Indonesia

E-mail: joko.k@trisakti.ac.id

ABSTRACT

Introduction: Accurate assessment of skeletal maturation is essential in orthodontic treatment planning during the growth period. Conventional radiographic methods, though commonly used, involve ionizing radiation and subjective interpretation. Salivary biomarkers offer a promising non-invasive alternative. **Objectives:** This study aims to explore the potential of salivary biomarkers as indicators of skeletal maturation. **Discussion:** Skeletal maturation is commonly assessed using the Cervical Vertebral Maturation Stages (CVMS) method, which evaluates morphological changes in cervical vertebrae C2, C3, and C4 on lateral cephalometric radiographs. Each CVMS stage corresponds to specific growth phases—pre-pubertal, pubertal, and post-pubertal. This review investigates the correlation of IGF-1, ALP, and DHEAS in saliva with these CVMS stages. **Results:** IGF-1 levels increase significantly during CVMS 3–4, aligning with the pubertal growth spurt. ALP levels peak at CVMS 3 and 5, indicating osteoblastic activity. DHEAS shows a progressive rise from CVMS 1 to 6, with significant elevations during the pubertal transition. **Conclusion:** IGF-1, ALP, and DHEAS in saliva are potential non-invasive biomarkers that correlate with CVMS and may improve the accuracy of skeletal maturation assessment for optimal orthodontic intervention timing.

Keywords: skeletal maturation; salivary biomarkers; cervical vertebrae

[Received: 23 September 2025, Accepted: 02 Februari 2026]

PENDAHULUAN

Penentuan maturasi skeletal pada individu yang sedang dalam masa pertumbuhan merupakan faktor penting yang mempengaruhi pengambilan keputusan untuk merencanakan perawatan ortodonti yang tepat. Berbagai metode telah dikembangkan untuk menilai status pertumbuhan, dengan penilaian maturasi skeletal menjadi yang paling umum digunakan. Berbagai metode antropometri dan radiografi digunakan dalam praktik klinis. Teknik radiografi mencakup radiograf pergelangan tangan yang didasarkan pada perubahan morfologi dan osifikasi tulang karpal, serta sefalogram lateral yang didasarkan pada indeks maturasi vertebra servikal (Cervical Vertebral Maturation Index/CVMI), yang tahapannya sering disebut sebagai tahapan servikal (CS) atau tahap pematangan vertebra servikal (CVM).^{1,2}

Metode radiografi melibatkan paparan radiasi ionisasi, yang dapat menimbulkan risiko kumulatif jika dilakukan berulang kali, terutama pada anak-anak dan remaja yang masih berada dalam masa pertumbuhan aktif. Meskipun dosis radiasi dari radiograf tangan atau sefalogram relatif rendah, prinsip "as low as reasonably achievable" (ALARA) tetap harus diterapkan secara ketat dalam praktik kedokteran gigi, khususnya untuk tujuan diagnostik berulang. Keterbatasan lainnya terletak pada sifat subjektif dari interpretasi gambar radiograf, yang sangat bergantung pada pengalaman dan ketelitian klinisi dalam mengidentifikasi perubahan morfologis kecil pada tulang. Metode konvensional umumnya bersifat invasif dari segi kenyamanan pasien dan tidak praktis untuk dilakukan secara berkala.³

Pendekatan terbaru dibutuhkan untuk mengembangkan dan mengevaluasi metode alternatif yang lebih non-invasif, aman, objektif, dan praktis, seperti penggunaan biomarker biologis dalam cairan tubuh, yang dalam beberapa studi telah menunjukkan korelasi yang menjanjikan dengan indikator radiografi maturasi skeletal. Biomarker dapat diperoleh dari berbagai cairan biologis seperti darah, air liur, cairan sulkus gingiva, dan urin.

Saliva merupakan cairan tubuh yang mudah diperoleh tanpa prosedur invasif, dapat dikumpulkan berulang kali, dan mengandung berbagai molekul biologis seperti protein, enzim, hormon, dan metabolit yang mencerminkan kondisi fisiologis dan patologis tubuh termasuk proses pertumbuhan dan maturasi tulang.^{4,5} Tinjauan pustaka ini bertujuan untuk mengeksplorasi potensi penggunaan biomarker saliva sebagai indikator non-invasif dalam menilai tingkat maturasi skeletal, dengan menyoroti karakteristik biologis dan relevansi klinis dari beberapa biomarker utama seperti IGF-1, ALP, dan DHEAS.

TINJAUAN PUSTAKA

Pertumbuhan dan perkembangan merupakan dua konsep yang berkaitan namun memiliki makna yang berbeda. Pertumbuhan merujuk pada peningkatan ukuran atau jumlah sel dan bersifat anatomi, sedangkan perkembangan mengacu pada peningkatan kompleksitas struktur dan fungsi, serta bersifat fisiologis dan perilaku. Intervensi ortodonti seringkali bergantung pada fase pertumbuhan pasien, terutama selama peak growth velocity. Penilaian status pertumbuhan seseorang tidak hanya bergantung pada usia kronologis, karena usia biologis tiap individu dapat berbeda-beda. Terdapat beberapa cara dalam mengukur status pertumbuhan, seperti usia kronologis, usia dan maturasi skeletal, usia dental, kurva pertumbuhan, dan melihat dari ciri-ciri seksual sekunder.⁶

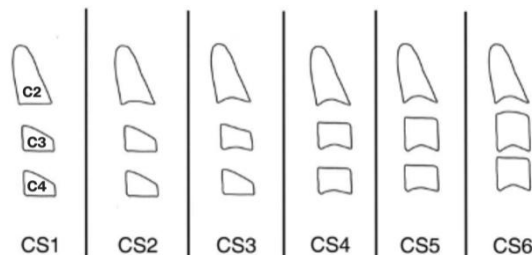
Maturasi skeletal berkaitan dengan tingkat perkembangan osifikasi yang diamati secara fisiologis. Urutan perubahan cenderung berbeda-beda antar individu, karena adanya jam biologis setiap orang.⁷ Proses maturasi skeletal bersifat temporal yang tidak selalu berhubungan erat dengan usia kronologis. Maturasi skeletal sering dinyatakan dalam satuan tahun dan bulan, tetapi tidak ada hubungan yang konsisten antara usia skeletal dan usia kronologis. Penilaian terhadap maturasi skeletal digunakan sebagai alat diagnostik klinik, terutama untuk

mengevaluasi kondisi terkait gangguan pertumbuhan umum, memantau respons terhadap terapi medis, dan menentukan potensi pertumbuhan anak di masa depan.⁸

Salah satu metode untuk menilai maturasi skeletal sebagai prediktor tumbuh kembang adalah Cervical Vertebral Maturation (CVM). Metode ini memanfaatkan evaluasi morfologi dari tiga vertebra servikal yaitu C2, C3, dan C4 yang terlihat pada sefalogram lateral. Metode CVMS menilai secara visual bagian bawah tulang servikal, khususnya apakah batas inferior vertebra berbentuk datar atau menunjukkan adanya konkavitas, serta memperhatikan bentuk morfologis vertebra tersebut.

Berdasarkan kombinasi perubahan tersebut, dikembangkan enam tahap maturasi servikal (CS1 hingga CS6), yang kemudian diklasifikasikan ke dalam tiga fase utama: fase pra-pubertas (CS1–CS2), fase peri-pubertas atau puncak pertumbuhan (CS3–CS4), dan fase pasca-pubertas (CS5–CS6). Berikut enam tahap maturasi dari CVMS (Gambar 1) 1,2,9:

1. Tahap CVMS 1 menunjukkan batas inferior korpus dari vertebra servikal C2, C3, dan C4 masih datar. Korpus C3 dan C4 berbentuk trapezoid, dengan permukaan superior yang miring dari posterior ke anterior, menandakan struktur tulang masih imatur. Pada tahap ini, puncak pertumbuhan mandibula diperkirakan terjadi sekitar dua tahun setelahnya.
2. Tahap CVMS 2 menunjukkan cekungan yang jelas pada batas inferior korpus C2 dan C3. Bentuk korpus C3 dan C4 bervariasi antara trapezoid dan persegi panjang horizontal. Tahap ini menandakan fase pra-puncak pertumbuhan mandibula, yang diperkirakan akan terjadi satu tahun kemudian.
3. Tahap CVMS 3 menunjukkan cekungan pada batas inferior korpus C2, C3, dan C4 sudah terlihat jelas karena peningkatan pematangan osseus. Korpus C3 dan C4 berbentuk trapezoid atau persegi panjang horizontal. Puncak pertumbuhan mandibula biasanya terjadi dalam tahun yang sama.
4. Tahap CVMS 4 menunjukkan cekungan pada batas inferior korpus C2, C3, dan C4 terlihat lebih jelas. Pada fase ini menandakan bahwa puncak pertumbuhan telah terjadi 1-2 tahun sebelumnya dan pasien telah memasuki fase post-pubertal awal.
5. Tahap CVMS 5 menunjukkan cekungan pada batas inferior korpus C2, C3, dan C4 semakin terlihat jelas. Korpus C3 dan C4 berbentuk persegi panjang vertikal. Pada fase ini menandakan bahwa puncak pertumbuhan mandibula telah berlalu lebih dari satu tahun sebelumnya.
6. Tahap CVMS 6 menunjukkan cekungan pada batas inferior korpus C2, C3, dan C4 sangat jelas. Korpus berbentuk persegi panjang vertikal. Pada fase ini menandakan bahwa puncak pertumbuhan mandibula telah berakhir.



Gambar 1. Representasi skematik tahapan Cervical Vertebrae Maturation Stage 1

Biomarker merupakan karakteristik terukur yang berfungsi sebagai indikator proses biologis normal, proses patologis, atau respon terhadap suatu paparan atau intervensi, baik terapeutik maupun lingkungan. Terdapat berbagai jenis biomarker berdasarkan fungsinya, seperti diagnostic biomarkers, monitoring biomarkers, pharmacodynamic biomarkers, predictive biomarkers, prognostic biomarkers, safety biomarkers, dan susceptibility biomarkers.¹⁰ Pengukuran biomarker dapat dilakukan melalui berbagai medium biologis, antara lain serum, saliva, urin, dan gingival crevicular fluid (GCF). Penggunaan saliva semakin diminati karena bersifat non-invasif, mudah diperoleh, dan mengandung berbagai molekul yang mencerminkan status sistemik tubuh. Beberapa metode analisis yang umum digunakan untuk mengukur kadar biomarker meliputi enzyme-linked immunosorbent assay (ELISA), radioimmunoassay (RIA), dan teknik berbasis imunokromatografi.¹¹ Dalam konteks tumbuh kembang, biomarker memiliki peran penting sebagai penanda maturasi skeletal, terutama dalam mengidentifikasi fase pertumbuhan pubertas yang krusial untuk intervensi ortodonti dan pertumbuhan kraniofasial. Sejumlah biomarker telah diteliti karena korelasinya dengan tahapan perkembangan tulang, seperti IGF-1, ALP, dan DHEAS.

Insulin-like Growth Factor-1 (IGF-1) merupakan hormon anabolik yang diproduksi terutama di hati sebagai respons terhadap stimulasi hormon pertumbuhan (GH), dan juga ditemukan dalam matriks tulang serta kartilago kondilus mandibula. IGF-1 bekerja dengan merangsang proliferasi dan diferensiasi osteoblas serta meningkatkan sintesis kolagen dan pembentukan matriks tulang. Selama masa pubertas, kadar IGF-1 meningkat secara signifikan dan telah terbukti berkorelasi dengan tahap maturasi skeletal berdasarkan indikator radiografis seperti Cervical Vertebral Maturation Stage (CVMS) dan Skeletal Maturity Index (SMI). Oleh karena itu, IGF-1 menjadi indikator potensial yang andal untuk menilai puncak pertumbuhan pubertal, terutama pada individu yang sedang menjalani evaluasi pertumbuhan kraniofasial dalam perawatan ortodonti.¹²

Alkaline Phosphatase (ALP) adalah enzim tetramerik yang terletak di permukaan luar membran sel dan terdiri dari beberapa isoenzim, dengan bone-specific alkaline phosphatase (B-ALP) sebagai komponen utama yang berperan dalam metabolisme tulang. ALP berperan dalam mineralisasi matriks tulang dengan menghidrolisis senyawa fosfat organik di ruang ekstraseluler. Aktivitas ALP meningkat secara signifikan selama masa pertumbuhan tulang aktif dan mencerminkan aktivitas osteoblastik. Penelitian telah menunjukkan bahwa kadar ALP dalam cairan gingiva dan saliva meningkat selama fase pubertas dan menurun setelah fase pertumbuhan memuncak, menjadikannya indikator biokimia yang relevan dalam menilai aktivitas pertumbuhan skeletal secara non-invasif.¹³

Dehydroepiandrosterone sulfate (DHEAS) adalah hormon steroid yang disintesis oleh zona retikularis adrenal dan merupakan bentuk tersulfatasi dari dehydroepiandrosterone (DHEA). DHEAS memiliki masa paruh yang lebih panjang dibanding DHEA dan lebih stabil dalam sirkulasi darah serta cairan tubuh lainnya, termasuk saliva. Kadar DHEAS cenderung meningkat sejak masa kanak-kanak akhir hingga awal masa dewasa dan berkorelasi dengan tahap perkembangan skeletal. DHEAS juga ditemukan memiliki korelasi positif dengan indikator pertumbuhan tulang panjang dan parameter

kraniofasial lainnya. Dalam beberapa studi, kadar DHEAS dalam saliva dinyatakan sebagai biomarker potensial yang non-invasif dan dapat diandalkan dalam evaluasi tahap pertumbuhan skeletal.¹⁴

Secara keseluruhan, karakteristik biokimia dan fisiologis dari IGF-1, ALP, dan DHEAS menunjukkan bahwa ketiganya merupakan biomarker penting yang dapat digunakan secara klinis untuk mendeteksi fase pertumbuhan aktif pada masa pubertas. Penggunaan ketiga biomarker ini, baik secara individual maupun kombinasi, dapat meningkatkan akurasi dalam penilaian tahap maturasi skeletal serta membantu dalam pengambilan keputusan klinis yang lebih tepat, khususnya dalam bidang ortodonti dan kedokteran gigi anak.

PEMBAHASAN

Tiga biomarker, seperti IGF-1, ALP dan DHEA memiliki peran penting dalam memantau maturasi skeletal. Insulin Growth Factor-1 (IGF-1) merupakan salah satu biomarker biologis yang sensitif dalam mengidentifikasi tahapan maturasi skeletal, khususnya selama masa pubertas. Penelitian menunjukkan bahwa kadar IGF-1 dalam serum maupun saliva meningkat secara signifikan pada tahap pubertal (CS3–CS4), dibandingkan dengan tahap pra-pubertas (CS1–CS2) serta pasca-pubertas (CS5–CS6). Kadar IGF-1 memiliki perbedaan berdasarkan jenis kelamin, di mana perempuan mencapai puncak IGF-1 pada CVMI 3, sedangkan laki-laki pada CVMI 4 dengan kecenderungan peningkatan kadar yang lebih bertahan lama. Sejumlah penelitian longitudinal telah menunjukkan bahwa IGF-1 memiliki pengaruh langsung terhadap aktivitas GH dan menjadi indikator tidak langsung dari sisa pertumbuhan mandibula. Dalam konteks saliva, IGF-1 telah digunakan sebagai biomarker non-invasif untuk menilai maturasi skeletal, dengan studi menunjukkan bahwa kadar IGF-1 dalam saliva meningkat selama fase percepatan pertumbuhan (pubertal growth spurt) dan menurun setelahnya.^{4,15}

Aktivitas Alkaline phosphatase (ALP) saliva ditemukan meningkat secara signifikan pada tahap CVMS 2 ($p < 0,001$) dan CVMS 5 ($p = 0,004$) dibandingkan dengan CVMS 1. Konsentrasi protein total ALP dalam saliva menunjukkan puncak pada CVMS 3 dan CVMS 5, mengindikasikan adanya aktivitas osteoblastik yang tinggi selama periode tersebut. Beberapa studi telah mengevaluasi kadar salivary alkaline phosphatase (ALP) sebagai biomarker potensial dalam menilai maturasi skeletal.⁴ Alhazmi et al. melaporkan bahwa kadar ALP saliva lebih tinggi pada tahap CVMI 1 dan pada subjek laki-laki, yang diasosiasikan dengan potensi pertumbuhan yang lebih besar dan durasi lonjakan pertumbuhan (growth spurt) yang lebih panjang pada laki-laki dibanding perempuan. Selain itu, mereka juga menemukan bahwa konsentrasi total protein saliva meningkat pada tahap CVMI 3 dan 5.¹⁶ Penelitian yang dilakukan oleh Patil et al. menunjukkan bahwa evaluasi kadar ALP dalam saliva yang dikombinasikan dengan usia kronologis memberikan prediksi yang lebih akurat terhadap fase pertumbuhan pubertas dibandingkan dengan evaluasi kadar ALP saliva secara tunggal.¹⁷ Pada literatur sebelumnya terdapat perbedaan yang melaporkan bahwa kadar ALP saliva tertinggi terjadi selama lonjakan pubertas, berdasarkan penilaian tahapan MP3, pematangan vertebra servikal, atau indikator maturasi fisik lainnya yang menunjukkan lonjakan hormonal.¹⁸ Perbedaan ini kemungkinan disebabkan oleh pendekatan

pengukuran studi terbaru menggunakan ALP yang telah dinormalisasi, bukan kadar absolut. Salah satu keterbatasan utama dalam deteksi ALP di saliva adalah bahwa konsentrasinya 4–5 kali lebih rendah dibandingkan plasma. Untuk mendeteksi biomarker dalam saliva diperlukan metode analisis berteknologi tinggi dan sensitif, seperti teknik high-throughput, yang meskipun akurat namun mahal dan belum tersedia secara rutin dalam praktik klinis.¹⁹

Temuan-temuan ini mendukung potensi ALP sebagai biomarker pendukung dalam maturasi skeletal, terutama jika digunakan bersama usia kronologis dan tahapan vertebra servikal.

Kadar Dehydroepiandrosterone sulfat (DHEAS) dalam saliva menunjukkan peningkatan seiring dengan kemajuan tahap maturasi skeletal. Pada tahap awal (CS1), kadar DHEAS masih rendah, kemudian meningkat secara signifikan pada tahap transisi (CS3), dan terus bertambah hingga mencapai nilai tertinggi pada tahap akhir maturasi (CS6). Secara umum, kadar DHEAS berbeda kadar antar tahapan CVMS secara statistik signifikan, kecuali antara CS1 dan CS2 serta antara CS5 dan CS6. Berdasarkan jenis kelamin, laki-laki memiliki kadar tertinggi pada CS4 dan perempuan pada CS3.^{4,14} Temuan ini sejalan dengan penelitian sebelumnya yang melaporkan peningkatan kadar DHEA-S baik dalam serum maupun saliva selama fase pertumbuhan pesat (pubertal growth spurt). Hasil penelitian tersebut mengonfirmasi potensi penggunaan dehydroepiandrosterone sulfat (DHEA-S) dalam saliva sebagai indikator biologis non-invasif yang dapat diandalkan untuk mendeteksi fase lonjakan pertumbuhan pubertas, yang merupakan periode krusial dalam penilaian maturasi skeletal.²⁰

KESIMPULAN

Penggunaan biomarker saliva seperti IGF-1, ALP, dan DHEAS menunjukkan potensi besar sebagai indikator non-invasif dalam menentukan maturasi skeletal, khususnya ketika dikaitkan dengan tahapan pematangan vertebra servikal (CVMS). Kadar IGF-1 terbukti meningkat secara signifikan pada tahap CVMS 3 hingga CVMS 4, yang mencerminkan fase lonjakan pertumbuhan pubertas (pubertal growth spurt), dengan puncak yang lebih awal pada perempuan (CVMS 3) dibanding laki-laki (CVMS 4). Aktivitas ALP dalam saliva meningkat secara bermakna pada tahap CVMS 2 dan CVMS 5, dengan puncak tertinggi pada CVMS 3 dan 5, menunjukkan adanya aktivitas osteoblastik yang tinggi pada masa pertumbuhan aktif dan awal fase pasca-pubertas. Sementara itu, kadar DHEAS menunjukkan peningkatan bertahap dari CVMS 1 hingga CVMS 6, dengan lonjakan nyata pada CVMS 3–4, yang menandai masa transisi pubertas. Hubungan kuat antara ketiga biomarker ini dengan tahapan CVMS memperkuat peranannya sebagai alat bantu diagnostik yang lebih aman, praktis, dan objektif dibanding metode radiografi. Dengan demikian, kombinasi IGF-1, ALP, dan DHEAS dalam saliva dapat meningkatkan akurasi penentuan fase pertumbuhan dan membantu perencanaan intervensi ortodonti yang optimal berdasarkan tahapan biologis pasien.

DAFTAR PUSTAKA

1. Baccetti T, Franchi L, McNamara JA. The Cervical Vertebral Maturation (CVM) Method for the Assessment of Optimal Treatment Timing in Dentofacial Orthopedics. *Semin Orthod.* 2005; 11(3):119–29.
2. Mardiaty E, Komara I, Halim H, Maskoen AM. Determination of Pubertal Growth Plot Using Hand-wrist

- and Cervical Vertebrae Maturation Indices, Dental Calcification, Peak Height Velocity, and Menarche. *Open Dent J.* 2021; 15(1):228–40.
3. Ferrillo M, Curci C, Rocuzzo A, Migliario M, Invernizzi M, de Sire A. Reliability of Cervical Vertebral Maturation Compared to Hand-Wrist for Skeletal Maturation Assessment in Growing Subjects: A Systematic Review. *J Back Musculoskelet Rehabil.* 2021; 34(6):925–36.
 4. Kapoor P, Balachandran R, Chowdhry A, Perinetti G, Kharbada OP. Biomarkers in Body Fluids as Indicators of Skeletal Maturity: A Systematic Review and Meta-analysis. *Rambam Maimonides Med J.* 2023; 14(4):1-24
 5. Alhaji M, Babos M. Physiology, Salivation. In: StatPearls [Internet]. StatPearls Publishing; 2025. Available from: <https://www.ncbi.nlm.nih.gov/books/NBK542251/>
 6. Proffit WR, Fields HW, Sarver DM. *Contemporary Orthodontics.* 4th ed. St. Louis: Mosby Elsevier; 2007. p. 24–233.
 7. Hassel B, Farman AG. Skeletal Maturation Evaluation using Cervical Vertebrae. *Am J Orthod Dentofac Orthop.* 1995; 107(1):58–66.
 8. Mora S, Gilsanz V. Pubertal Growth of the Male Skeleton. In: *Osteoporosis in Men.* Elsevier; 2010. p. 95–103.
 9. McNamara JA, Franchi L. The Cervical Vertebral Maturation Method: A User's Guide. *Angle Orthod.* 2018; 88(2):133–43.
 10. Califf RM. Biomarker Definitions and Their Applications. *Exp Biol Med.* 2018; 243(3):213–21.
 11. Gv V, Tripathi T. Non-Invasive Methods for the Assessment of Biomarkers and Their Correlation with Radiographic Maturity Indicators — A Scoping Review. *Prog Orthod.* 2021;22(1):26. doi:10.1186/s40510-021-00372-6
 12. Fang J, Zhang X, Chen X, Wang Z, Zheng S, Cheng Y, et al. The Role of Insulin-like Growth Factor-1 in Bone Remodeling: A review. *Int J Biol Macromol.* 2023; 238:124125.
 13. Lowe D, Sanvictores T, Zubair M, John S. *Alkaline Phosphatase.* StatPearls Publishing; 2025.
 14. Al Meshari SZ, Aldweesh AH. Correlation between Salivary Dehydroepiandrosterone Sulfate (DHEA-S) Levels and Cervical Vertebral Maturation in Saudi Individuals. *Saudi Dent J.* 2022; 34(5):355–61.
 15. Nilsson A, Isgaard J, Lindahl A, Dahlström A, Skottner A, Isaksson OGP. Regulation by Growth Hormone of Number of Chondrocytes Containing IGF-I in Rat Growth Plate. *Science.* 1986; 233(4763):571–4.
 16. Alhazmi N, Trotman CA, Finkelman M, Hawley D, Zoukhri D, Papathanasiou E. Salivary alkaline phosphatase activity and chronological age as indicators for skeletal maturity. *Angle Orthod.* 2019; 89(4):637–42.
 17. Prakash N, Suma S, Devananda D, Raghunath N. Estimation of Salivary Bone Specific Alkaline Phosphatase as a Biomarker for Assessing Skeletal Maturity Indicator. *Med J Dr DY Patil Vidyapeeth.* 2024; 17(1):117-123.
 18. Tarvade S, Ramkrishna S, Sarode S. Salivary Alkaline Phosphatase - A Biochemical Marker for Growth Prediction. *Ind J Basic Applied Med Res.* 2015 ;4(17):17–22.
 19. Bel'skaya L V., Sarf EA, Kosenok VK. Age and Gender Characteristics of the Biochemical Composition of Saliva: Correlations with the Composition of Blood Plasma. *J Oral Biol Craniofac Res.* 2020; 10(2):59–65.
 20. Venkatagiriappa S, Raman A, Sharma A. The Role of Blood Spot Dehydroepiandrosterone Sulfate Levels in Adjunct to Hand Wrist Radiographs as Skeletal Maturity Indicator. *Turk J Orthod.* 2017; 29(3):69–72.



Joko Kusnoto <joko.k@trisakti.ac.id>

Submission Acknowledgement

1 message

Carolina D Marpaung <jurnal.lemlit@trisakti.ac.id>

Mon, Sep 22, 2025 at 11:38 AM

To: Alyah Heriandi <alyahhr@gmail.com>, Joko Kusnoto <joko.k@trisakti.ac.id>

Hello,

Dr. Joko Kusnoto has submitted the manuscript, "Peran Biomarker Saliva Dalam Penentuan Maturasi Skeletal" to Jurnal Kedokteran Gigi Terpadu.

If you have any questions, please contact me. Thank you for considering this journal as a venue for your work.

The following message is being delivered on behalf of Kedokteran Gigi Terpadu.

UNIVERSITAS TRISAKTI

"Is a one stop learning for sustainable development"

Kampus A, Jl. Kyai Tapa No.1, Grogol

Jakarta Barat 11440 - INDONESIA

www.trisakti.ac.id

(t) +62-21.566 3232, (f) +62-21.567 3001