

INDONESIA



jurnal  
**material**  
kedokteran gigi

Volume 10 Nomor 1 Tahun 2018

HOME / Editorial Team

# jurnal material kedokteran gigi

**Editorial Team**



p-ISSN 2302-5271  
e-ISSN 2685-0214

publikasi resmi / official publication  
Ikatan Peminat Ilmu Material dan Alat Kedokteran Gigi Indonesia  
Indonesian Society of Dental Materials and Devices

[index.php/jmkg](https://jurnal.pdgi.or.id/index.php/jmkg)

### **Penanggung Jawab / Advisor**

Elin Karlina - *Ketua Ikatan Peminat Ilmu Material dan Alat Kedokteran Gigi Indonesia* [orcid id](#)

### **Ketua Dewan Penyunting / Editor in Chief**

Kosterman Usri - *Universitas Padjadjaran, Bandung, Indonesia* [orcid id](#)

### **Anggota Dewan Penyunting / Editorial Board**

Elly Munadziroh - *Universitas Airlangga, Surabaya, Indonesia* [orcid id](#)

Silvia Anitasari - *Universitas Mulawarman, Samarinda, Indonesia* [orcid id](#)

Veni Takarini - *Universitas Padjadjaran, Bandung, Indonesia* [orcid id](#)

### **Penyunting Naskah / Copyeditor**

Atia Nurul Sidiqa - *Universitas Jenderal Ahmad Yani, Cimahi, Indonesia* [orcid.id](#)

## **MENU**

---

Dewan Penyunting

---

Mitra Bestari

---

Ruang Lingkup

---

Biaya

---

Etik Publikasi

---

Proses Telaah

---

Petunjuk Penulisan

---

Penyaringan Duplikasi

---

Hak Cipta

---

# jurnal material kedokteran gigi



p-ISSN 2302-5271  
e-ISSN 2685-0214

HOME / ARCHIVES / Vol. 5 No. 2 (2016): JMKG Vol 5 No 2 September 2016

publikasi resmi / official publication  
Ikatan Peminat Ilmu Material dan Alat Kedokteran Gigi Indonesia  
Indonesian Society of Dental Materials and Devices

**Vol. 5 No. 2 (2016): JMKG Vol 5 No 2 September 2016**

**PUBLISHED:** 01-09-2016

## ARTICLES

### Scaffold 3D Kitosan dan Kolagen Sebagai Graft pada Kasus Kerusakan Tulang

Fitria Rahmitasari (Departemen Ilmu Material Kedokteran Gigi Fakultas Kedokteran Gigi Universitas Hang Tuah, Indonesia)

Abstract View : 42

PDF downloads: 57

DOI : [10.32793/jmkg.v5i2.246](https://doi.org/10.32793/jmkg.v5i2.246)

Citations 8

PDF

1-7

### Pengaruh Penambahan Hidroksiapatit dari Cangkang Telur Ayam Terhadap Kekerasan Permukaan GIC

Putri Ajri Mawadara (Program Studi Kedokteran Gigi Fakultas Kedokteran Universitas Sriwijaya, Indonesia)

Martha Mozartha (Program Studi Kedokteran Gigi Fakultas Kedokteran Universitas Sriwijaya, Indonesia)

Trisnawaty K (Program Studi Kedokteran Gigi Fakultas Kedokteran Universitas Sriwijaya, Indonesia)

Abstract View : 18

PDF downloads: 41

DOI : [10.32793/jmkg.v5i2.247](https://doi.org/10.32793/jmkg.v5i2.247)

Citations 4

PDF

8-14

### Perbandingan Kekasaran Permukaan Resin Komposit Nanofiller pada Perendaman Saliva pH Asam



Selvy Amalia Puspitasari (Departemen Ilmu Biomaterial Kedokteran Gigi Fakultas Kedokteran Gigi, Universitas Gadjah Mada Yogyakarta., Indonesia)

Widowati Siswomiharjdo (Departemen Ilmu Biomaterial Kedokteran Gigi Fakultas Kedokteran Gigi, Universitas Gadjah Mada Yogyakarta., Indonesia)

Harsini Harsini (Departemen Ilmu Biomaterial Kedokteran Gigi Fakultas Kedokteran Gigi, Universitas Gadjah Mada Yogyakarta., Indonesia)

Abstract View : 31

PDF downloads: 29

 DOI : [10.32793/jmkg.v5i2.248](https://doi.org/10.32793/jmkg.v5i2.248) Citations { 1 } PDF 15-19


---

### **Pengaruh Variasi pH Terhadap Pelepasan Monomer dari Resin Komposit Nanofiller**

Prisca Dhyaning Dentiana (Departemen Ilmu Biomaterial Kedokteran Gigi Fakultas Kedokteran Gigi, Universitas Gadjah Mada Yogyakarta., Indonesia)

Siti Sunarintyas (Departemen Ilmu Biomaterial Kedokteran Gigi Fakultas Kedokteran Gigi, Universitas Gadjah Mada Yogyakarta., Indonesia)

Widowati Siswomihardjo (Departemen Ilmu Biomaterial Kedokteran Gigi Fakultas Kedokteran Gigi, Universitas Gadjah Mada Yogyakarta., Indonesia)

 Abstract View : 22 PDF downloads: 26 DOI : [10.32793/jmkg.v5i2.249](https://doi.org/10.32793/jmkg.v5i2.249) Citations { 1 } PDF 20-17


---

### **Pengaruh Susu Sapi dan Protein Whey Terhadap Kekerasan Email Gigi Setelah Demineralisasi**

Liesma Dzulfia (Departemen Material Kedokteran Gigi Fakultas Kedokteran Gigi Universitas Indonesia, Indonesia)

Mia Damiyanti (Departemen Material Kedokteran Gigi Fakultas Kedokteran Gigi Universitas Indonesia, Indonesia)


Ellyza Herda (Departemen Material Kedokteran Gigi Fakultas Kedokteran Gigi Universitas Indonesia, Indonesia)

 Abstract View : 29 PDF downloads: 17 DOI : [10.32793/jmkg.v5i2.250](https://doi.org/10.32793/jmkg.v5i2.250) Citations { 3 } PDF 28-35

---

### **Desinfeksi Hasil Cetakan**

Sumadhi Sastrodihardjo (Departemen Ilmu Material dan Teknologi Kedokteran Gigi Fakultas Kedokteran Gigi Universitas Sumatera Utara, Indonesia)



 Abstract View : 35 PDF downloads: 78 DOI : [10.32793/jmkg.v5i2.251](https://doi.org/10.32793/jmkg.v5i2.251) Citations { 2 } PDF 45-51

---

### **Pengaruh Penyemprotan Daun Sirih dan sodium Hipoklorit Pada Cetakan Elastomer Terhadap Perubahan Dimensi**

M Zulkarnain (Departemen Prostodonsia Fakultas Kedokteran Gigi Universitas Sumatera Utara, Indonesia)

Sarah Devina (Departemen Prostodonsia Fakultas Kedokteran Gigi Universitas Sumatera Utara, Indonesia)

 Abstract View : 19 PDF downloads: 25 DOI : [10.32793/jmkg.v5i2.252](https://doi.org/10.32793/jmkg.v5i2.252) Citations { 1 } PDF 36-44

 PDF

---

## Efek Penggunaan Produk Perawatan Gigi Dan Mulut Yang Dijual Bebas (Otc) Pada Mukosa Oral

Riani Setiadhi (Departemen Penyakit Mulut Fakultas Kedokteran Gigi Universitas Padjadjaran, Indonesia)

 Abstract View : 38

 PDF downloads: 22

 DOI : [10.32793/jmkg.v5i2.253](https://doi.org/10.32793/jmkg.v5i2.253)

 Citations { 2

 52-61

 PDF

---


## Gambaran Radiografis Restorasi Kelas II Resin Komposit Packable, Flowable dan Pasta Regular

Rosalina Tjandrawinata (Bagian Ilmu dan Teknologi Bahan Kedokteran Gigi Fakultas Kedokteran Gigi Universitas Trisakti, Indonesia)

Lie Hanna Davita Wibowo (Bagian Ilmu dan Teknologi Bahan Kedokteran Gigi Fakultas Kedokteran Gigi Universitas Trisakti, Indonesia)

 Abstract View : 28

 PDF downloads: 35

 DOI : [10.32793/jmkg.v5i2.254](https://doi.org/10.32793/jmkg.v5i2.254)

 Citations { 0

 62-70

 PDF

---

## Perbedaan Karakterisasi Ftir Antara Getah Perca Indonesia Dengan Getah Perca Kedokteran Gigi

Annisa Hasna Nurzahra Tauziri (Departemen Ilmu dan Teknologi Material Kedokteran Gigi Fakultas Kedokteran Gigi Universitas Padjadjaran, Indonesia)

[Kosterman Usri \(Departemen Ilmu dan Teknologi Material Kedokteran Gigi Fakultas Kedokteran Gigi Universitas Padjadjaran, Indonesia\)](#)


Opik Taopik Hidayat (Departemen Konservasi Gigi Fakultas Kedokteran Gigi Universitas Padjadjaran, Indonesia)

 Abstract View : 25

 PDF downloads: 26

 DOI : [10.32793/jmkg.v5i2.255](https://doi.org/10.32793/jmkg.v5i2.255)

 Citations { 0

 71-77

 PDF

---

## MENU

Dewan Penyunting

Mitra Bestari

Ruang Lingkup

---

## **Gambaran Radiografis Restorasikelas II Resin Komposit Packable,Flowable Dan Pasta Regular**

**Rosalina Tjandrawinata, Lie Hanna DavitaWibowo**  
Fakultas Kedokteran Gigi UniversitasTrisakti, Jakarta

### Abstrak

Penyusutan polimerisasi resin komposit menyebabkan terbentuknya celah antara dinding kavitas gigi dan bahan restorasi. Secara radiografis, celah tersebut tampak sebagai gambaran radiolusen antara dinding kavitas gigi dan bahan restorasi yang dapat diduga sebagaikaries sekunder atau bahan bonding. Tujuan penelitian ini adalah untuk mengetahui adanya perbedaan gambaran radiografis restorasi kelas II menggunakan resin komposit *packable*, *flowable*, dan pasta regular.Pada duabelas sampel premolar rahangatasbebaskaries yang dicabut untuk perawatan ortodonti dilakukan preparasikavitaskelas II padasisi mesial dan distal denganjarakbuko-palatal 3 mm,mesio-distal 2 mm, dankedalaman 3 mm.Sampeldibagimenjadi empat kelompok. Kelompok1 direstorasi dengan resin komposit pasta regular,kelompok 2 dengan resin komposit *packable*, kelompok 3 dengan resin komposit *flowable* dan pasta regular, kelompok 4 dengan resin komposit*flowable* dan *packable*.Setelah 24 jam, sampel difoto sinar X proyeksi paralel. Gambaran radiolusen antara dinding kavitas gigi dan bahan restorasi adalah 0,21–0,36 mm.Hasiluji ANOVA 1 jalan dan uji LSD menunjukkan bahwa jarak yang terbentukpadakelompok 1, 3, dan 4 tidak berbedabermakna,tetapi terjadi perbedaan signifikan dengan kelompok 2. Dapatdisimpulkan terdapat perbedaangambaran radiografis pada restorasi kelas II menggunakan resin komposit *packable*, *flowable*, dan pasta regular.

### Korespondensi:

**Rosalina Tjandrawinata**  
Fakultas Kedokteran Gigi  
Universitas Trisakti, Jakarta

**Kata Kunci:**resin komposit,restorasi kelas II, gambaran radiografis

## Radiograph Of Class Ii Packable, Flowable And Regular Paste Composite Resin Restoration

### Abstract

*Polymerization shrinkage can make a gap formation between dental cavity wall and composite resin restorative materials. In radiographic film, the gap appears radiolucent, looks like secondary caries, or bonding material. The purpose of this study was to determine radiographic difference of class II restoration using packable, flowable, and regular paste composite resin. The samples were 12 free caries maxillary premolar which were extracted from orthodontic patient. Class II cavities were prepared as follows bucco-palatal distance 3 mm, mesiodistal 2 mm, depth 3mm. Samples were divided into four groups. Group 1 were restored with regular paste composite resin, group 2 with packable composite resin, group 3 with flowable and regular paste composite resin, while group 4 were restored with flowable and packable composite resin. After 24 hours, the samples were exposed by dental x-ray. The radiolucent area between dental cavity wall and resin composite restoration were 0.21-0.36mm. Data were analyzed using one way ANOVA, followed by LSD test showed that the distance formed in group 1, 3 and 4 were not different significantly, but different significantly with group 2. It can be concluded that there are radiographic difference of class II restoration using packable, flowable and regular paste composite resin.*

**Key words:** class II restoration, composite resin, radiographic image

### Pendahuluan

Material resin komposit sudah banyak digunakan untuk bahan restorasi dalam kedokteran gigi termasuk untuk restorasi kelas II. Meskipun sudah digunakan secara luas, resin komposit masih mempunyai banyak kelemahan baik dari segi klinis maupun bahan yang membatasi penggunaannya terutama sebagai bahan restorasi posterior. Masalah yang sering timbul pada restorasi resin komposit adalah penyusutan polimerisasi (*polymerization shrinkage*).<sup>1</sup> Menurut Burke dan Qualthrough (1994), penyusutan polimerisasi dapat menyebabkan pembentukan celah (*gap*) yang dapat

mengurangi kerapatan tepi.<sup>2</sup> Petrovic juga menyatakan bahwa, kontraksi polimerisasi menyebabkan perubahan volume resin komposit yang berperan penting dalam menentukan celah (*gap*) antara dinding kavitas gigitan bahan restorasi.<sup>3</sup> Celah yang terbentuk menjadi jalan masuk bagi bakteri dan saliva beserta komponennya dari dalam rongga mulut. Hal ini dapat menyebabkan timbulnya perubahan warna, kerusakan tepi restorasi, karies sekunder, penyakit pulpa, dan rasa sakit setelah penempatan.<sup>1</sup>

Pada tahun 1960, resin komposit diperkenalkan oleh Bowen.<sup>1,3,4</sup> Resin komposit dapat diklasifikasikan atas tiga bagian, yaitu menurut ukuran *filler*, viskositas, dan

mekanisme polimerisasi.

Berdasarkan viskositasnya, resin komposit dapat dibedakan menjadi:

### 1. Resin komposit pasta regular

Perkembangan resin komposit ini menyebabkan terciptanya resin komposit pasta regular, dengan ukuran partikel 0,6-0,7 $\mu$ m.<sup>5</sup> Apabila diklasifikasikan menurut ukuran *filler*, maka resin komposit ini dikenal dengan istilah *microhybrid* dibuat untuk mengurangi kontraksi selama polimerisasi.<sup>6</sup> Penemuan resin komposit ini menunjukkan keberhasilan pada saat digunakan sebagai bahan restorasi gigi posterior. Jenis resin komposit ini merupakan resin komposit yang paling banyak digunakan dalam praktek kedokteran gigi. Beberapa sumber mengategorikan jenis ini sebagai *packable*, karena masih memungkinkan untuk dikondensasi. Pada kenyataannya viskositas komposit ini lebih rendah daripada jenis yang dinyatakan sebagai resin komposit *packable*. Sejalan dengan perkembangannya, resin komposit jenis ini, mempunyai ukuran *filler* bervariasi, mulai dari *filler* berukuran mikro hingga berukuran nano.<sup>6,8</sup>

**2. Resin komposit flowable:** Resin komposit flowable merupakan modifikasi resin komposit mikrofil dan hibrida. Resin komposit *flowable* mempunyai ukuran *filler* 0,04-1 $\mu$ m dengan muatan *filler* antara 42-53% volume.<sup>6</sup> Oleh karena kandungan *filler* yang rendah, resin komposit ini menunjukkan tingginya penyusutan selama polimerisasi, daya tahan pemakaian rendah, radiopasitas rendah dan viskositas rendah. Viskositas yang rendah memungkinkan resin komposit *flowable* mengisi celah kavitas yang sempit.<sup>6,7</sup> Radiopasitas yang rendah pada resin komposit ini memberikan gambaran radiolusen pada foto sinar X.<sup>6</sup> Resin komposit *flowable* diindikasikan untuk restorasi kelas V dan I, *lining* atau basis untuk restorasi kelas II dan restorasi pada gigi anak-anak.<sup>6,7</sup>

**3. Resin komposit packable:** Pada

akhir tahun 1996, diperkenalkan resin komposit *packable* atau resin komposit *condensable*, sebagai alternatif pengganti amalgam. Resin komposit jenis ini, mempunyai ukuran *filler* 0,7-2 $\mu$ m dan muatan *filler* antara 66-70% volume.<sup>6</sup> Komposisi *filler* yang tinggi dan ukuran partikel yang besar menyebabkan kekentalan atau viskositas menjadi meningkat sehingga sulit untuk mengisi celah kavitas yang kecil. Akan tetapi, semakin besarnya komposisi *filler* juga akan mengurangi penyusutan selama polimerisasi dan terdapat perbaikan sifat fisik terhadap tepi restorasi. Resin komposit *packable* diindikasikan untuk restorasi kelas I, II, dan VI (MOD).<sup>6,8</sup>

Perlekatan resin komposit pada jaringan gigi pada umumnya memerlukan bonding. Bahan *bonding* biasanya terdiri atas bahan matriks resin BIS-GMA yang encer tanpa *filler* atau *sedikit filler*. Bahan *bonding* email dikembangkan untuk meningkatkan kemampuan membasahi email yang teretsa. Bahan ini tidak mempunyai potensi perlekatan tetapi cenderung meningkatkan ikatan mekanis dengan membentuk *resin tag* yang optimum pada email.<sup>1,8</sup>

Dentin mempunyai hambatan dalam kemampuan melekat dengan bahan restorasi jika dibandingkan dengan email, karena dentin adalah jaringan hidup. Dentin bersifat heterogen dan terdiri atas 50% materi anorganik, 30% materi organik, dan 20% air. Sifat tubuli dentin yang mampu mengalirkan cairan dentin ke permukaan memberi pengaruh yang buruk terhadap adhesi.<sup>1,6</sup>

Secara radiografis, email dan dentin mempunyai gambaran radiopasitas yang berbeda. Email mempunyai radiopasitas paling tinggi dibandingkan dengan jaringan lainnya. Ini disebabkan oleh kandungan mineral yang terdapat pada email yaitu sekitar 90% volume, sedangkan dentin hanya mempunyai kandungan mineral 50% volume.<sup>1,6</sup>

Polimer dan resin secara radiografis tampak radiolusen karena seringkali tidak atau hanya sedikit mengandung *filler*.

Untuk meningkatkan radiopitasnya ditambahkan bahan-bahan seperti Barium dan Strontium.<sup>6</sup> Pada kondisi radiopitas tinggi, resin komposit akan tampak radiopak sehingga sulit untuk dibedakan dengan struktur jaringan gigi di sekitarnya.<sup>9</sup>

Ada banyak keadaan yang menyulitkan interpretasi material kedokteran gigi secara radiografis dari jaringan sekitarnya. Misalnya adalah pada kasus restorasi kelas II, *lining* resin komposit *flowable* seringkali mempunyai gambaran radiolusen yang sulit dibedakan dengan gambaran karies sekunder atau celah akibat penyusutan polimerisasi.<sup>10,11</sup> Untuk menghindari masalah tersebut, radiopitas resin komposit harus lebih tinggi daripada radiopitas dentin dan email.<sup>6</sup>

Resin komposit dibentuk oleh beberapa komponen yaitu resin matriks, partikel *filler*, bahan *coupling* dan sistem aktivator-inisiator.<sup>1</sup> Perbedaan konsentrasi komponen tersebut sangat mempengaruhi sifat masing-masing jenis resin komposit. Dalam penggunaannya, restorasi resin komposit untuk gigi posterior tidak hanya mempunyai nilai estetik yang baik, tetapi juga mempunyai kekuatan yang cukup untuk menahan daya kunyah. Disisi lain, kontraksi yang terjadi selama polimerisasi resin komposit menyebabkan intergritas tepi tambalan terganggu, sehingga akan terbentuk celah antara dinding kavitas dan bahan restorasi.

Permasalahan timbul bila dokter gigi salah menginterpretasikan gambaran radiolusen tersebut sebagai karies sekunder, walaupun karies sekunder dapat dibedakan berdasarkan beberapa faktor, seperti lokasi, ukuran, bentuk dan proyeksi lesi.<sup>12</sup> Bila dokter gigi salah menginterpretasikan gambaran radiolusen tersebut sebagai karies sekunder, kemungkinan akan dilakukakan pembongkaran tumpatan yang akan merugikan pasien dan tidak sesuai dengan kode etik kedokteran gigi.

Tujuan penelitian ini adalah mengkaji perbedaan gambaran radiografis restorasi kelas II menggunakan resin komposit *packable*, *flowable* dan pasta regular.

## Metode penelitian

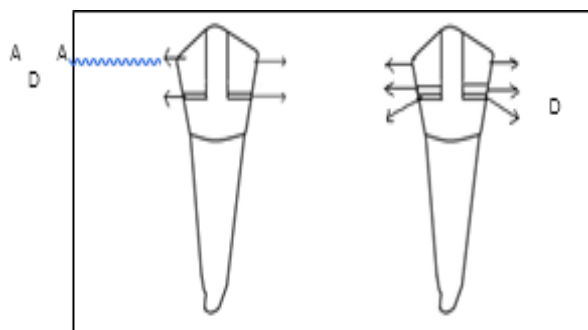
Penelitian ini bersifat eksperimental laboratorik, menggunakan 12 gigi premolar rahang atas bebas karies yang telah dicabut pada pasien ortodonti. Gigi tersebut dipreparasi kavitas kelas II, berukuran buko-palatal 3 mm, jarak mesio-distal 2 mm, dan kedalaman 3 mm. Preparasi dilakukan dengan menggunakan *silindris bur*, *tapered bur*, *tapered fissure bur*, dan diganti setiap preparasi 6 kavitas gigi. Gigi premolar atas yang telah dipreparasi direndam di dalam larutan *saline*. Setelah semua gigi dipreparasi, permukaan kavitas gigi di etsa (asam fosforik 37%, Lot N498552, 3M ESPE, USA) selama 20 detik, dicuci dengan air mengalir selama 20 detik, kemudian dikeringkan dengan hembusan angin. Bahan *bonding* diaplikasikan pada kavitas dengan *microbrush*, dikeringkan dengan hembusan udara satu kali dengan kekuatan penuh, kemudian dilakukan light curing selama 20 detik (1200 mw/cm<sup>2</sup>, Translux, Jerman). Pada dinding kavitas dipasang matriks, agar bagian proksimal terbentuk dengan baik. Penempatan komposit sebagai bahan restorasi dilakukan sebagaimana gambar 1.

Kelompok 1: Penyinaran selama 20 detik pada komposit A (pasta regular, Natural look resin komposit *pasta regular* (Lot 10081025, DFL Industria eComercio S.A, USA) setiap 1 mm penempatan, hingga diperoleh tinggi 3 mm.

Kelompok 2: Dilakukan penempatan komposit B (Beautifil resin komposit *packable* (Lot PN1342, Shofu inc., Jepang) penyinaran selama 20 detik pada setiap 1 mm penempatan, hingga diperoleh tinggi 3 mm.

Kelompok 3: Dilakukan aplikasi selapis (0,1 mL) komposit C (Beautifil Flow resin komposit *flowable* (Lot PN1479, Shofu inc., Jepang), penyinaran selama 20 detik, kemudian penempatan dilanjutkan dengan komposit A, dilakukan penyinaran setiap 1 mm, hingga diperoleh tinggi 3 mm.

Kelompok 4: Dilakukan aplikasi selapis (0,1 mL) komposit C (Beautifil Flow resin



**Gambar 1. Restorasi resin komposit dari struktur terbawah sampai teratas: Kelompok 1: D+A, Kelompok 2 : D+B, Kelompok 3: D+C+A, Kelompok 4: D+C+B**  
**A : Resin komposit pasta regular, B: Resin komposit packable, C: Resin komposit flowable , D: Bonding**

komposit *flowable* (Lot PN1479, Shofu Inc., Jepang), penyinaran selama 20 detik, kemudian penumpatan dilanjutkan dengan komposit B, dilakukan penyinaran setiap 1 mm, hingga diperoleh tinggi 3 mm. Radiograf periapikal dilakukan menggunakan *dental x-ray unit* (Belmont, PHOT-X II, Jepang) 24 jam setelah penumpatan. Pencucian film (Kodak) dilakukan dengan *automatic processor* (Durr Dental, XR 24 PRO, Jerman), kemudian radiograf periapikal difoto ulang dengan kamera digital (Nikon D40X) dan dimasukkan ke dalam komputer. Jarak pada gambaran radiolusen antara dinding kavitas gigi dan restorasi resin komposit diukur di komputer, setelah penyesuaian ukuran gambar.

Tabel 1. Hasil pengukuran jarak antara dinding kavitas gigi dan restorasi resin komposit

Kelompok 1	Jarak (mm)	Kelompok 2	Jarak (mm)	Kelompok 3	Jarak (mm)	Kelompok 4	Jarak (mm)
A1	0,22	A2	0,38	A3	0,19	A4	0,21
B1	0,19	B2	0,35	B3	0,21	B4	0,21
C1	0,21	C2	0,35	C3	0,21	C4	0,21
D1	0,24	D2	0,39	D3	0,22	D4	0,22
E1	0,21	E2	0,35	E3	0,21	E4	0,21
F1	0,22	F2	0,35	F3	0,22	F4	0,22
Rerata	0,22	Rerata	0,36	Rerata	0,21	Rerata	0,21

Tabel 2. Tabel Uji LSD perbedaan jarak antara dinding kavitas gigi dan restorasi resin komposit

Perbedaan rerata	Kelompok	Signifikansi			
		1	2	3	4
	1	x	0,000*	0,535	0,836
	2	0,147*	x	0,000*	0,000*
	3	0,005	0,152*	x	0,678
	4	0,002	0,148*	0,003	x

\* = perbedaan bermakna antar kelompok, ( $p < 0,05$ )

## Hasil

Hasil pengukuran gambaran radiolusen antara dinding kavitas gigi dengan tumpatan, ANOVA satu jalan digunakan untuk melihat adanya perbedaan gambaran radiografis restorasi kelas II menggunakan resin komposit *packable*, *flowable*, dan

*pasta regular*. Sebelum dilakukan uji ANOVA-satu jalan, dilakukan uji kesamaan varian (homogenitas) dengan *Levene test*. Dari tabel Uji Homogenitas Varian, terlihat bahwa keempat varian kelompok tersebut sama (nilai  $p = 0,074$ ) sehingga uji ANOVA-satu jalan valid untuk menguji hubungan ini. Karena uji ANOVA-satu jalan menunjukkan

perbedaan bermakna ( $p < 0,001$ ), maka untuk menganalisa perbedaan antar kelompok dilakukan uji lanjut (*Post Hoc Test*) LSD.

Tabel 2 menunjukkan uji LSD yang dilakukan setelah uji ANOVA-satu jalan, menghasilkan antara kelompok 1, 3, dan 4 tidak terdapat perbedaan bermakna, tetapi terjadi perbedaan signifikan dengan kelompok 2.

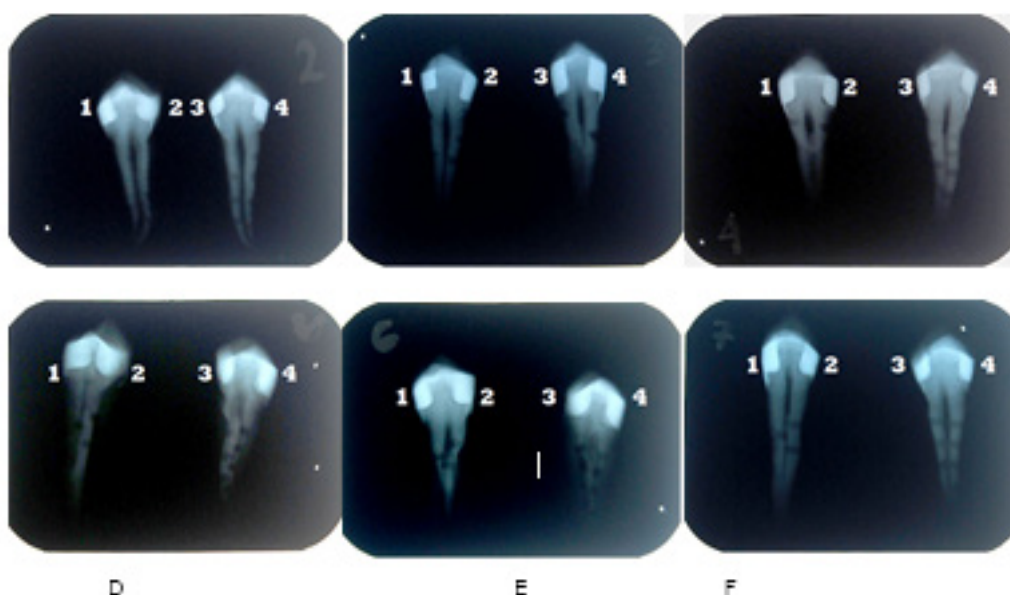
## Pembahasan

Dalam beberapa tahun terakhir, resin komposit banyak digunakan sebagai bahan restorasi posterior. Penyusutan polimerisasi adalah salah satu kekurangan resin komposit. Hal ini terjadi karena molekul monomer dipaksa membentuk rantai polimer. Selama proses pembentukan, monomer membentuk ikatan kovalen, sehingga saling berbagai satu atau lebih pasangan elektron. Proses transformasi ini menyebabkan volume monomer berkurang dan terjadi penyusutan polimerisasi. Penyusutan polimerisasi ini menciptakan kontraksi yang menyebabkan terbentuk celah antara dinding kavitas gigi dengan bahan restorasi.<sup>13</sup>

Setiap tahap perlakuan sampel, mulai preparasi, restorasi, sampai pengambilan

foto radiografi dilakukan pada hari yang sama untuk mengurangi faktor pengganggu yang dapat mempengaruhi hasil penelitian pada sampel. Preparasi dilakukan pada sisi mesial dan distal gigi premolar. Pada tiap sisi tersebut dibuat boks proksimal dengan ukuran jarak buko-palatal 3 mm, jarak mesio-distal 2 mm, dan kedalaman 3 mm menggunakan jangka sorong. Tahapan selanjutnya adalah penumpatan dengan resin komposit. Setiap 2 buah gigi yang terdiri atas 4 kavitas, digunakan untuk merestorasi 4 kelompok resin komposit dan difoto dalam 1 film rontgen periapikal menggunakan *dental X-ray*. Hal ini dimaksudkan untuk mengeleminasi faktor pengganggu, pada saat proses pencucian film. Selanjutnya, hasil radiograf difoto ulang menggunakan kamera digital dan dimasukkan ke dalam komputer. Jarak yang terbentuk antara dinding kavitas gigi dan resin komposit diukur.

Hasil penelitian pada tabel 1 menunjukkan bahwa semua jenis resin komposit menghasilkan jarak antara dinding kavitas dan restorasi resin komposit. Jarak terkecil terdapat pada kelompok 3 dan 4 sebesar 0,21 mm. Pada kelompok ini, resin komposit *flowable* digunakan sebagai *lining*. Hasil penelitian ini sesuai dengan penelitian



Gambar 2. Radiograf restorasi resin komposit kelas II: 1 : resin komposit pasta regular; 2 : resin komposit packable; 3 : resin komposit flowable dan pasta regular; 4 : resin komposit flowable dan packable

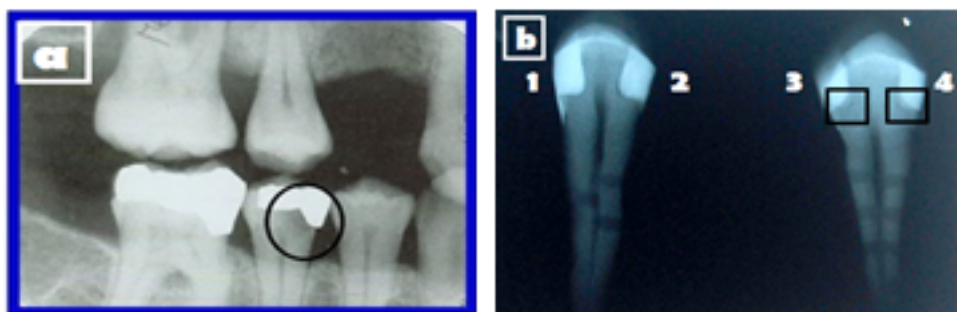
yang dilakukan Leevailoj C dan Chuang. Menurut Leevailoj C, pengaplikasian resin komposit *flowable* di bawah resin komposit *packable* sebagai *lining* dapat mengurangi penyusutan polimerisasi yang menimbulkan kebocoran tepi. Menurut Chuang, tebal resin komposit *flowable* yang baik sebagai *lining* adalah 0,5-1 mm. Penggunaan *lining* di bawah bahan restorasi juga dapat mengurangi volume komposit dan menurunkan faktor C yang berpengaruh pada penyusutan polimerisasi.<sup>14</sup> Hal itu dapat terjadi karena kandungan *filler* yang rendah yaitu 42-53% volume dan ukuran *filler* yang kecil yaitu 0,04-1  $\mu\text{m}$ , menyebabkan viskositas menjadi rendah dan memungkinkan resin komposit *flowable* mengalir dan menutupi celah kavitas yang kecil.<sup>1,8,15,16</sup> Selain itu, resin komposit *flowable* juga mempunyai modulus elastis yang rendah, sehingga dapat mengurangi kontraksi selama polimerisasi.<sup>1,4,15</sup>

Kelompok 1 mempunyai ukuran jarak sebesar 0,22 mm. Jarak yang terbentuk pada kelompok 1 tidak signifikan terhadap kelompok 3 dan 4. Resin komposit pasta regular merupakan perkembangan dari resin komposit hibrida. Resin komposit pasta regular mempunyai kandungan *filler* 60% volume dan ukuran *filler* 0,6-0,8  $\mu\text{m}$ .<sup>16</sup> Dengan kandungan dan ukuran *filler* tersebut, resin komposit *pasta regular* mempunyai viskositas yang sedang. Walaupun tidak mudah mengalir seperti resin komposit *flowable*, resin komposit pasta regular masih dapat mengisi bagian kavitas yang kecil dan dapat digunakan sebagai restorasi posterior

karena tidak mudah fraktur.<sup>17</sup>

Kelompok 2 ditumpat dengan komposit resin *packable*. Resin komposit *packable* mempunyai sifat fisik yang baik. Salah satunya adalah kandungan *filler* yang tinggi yaitu 66-70% volume dan ukuran yang besar yaitu 0,7- 2  $\mu\text{m}$ , memungkinkan resin komposit *packable* untuk berkontak baik pada dinding kavitas gigi. Akan tetapi pada percobaan ini ternyata kelompok ini mempunyai ukuran rata-rata gambaran radiolusen sebesar 0,36 mm, 1,7 kali lebih besar daripada 3 kelompok lainnya. Karena itu, walaupun mempunyai sifat fisik yang baik, resin komposit *packable* masih diragukan terutama dalam kemampuan melekat pada dinding kavitas gigi yang kecil. Menurut Leevailoj C,<sup>18</sup> semakin tinggi kandungan *filler* akan semakin sulit untuk dilakukan penempatan di dalam kavitas gigi. Hal ini dikarenakan viskositas yang tinggi dan ukuran partikel yang besar menyebabkan resin komposit *packable* sulit mengisi celah kavitas yang kecil terutama pada bagian tepi sudut.<sup>19</sup> Hal ini serupa dengan hasil penelitian, pada kelompok 2 (gambar 2) tampak jarak yang lebih besar pada *bagian axio-bucco-gingival-point angle*. Untuk mengatasi masalah tersebut, dokter gigi dapat melakukan pembulatan pada tepi sudut kavitas atau menggunakan *lining* pada dasar kavitas sebelum direstorasi dengan komposit *packable*.

Pada hasil gambaran radiografi (gambar 2) tampak resin komposit *packable* dan pasta regular lebih radiopak dibandingkan dengan resin komposit



Gambar 3. Gambaran radiolusen antara dinding kavitas gigi dan bahan restorasi resin komposit (a). Gambaran karies sekunder pada *gingival wall* restorasi kelas II; (b). *Lining* resin komposit pada *gingival wall* restorasi kelas II

*flowable*, sehingga gambarannya dapat dibedakan dengan karies sekunder secara radiografis. Perbedaan kadar radiopasitas suatu resin komposit dipengaruhi oleh kandungan *filler*. Kandungan *filler* yang rendah pada resin komposit menyebabkan objek tersebut tampak radiolusen.<sup>4,10</sup> Bila hal ini terjadi, operator mungkin akan sulit menginterpretasikan gambaran radiografis dan salah mengartikan gambaran radiolusen tersebut sebagai karies sekunder. Oleh karena itu, Internasional Standard Organization (ISO) menentukan standar radiopasitas resin komposit harus minimal sama dengan dentin untuk mencegah kesalahan dalam mendiagnosis.<sup>6,10,12</sup>

*Lining* resin komposit pada kelompok 3 dan 4 secara radiografis tampak radiolusen. Pada gambar 2, dapat dilihat bahwa gambaran radiolusen yang terbentuk pada kelompok 3 dan 4 tidak menyerupai gambaran karies sekunder. Pada gambar 3 (a) tampak gambaran radiolusen dengan batas tidak jelas yang menyebar, sedangkan gambar 3 (b) tampak gambaran radiolusen dengan batas yang jelas. Selain itu, gambaran radiolusen pada resin komposit *flowable* yang digunakan peneliti mempunyai kadar radiopasitas yang menyerupai kadar radiopasitas dentin, sehingga dapat dibedakan dengan gambaran karies sekunder.

Menurut Bogdan, kadar radiolusen tiap resin komposit *flowable* tidak selalu sama.<sup>20</sup> Oleh sebab itu, untuk mencegah kesalahan dalam mendiagnosis seorang dokter gigi harus mampu memilih bahan restorasi sesuai standar yang ada dan meningkatkan kemampuan dalam menginterpretasi gambaran radiograf, sehingga tidak terjadi kesalahan dalam mendiagnosis dikemudian hari.

## Simpulan

Berdasarkan hasil penelitian dapat disimpulkan bahwa terdapat perbedaan gambaran radiografis restorasi kelas II menggunakan resin komposit *packable*, *flowable*, dan *pasta regular*. Penempatan dengan resin komposit *packable* menyebabkan tumpatan memiliki garis

radiolusen antar batas kavitas dan material tumpatan terbesar, yaitu 0,36mm.

## Kepustakaan

1. Anusavice KJ. *Buku Ajar Ilmu Bahan Kedokteran Gigi*. Ed. 10. Terj. Lilian Juwono, Jakarta:EGC. 1996: 227-50.
2. SiswadiYL, IskandarB. Aplikasi tumpatan resin komposit dengan tepat. *M. I. Ked Gigi FKG Usakti*. 1999;14(38):95-103.
3. Yunita, M. Perbandingan Tensile Bond Strength antara Resin Komposit Berbasis Methacrylate dan Silorane Menggunakan Sistem Adhesif yang Berbeda Pada Restorasi Klas I Insisivus (penelitian *invitro*). *Skripsi*. Fakultas Kedokteran Gigi, USU, Sumatra Utara.
4. Craig RG, Powers JM, Wataha JC. *Dental Materials: Properties and Manipulation*. Ed. 8. St. Louis, Missouri: Mosby. 2004:65-78
5. Jackson RD, MorganM. The new posterior resins and a simplified placement technique. *J Am Dent Assoc*. 2000:375-83
6. AnusaviceKJ. *Philips' Science of Dental Materials*. Ed. 8. St, Louis: Elsevier. 2003:38-39, 260-262, 272-304
7. Nanjundasetty JK, Nanda S, Panuganti P. Marginal sealing ability of silorane and methacrylate resin composites in class II cavities: A scanning electron microscopic study. *J Am Dent Assoc*. 2013;16(6):503-8
8. Powers JM. *Craig's Restorative Dental Materials*. Ed. 12. St, Louis: Mosby. 2006:90-207, 217-23.
9. White S, Pharoah MJ. *Oral Radiology : Principles and Interpretations*. 5<sup>th</sup> ed. St, Louis, Missouri: Elsevier. 2004:79, 121-5, 166.
10. Baldea BG, Bratu D, Prejmerean C. Radiopacity of flowable resin composite. *OHDMBSC*. 2009;8(4):38-43
11. Braga RR, Ferracane JL. Alternative in polymerization contraction stress management. *Crit Rev Oral Bio Med*. 2004;15:176-84.
12. Pedrosa RF, Brasileiro IV, Pontual A. Influence of materials radiopacity in the

- radiographic diagnosis of secondary caries: evaluation in film and two digital systems. *The British Institute of Radiology*. 2001;40:344–50
13. Bausch JR, Lange K, Davidson CL, Peters A. Clinical significance of polymerization shrinkage of composite resins. *J Prosthet Dent*. 1982;48:59–62.
  14. Suprabha BS. Evaluation of microleakage in posterior nanocomposite restorations with adhesive liner. *J Conserv Dent*. 2011;14(2):178-81
  15. Attar N, Laura ET, McComb D. Flow, Strength, Stiffness and Radiopacity of Flowable Resin Composites. *J Conserv Dent*. 2003;69(8):516-21
  16. Goldfogel M. Clinical Consideration of Hybrid and Microhybrid Composite. *Sullivan-ScheinDental*. 2004:1-4
  17. Joseph LC, Joyce DC. Packable Resin Composites. *National Naval DentalCare*. 2003;25(10):19-20
  18. ChuangSF, Jin YT, Liu JK, Chang CH, ShiehDB. Influence of flowable lining thickness on class II composite restorations. *Oper Dent*. 2004;29:301–8
  19. Oliveira G, Sampaio EM, Moreira E. Analysis of gap formation at tooth-composite resin interface: effect of C-factor and light-curing protocol. *J. Appl. Oral Sci*. 2007;15(4):8
  20. Toffenety F. Secondary caries: a literature review with case report. *Quintessence International*. 2000;31(3):166-7

# Rosalina Tjandrawinata

## Gambaran Radiografis Restorasikelas Ii Resin Komposit Packable,Flowable Dan Pasta Regular

Artikel 1

---

### Document Details

Submission ID

trn:oid::3618:138461535

Submission Date

May 11, 2026, 10:53 AM GMT+7

Download Date

May 11, 2026, 11:00 AM GMT+7

File Name

Gambaran Radiografis Restorasikelas.pdf

File Size

417.7 KB

9 Pages

3,242 Words

20,669 Characters

# 14% Overall Similarity

The combined total of all matches, including overlapping sources, for each database.

## Filtered from the Report




- ▶ Bibliography
- ▶ Quoted Text
- ▶ Small Matches (less than 15 words)

## Exclusions

- ▶ 10 Excluded Sources

---

## Top Sources

- 13%  Internet sources
- 4%  Publications
- 4%  Submitted works (Student Papers)

---

## Integrity Flags

0 Integrity Flags for Review

Our system's algorithms look deeply at a document for any inconsistencies that would set it apart from a normal submission. If we notice something strange, we flag it for you to review.

A Flag is not necessarily an indicator of a problem. However, we'd recommend you focus your attention there for further review.

## Top Sources

- 13% Internet sources
- 4% Publications
- 4% Submitted works (Student Papers)

## Top Sources

The sources with the highest number of matches within the submission. Overlapping sources will not be displayed.

1	Internet	ninstomatma.web.app	2%
2	Internet	dokumen.tips	2%
3	Internet	repository.trisakti.ac.id	2%
4	Internet	pdfcoffee.com	1%
5	Internet	123dok.com	1%
6	Internet	docplayer.pl	<1%
7	Internet	pdfs.semanticscholar.org	<1%
8	Internet	pubmed.ncbi.nlm.nih.gov	<1%
9	Student papers	Cardiff University on 2015-12-10	<1%
10	Student papers	Arab American University - Jenin on 2020-05-10	<1%
11	Internet	blisha.wordpress.com	<1%

12	Internet	
id.scribd.com		<1%
13	Internet	
repository.usu.ac.id		<1%
14	Publication	
"Dental Composite Materials for Direct Restorations", Springer Science and Busin...		<1%

## Gambaran Radiografis Restorasikelas Ii Resin Komposit Packable,Flowable Dan Pasta Regular

Rosalina Tjandrawinata, Lie Hanna DavitaWibowo  
Fakultas Kedokteran Gigi UniversitasTrisakti, Jakarta

### Abstrak

Penyusutan polimerisasi resin komposit menyebabkan terbentuknya celah antara dinding kavitas gigi dan bahan restorasi. Secara radiografis, celah tersebut tampak sebagai gambaran radiolusen antara dinding kavitas gigi dan bahan restorasi yang dapat diduga sebagaikaries sekunder atau bahan bonding. Tujuan penelitian ini adalah untuk mengetahui adanya perbedaan gambaran radiografis restorasi kelas II menggunakan resin komposit *packable*, *flowable*, dan pasta regular.Pada duabelas sampel premolar rahangatasbebaskaries yang dicabut untuk perawatan ortodonti dilakukan preparasikavitaskelas II padasisi mesial dan distal denganjarakbuko-palatal 3 mm,mesio-distal 2 mm, dankedalaman 3 mm.Sampeldibagimenjadi empat kelompok. Kelompok1 direstorasi dengan resin komposit pasta regular,kelompok 2 dengan resin komposit *packable*, kelompok 3 dengan resin komposit *flowable* dan pasta regular, kelompok 4 dengan resin komposit*flowable* dan *packable*.Setelah 24 jam, sampel difoto sinar X proyeksi paralel. Gambaran radiolusen antara dinding kavitas gigi dan bahan restorasi adalah 0,21–0,36 mm.Hasiluji ANOVA 1 jalan dan uji LSD menunjukkan bahwa jarak yang terbentukpadakelompok 1, 3, dan 4 tidak berbedabermakna,tetapi terjadi perbedaan signifikan dengan kelompok 2. Dapatdisimpulkan terdapat perbedaangambaran radiografis pada restorasi kelas II menggunakan resin komposit *packable*, *flowable*, dan pasta regular.

### Korespondensi:

Rosalina Tjandrawinata  
Fakultas Kedokteran Gigi  
Universitas Trisakti, Jakarta

**Kata Kunci:**resin komposit,restorasi kelas II, gambaran radiografis

Rosalina Tjandrawinata: Gambaran Radiografis Restorasikelas II Resin Komposit Packable,Flowable,Pasta Regula

## Radiograph Of Class Ii Packable, Flowable And Regular Paste Composite Resin Restoration

### Abstract

*Polymerization shrinkage can make a gap formation between dental cavity wall and composite resin restorative materials. In radiographic film, the gap appears radiolucent, looks like secondary caries, or bonding material. The purpose of this study was to determine radiographic difference of class II restoration using packable, flowable, and regular paste composite resin. The samples were 12 free caries maxillary premolar which were extracted from orthodontic patient. Class II cavities were prepared as follows bucco-palatal distance 3 mm, mesiodistal 2 mm, depth 3mm. Samples were divided into four groups. Group 1 were restored with regular paste composite resin, group 2 with packable composite resin, group 3 with flowable and regular paste composite resin, while group 4 were restored with flowable and packable composite resin. After 24 hours, the samples were exposed by dental x-ray. The radiolucent area between dental cavity wall and resin composite restoration were 0.21-0.36mm. Data were analyzed using one way ANOVA, followed by LSD test showed that the distance formed in group 1, 3 and 4 were not different significantly, but different significantly with group 2. It can be concluded that there are radiographic difference of class II restoration using packable, flowable and regular paste composite resin.*

**Key words:** class II restoration, composite resin, radiographic image

### Pendahuluan

Material resin komposit sudah banyak digunakan untuk bahan restorasi dalam kedokteran gigi termasuk untuk restorasi kelas II. Meskipun sudah digunakan secara luas, resin komposit masih mempunyai banyak kelemahan baik dari segi klinis maupun bahan yang membatasi penggunaannya terutama sebagai bahan restorasi posterior. Masalah yang sering timbul pada restorasi resin komposit adalah penyusutan polimerisasi (*polymerization shrinkage*).<sup>1</sup> Menurut Burke dan Qualthrough (1994), penyusutan polimerisasi dapat menyebabkan pembentukan celah (*gap*) yang dapat

mengurangi kerapatan tepi.<sup>2</sup> Petrovic juga menyatakan bahwa, kontraksi polimerisasi menyebabkan perubahan volume resin komposit yang berperan penting dalam menentukan celah (*gap*) antara dinding kavitas gigitan bahan restorasi.<sup>3</sup> Celah yang terbentuk menjadi jalan masuk bagi bakteri dan saliva beserta komponennya dari dalam rongga mulut. Hal ini dapat menyebabkan timbulnya perubahan warna, kerusakan tepi restorasi, karies sekunder, penyakit pulpa, dan rasa sakit setelah penempatan.<sup>1</sup>

Pada tahun 1960, resin komposit diperkenalkan oleh Bowen.<sup>1,3,4</sup> Resin komposit dapat diklasifikasikan atas tiga bagian, yaitu menurut ukuran *filler*, viskositas, dan

mekanisme polimerisasi.

Berdasarkan viskositasnya, resin komposit dapat dibedakan menjadi:

### 1. Resin komposit pasta regular

Perkembangan resin komposit ini menyebabkan terciptanya resin komposit pasta regular, dengan ukuran partikel 0,6-0,7 $\mu$ m.<sup>5</sup> Apabila diklasifikasikan menurut ukuran *filler*, maka resin komposit ini dikenal dengan istilah *microhybrid* dibuat untuk mengurangi kontraksi selama polimerisasi.<sup>6</sup> Penemuan resin komposit ini menunjukkan keberhasilan pada saat digunakan sebagai bahan restorasi gigi posterior. Jenis resin komposit ini merupakan resin komposit yang paling banyak digunakan dalam praktek kedokteran gigi. Beberapa sumber mengategorikan jenis ini sebagai *packable*, karena masih memungkinkan untuk dikondensasi. Pada kenyataannya viskositas komposit ini lebih rendah daripada jenis yang dinyatakan sebagai resin komposit *packable*. Sejalan dengan perkembangannya, resin komposit jenis ini, mempunyai ukuran *filler* bervariasi, mulai dari *filler* berukuran mikro hingga berukuran nano.<sup>6,8</sup>

**2. Resin komposit flowable:** Resin komposit flowable merupakan modifikasi resin komposit mikrofil dan hibrida. Resin komposit *flowable* mempunyai ukuran *filler* 0,04-1 $\mu$ m dengan muatan *filler* antara 42-53% volume.<sup>6</sup> Oleh karena kandungan *filler* yang rendah, resin komposit ini menunjukkan tingginya penyusutan selama polimerisasi, daya tahan pemakaian rendah, radiopasitas rendah dan viskositas rendah. Viskositas yang rendah memungkinkan resin komposit *flowable* mengisi celah kavitas yang sempit.<sup>6,7</sup> Radiopasitas yang rendah pada resin komposit ini memberikan gambaran radiolusen pada foto sinar X.<sup>6</sup> Resin komposit *flowable* diindikasikan untuk restorasi kelas V dan I, *lining* atau basis untuk restorasi kelas II dan restorasi pada gigi anak-anak.<sup>6,7</sup>

**3. Resin komposit packable:** Pada

akhir tahun 1996, diperkenalkan resin komposit *packable* atau resin komposit *condensable*, sebagai alternatif pengganti amalgam. Resin komposit jenis ini, mempunyai ukuran *filler* 0,7-2 $\mu$ m dan muatan *filler* antara 66-70% volume.<sup>6</sup> Komposisi *filler* yang tinggi dan ukuran partikel yang besar menyebabkan kekentalan atau viskositas menjadi meningkat sehingga sulit untuk mengisi celah kavitas yang kecil. Akan tetapi, semakin besarnya komposisi *filler* juga akan mengurangi penyusutan selama polimerisasi dan terdapat perbaikan sifat fisik terhadap tepi restorasi. Resin komposit *packable* diindikasikan untuk restorasi kelas I, II, dan VI (MOD).<sup>6,8</sup>

Perlekatan resin komposit pada jaringan gigi pada umumnya memerlukan bonding. Bahan *bonding* biasanya terdiri atas bahan matriks resin BIS-GMA yang encer tanpa *filler* atau *sedikit filler*. Bahan *bonding* email dikembangkan untuk meningkatkan kemampuan membasahi email yang teretsa. Bahan ini tidak mempunyai potensi perlekatan tetapi cenderung meningkatkan ikatan mekanis dengan membentuk *resin tag* yang optimum pada email.<sup>1,8</sup>

Dentin mempunyai hambatan dalam kemampuan melekat dengan bahan restorasi jika dibandingkan dengan email, karena dentin adalah jaringan hidup. Dentin bersifat heterogen dan terdiri atas 50% materi anorganik, 30% materi organik, dan 20% air. Sifat tubuli dentin yang mampu mengalirkan cairan dentin ke permukaan memberi pengaruh yang buruk terhadap adhesi.<sup>1,6</sup>

Secara radiografis, email dan dentin mempunyai gambaran radiopasitas yang berbeda. Email mempunyai radiopasitas paling tinggi dibandingkan dengan jaringan lainnya. Ini disebabkan oleh kandungan mineral yang terdapat pada email yaitu sekitar 90% volume, sedangkan dentin hanya mempunyai kandungan mineral 50% volume.<sup>1,6</sup>

Polimer dan resin secara radiografis tampak radiolusen karena seringkali tidak atau hanya sedikit mengandung *filler*.

**Rosalina Tjandrawinata:** Gambaran Radiografis Restorasi kelas II Resin Komposit Packable, Flowable, Pasta Regular

Untuk meningkatkan radiopitasnya ditambahkan bahan-bahan seperti Barium dan Strontium.<sup>6</sup> Pada kondisi radiopitas tinggi, resin komposit akan tampak radiopak sehingga sulit untuk dibedakan dengan struktur jaringan gigi di sekitarnya.<sup>9</sup>

Ada banyak keadaan yang menyulitkan interpretasi material kedokteran gigi secara radiografis dari jaringan sekitarnya. Misalnya adalah pada kasus restorasi kelas II, *lining* resin komposit *flowable* seringkali mempunyai gambaran radiolusen yang sulit dibedakan dengan gambaran karies sekunder atau celah akibat penyusutan polimerisasi.<sup>10,11</sup> Untuk menghindari masalah tersebut, radiopitas resin komposit harus lebih tinggi daripada radiopitas dentin dan email.<sup>6</sup>

Resin komposit dibentuk oleh beberapa komponen yaitu resin matriks, partikel *filler*, bahan *coupling* dan sistem aktivator-inisiator.<sup>1</sup> Perbedaan konsentrasi komponen tersebut sangat mempengaruhi sifat masing-masing jenis resin komposit. Dalam penggunaannya, restorasi resin komposit untuk gigi posterior tidak hanya mempunyai nilai estetik yang baik, tetapi juga mempunyai kekuatan yang cukup untuk menahan daya kunyah. Disisi lain, kontraksi yang terjadi selama polimerisasi resin komposit menyebabkan intergritas tepi tambalan terganggu, sehingga akan terbentuk celah antara dinding kavitas dan bahan restorasi.

Permasalahan timbul bila dokter gigi salah menginterpretasikan gambaran radiolusen tersebut sebagai karies sekunder, walaupun karies sekunder dapat dibedakan berdasarkan beberapa faktor, seperti lokasi, ukuran, bentuk dan proyeksi lesi.<sup>12</sup> Bila dokter gigi salah menginterpretasikan gambaran radiolusen tersebut sebagai karies sekunder, kemungkinan akan dilakukakan pembongkaran tumpatan yang akan merugikan pasien dan tidak sesuai dengan kode etik kedokteran gigi.

Tujuan penelitian ini adalah mengkaji perbedaan gambaran radiografis restorasi kelas II menggunakan resin komposit *packable*, *flowable* dan pasta regular.

## Metode penelitian

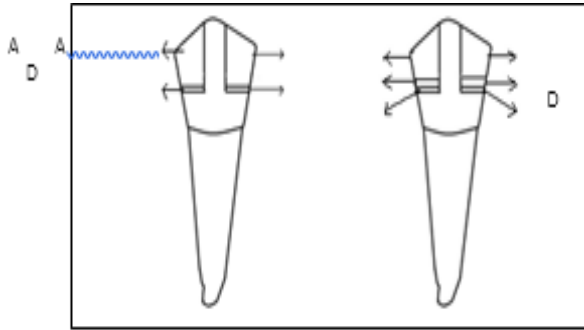
Penelitian ini bersifat eksperimental laboratorik, menggunakan 12 gigi premolar rahang atas bebas karies yang telah dicabut pada pasien ortodonti. Gigi tersebut dipreparasi kavitas kelas II, berukuran buko-palatal 3 mm, jarak mesio-distal 2 mm, dan kedalaman 3 mm. Preparasi dilakukan dengan menggunakan *silindris bur*, *tapered bur*, *tapered fissure bur*, dan diganti setiap preparasi 6 kavitas gigi. Gigi premolar atas yang telah dipreparasi direndam di dalam larutan *saline*. Setelah semua gigi dipreparasi, permukaan kavitas gigi di etsa (asam fosforik 37%, Lot N498552, 3M ESPE, USA) selama 20 detik, dicuci dengan air mengalir selama 20 detik, kemudian dikeringkan dengan hembusan angin. Bahan *bonding* diaplikasikan pada kavitas dengan *microbrush*, dikeringkan dengan hembusan udara satu kali dengan kekuatan penuh, kemudian dilakukan light curing selama 20 detik (1200 mw/cm<sup>2</sup>, Translux, Jerman). Pada dinding kavitas dipasang matriks, agar bagian proksimal terbentuk dengan baik. Penempatan komposit sebagai bahan restorasi dilakukan sebagaimana gambar 1.

Kelompok 1: Penyinaran selama 20 detik pada komposit A (pasta regular, Natural look resin komposit *pasta regular* (Lot 10081025, DFL Industria eComercio S.A, USA) setiap 1 mm penempatan, hingga diperoleh tinggi 3 mm.

Kelompok 2: Dilakukan penempatan komposit B (Beautifil resin komposit *packable* (Lot PN1342, Shofu inc., Jepang) penyinaran selama 20 detik pada setiap 1 mm penempatan, hingga diperoleh tinggi 3 mm.

Kelompok 3: Dilakukan aplikasi selapis (0,1 mL) komposit C (Beautifil Flow resin komposit *flowable* (Lot PN1479, Shofu inc., Jepang), penyinaran selama 20 detik, kemudian penempatan dilanjutkan dengan komposit A, dilakukan penyinaran setiap 1 mm, hingga diperoleh tinggi 3 mm.

Kelompok 4: Dilakukan aplikasi selapis (0,1 mL) komposit C (Beautifil Flow resin



**Gambar 1. Restorasi resin komposit dari struktur terbawah sampai teratas: Kelompok 1: D+A, Kelompok 2 : D+B, Kelompok 3: D+C+A, Kelompok 4: D+C+B**  
**A : Resin komposit pasta regular, B: Resin komposit packable, C: Resin komposit flowable , D: Bonding**

komposit *flowable* (Lot PN1479, Shofu Inc., Jepang), penyinaran selama 20 detik, kemudian penumpatan dilanjutkan dengan komposit B, dilakukan penyinaran setiap 1 mm, hingga diperoleh tinggi 3 mm. Radiograf periapikal dilakukan menggunakan *dental x-ray unit* (Belmont, PHOT-X II, Jepang) 24 jam setelah penumpatan. Pencucian film (Kodak) dilakukan dengan *automatic processor* (Durr Dental, XR 24 PRO, Jerman), kemudian radiograf periapikal difoto ulang dengan kamera digital (Nikon D40X) dan dimasukkan ke dalam komputer. Jarak pada gambaran radiolusen antara dinding kavitas gigi dan restorasi resin komposit diukur di komputer, setelah penyesuaian ukuran gambar.

Tabel 1. Hasil pengukuran jarak antara dinding kavitas gigi dan restorasi resin komposit

Kelompok 1	Jarak (mm)	Kelompok 2	Jarak (mm)	Kelompok 3	Jarak (mm)	Kelompok 4	Jarak (mm)
A1	0,22	A2	0,38	A3	0,19	A4	0,21
B1	0,19	B2	0,35	B3	0,21	B4	0,21
C1	0,21	C2	0,35	C3	0,21	C4	0,21
D1	0,24	D2	0,39	D3	0,22	D4	0,22
E1	0,21	E2	0,35	E3	0,21	E4	0,21
F1	0,22	F2	0,35	F3	0,22	F4	0,22
Rerata	0,22	Rerata	0,36	Rerata	0,21	Rerata	0,21

Tabel 2. Tabel Uji LSD perbedaan jarak antara dinding kavitas gigi dan restorasi resin komposit

Perbedaan rerata	Kelompok	Signifikansi			
		1	2	3	4
	1	x	0,000*	0,535	0,836
	2	0,147*	x	0,000*	0,000*
	3	0,005	0,152*	x	0,678
	4	0,002	0,148*	0,003	x

\* = perbedaan bermakna antar kelompok, (p<0,05)

**Hasil**

Hasil pengukuran gambaran radiolusen antara dinding kavitas gigi dengan tumpatan, ANOVA satu jalan digunakan untuk melihat adanya perbedaan gambaran radiografis restorasi kelas II menggunakan resin komposit *packable*, *flowable*, dan

*pasta regular*. Sebelum dilakukan uji ANOVA-satu jalan, dilakukan uji kesamaan varian (homogenitas) dengan *Levene test*. Dari tabel Uji Homogenitas Varian, terlihat bahwa keempat varian kelompok tersebut sama (nilai p = 0,074) sehingga uji ANOVA-satu jalan valid untuk menguji hubungan ini. Karena uji ANOVA-satu jalan menunjukkan

**Rosalina Tjandrawinata:** Gambaran Radiografis Restorasikelas II Resin Komposit Packable,Flowable,Pasta Regula

perbedaan bermakna ( $p < 0,001$ ), maka untuk menganalisa perbedaan antar kelompok dilakukan uji lanjut (*Post Hoc Test*)LSD.

Tabel 2 menunjukkan uji LSD yang dilakukan setelah uji ANOVA-satu jalan, menghasilkan antara kelompok 1, 3, dan 4 tidak terdapat perbedaan bermakna, tetapi terjadi perbedaan signifikan dengan kelompok 2.

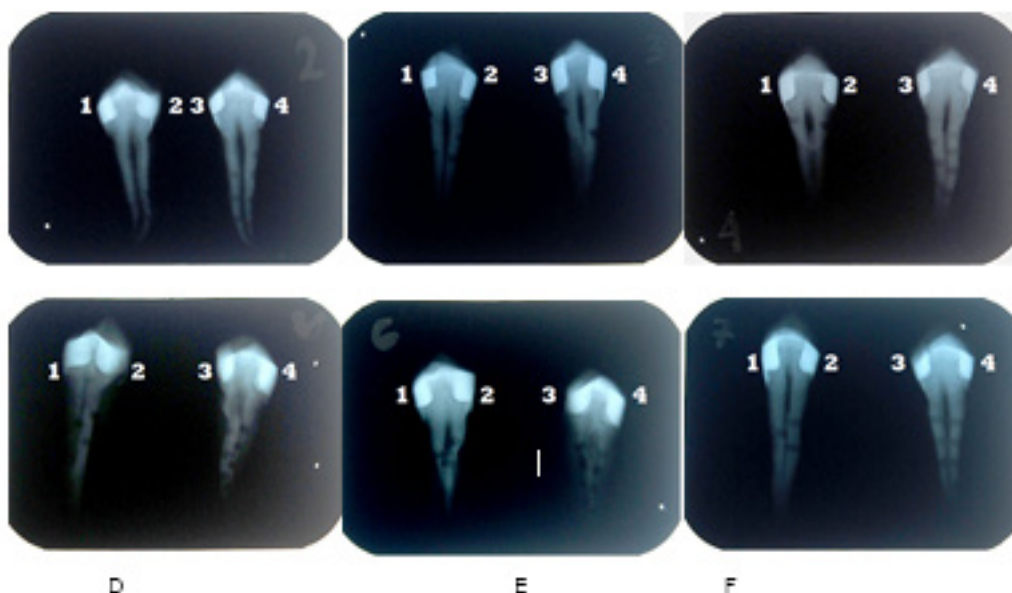
**Pembahasan**

Dalam beberapa tahun terakhir, resin komposit banyak digunakan sebagai bahan restorasi posterior. Penyusutan polimerisasi adalah salah satu kekuranganresin komposit. Hal ini terjadi karena molekul monomer dipaksa membentuk rantai polimer. Selama proses pembentukan, monomer membentuk ikatan kovalen, sehingga saling berbagai satu atau lebih pasangan elektron. Proses transformasi ini menyebabkan volume monomer berkurang dan terjadi penyusutan polimeri/sasi. Penyusutan polimerisasi ini menciptakan kontraksi yang menyebabkan terbentuk celah antara dinding kavitas gigi dengan bahan restorasi.<sup>13</sup>

Setiap tahap perlakuan sampel, mulai preparasi, restorasi, sampai pengambilan

foto radiografi dilakukan pada hari yang sama untuk mengurangi faktor pengganggu yang dapat mempengaruhi hasil penelitian pada sampel. Preparasi dilakukan pada sisi mesial dan distal gigi premolar. Pada tiap sisi tersebut dibuat boks proksimal dengan ukuran jarak buko-palatal 3 mm, jarak mesio-distal 2 mm, dan kedalaman 3 mm menggunakan jangka sorong. Tahapan selanjutnya adalah penumpatan dengan resin komposit. Setiap 2 buah gigi yang terdiri atas 4 kavitas, digunakan untuk merestorasi 4 kelompok resin komposit dan difoto dalam 1 film rontgen periapikal menggunakan *dental X-ray*. Hal ini dimaksudkan untuk mengeleminasi faktor pengganggu, pada saat proses pencucian film. Selanjutnya, hasil radiograf difoto ulang menggunakan kamera digital dan dimasukkan ke dalam komputer. Jarak yang terbentuk antara dinding kavitas gigi dan resin komposit diukur.

Hasil penelitian pada tabel 1 menunjukkan bahwa semua jenis resin komposit menghasilkan jarak antara dinding kavitas dan restorasi resin komposit. Jarak terkecil terdapat pada kelompok 3 dan 4 sebesar 0,21 mm. Pada kelompok ini, resin komposit *flowable*digunakan sebagai *lining*. Hasil penelitian ini sesuai dengan penelitian



Gambar 2. Radiograf restorasi resin komposit kelas II: 1 : resin komposit pasta regular; 2 : resin komposit packable; 3 : resin komposit flowable dan pasta regular; 4 : resin komposit flowable danpackable

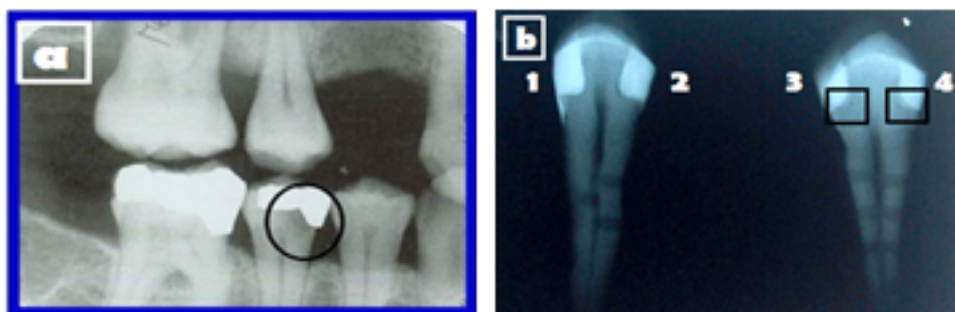
yang dilakukan Leevailoj C dan Chuang. Menurut Leevailoj C, pengaplikasian resin komposit *flowable* di bawah resin komposit *packable* sebagai *lining* dapat mengurangi penyusutan polimerisasi yang menimbulkan kebocoran tepi. Menurut Chuang, tebal resin komposit *flowable* yang baik sebagai *lining* adalah 0,5-1 mm. Penggunaan *lining* di bawah bahan restorasi juga dapat mengurangi volume komposit dan menurunkan faktor C yang berpengaruh pada penyusutan polimerisasi.<sup>14</sup> Hal itu dapat terjadi karena kandungan *filler* yang rendah yaitu 42-53% volume dan ukuran *filler* yang kecil yaitu 0,04-1  $\mu\text{m}$ , menyebabkan viskositas menjadi rendah dan memungkinkan resin komposit *flowable* mengalir dan menutupi celah kavitas yang kecil.<sup>1,8,15,16</sup> Selain itu, resin komposit *flowable* juga mempunyai modulus elastis yang rendah, sehingga dapat mengurangi kontraksi selama polimerisasi.<sup>1,4,15</sup>

Kelompok 1 mempunyai ukuran jarak sebesar 0,22 mm. Jarak yang terbentuk pada kelompok 1 tidak signifikan terhadap kelompok 3 dan 4. Resin komposit pasta regular merupakan perkembangan dari resin komposit hibrida. Resin komposit pasta regular mempunyai kandungan *filler* 60% volume dan ukuran *filler* 0,6-0,8  $\mu\text{m}$ .<sup>16</sup> Dengan kandungan dan ukuran *filler* tersebut, resin komposit *pasta regular* mempunyai viskositas yang sedang. Walaupun tidak mudah mengalir seperti resin komposit *flowable*, resin komposit pasta regular masih dapat mengisi bagian kavitas yang kecil dan dapat digunakan sebagai restorasi posterior

karena tidak mudah fraktur.<sup>17</sup>

Kelompok 2 ditumpat dengan komposit resin *packable*. Resin komposit *packable* mempunyai sifat fisik yang baik. Salah satunya adalah kandungan *filler* yang tinggi yaitu 66-70% volume dan ukuran yang besar yaitu 0,7- 2  $\mu\text{m}$ , memungkinkan resin komposit *packable* untuk berkontak baik pada dinding kavitas gigi. Akan tetapi pada percobaan ini ternyata kelompok ini mempunyai ukuran rata-rata gambaran radiolusen sebesar 0,36 mm, 1,7 kali lebih besar daripada 3 kelompok lainnya. Karena itu, walaupun mempunyai sifat fisik yang baik, resin komposit *packable* masih diragukan terutama dalam kemampuan melekat pada dinding kavitas gigi yang kecil. Menurut Leevailoj C,<sup>18</sup> semakin tinggi kandungan *filler* akan semakin sulit untuk dilakukan penempatan di dalam kavitas gigi. Hal ini dikarenakan viskositas yang tinggi dan ukuran partikel yang besar menyebabkan resin komposit *packable* sulit mengisi celah kavitas yang kecil terutama pada bagian tepi sudut.<sup>19</sup> Hal ini serupa dengan hasil penelitian, pada kelompok 2 (gambar 2) tampak jarak yang lebih besar pada *bagian axio-bucco-gingival-point angle*. Untuk mengatasi masalah tersebut, dokter gigi dapat melakukan pembulatan pada tepi sudut kavitas atau menggunakan *lining* pada dasar kavitas sebelum direstorasi dengan komposit *packable*.

Pada hasil gambaran radiografi (gambar 2) tampak resin komposit *packable* dan pasta regular lebih radiopak dibandingkan dengan resin komposit



Gambar 3. Gambaran radiolusen antara dinding kavitas gigi dan bahan restorasi resin komposit (a). Gambaran karies sekunder pada *gingival wall* restorasi kelas II; (b). *Lining* resin komposit pada *gingival wall* restorasi kelas II

**Rosalina Tjandrawinata:** Gambaran Radiografis Restorasi kelas II Resin Komposit Packable, Flowable, Pasta Regula

*flowable*, sehingga gambarannya dapat dibedakan dengan karies sekunder secara radiografis. Perbedaan kadar radiopasitas suatu resin komposit dipengaruhi oleh kandungan *filler*. Kandungan *filler* yang rendah pada resin komposit menyebabkan objek tersebut tampak radiolusen.<sup>4,10</sup> Bila hal ini terjadi, operator mungkin akan sulit menginterpretasikan gambaran radiografis dan salah mengartikan gambaran radiolusen tersebut sebagai karies sekunder. Oleh karena itu, Internasional Standard Organization (ISO) menentukan standar radiopasitas resin komposit harus minimal sama dengan dentin untuk mencegah kesalahan dalam mendiagnosis.<sup>6,10,12</sup>

*Lining* resin komposit pada kelompok 3 dan 4 secara radiografis tampak radiolusen. Pada gambar 2, dapat dilihat bahwa gambaran radiolusen yang terbentuk pada kelompok 3 dan 4 tidak menyerupai gambaran karies sekunder. Pada gambar 3 (a) tampak gambaran radiolusen dengan batas tidak jelas yang menyebar, sedangkan gambar 3 (b) tampak gambaran radiolusen dengan batas yang jelas. Selain itu, gambaran radiolusen pada resin komposit *flowable* yang digunakan peneliti mempunyai kadar radiopasitas yang menyerupai kadar radiopasitas dentin, sehingga dapat dibedakan dengan gambaran karies sekunder.

Menurut Bogdan, kadar radiolusen tiap resin komposit *flowable* tidak selalu sama.<sup>20</sup> Oleh sebab itu, untuk mencegah kesalahan dalam mendiagnosis seorang dokter gigi harus mampu memilih bahan restorasi sesuai standar yang ada dan meningkatkan kemampuan dalam menginterpretasi gambaran radiograf, sehingga tidak terjadi kesalahan dalam mendiagnosis dikemudian hari.

## Simpulan

Berdasarkan hasil penelitian dapat disimpulkan bahwa terdapat perbedaan gambaran radiografis restorasi kelas II menggunakan resin komposit *packable*, *flowable*, dan *pasta regular*. Penempatan dengan resin komposit *packable* menyebabkan tumpatan memiliki garis

radiolusen antar batas kavitas dan material tumpatan terbesar, yaitu 0,36mm.

## Kepustakaan

1. Anusavice KJ. *Buku Ajar Ilmu Bahan Kedokteran Gigi*. Ed. 10. Terj. Lilian Juwono, Jakarta:EGC. 1996: 227-50.
2. SiswadiYL, IskandarB. Aplikasi tumpatan resin komposit dengan tepat. *M. I. Ked Gigi FKG Usakti*. 1999;14(38):95-103.
3. Yunita, M. Perbandingan Tensile Bond Strength antara Resin Komposit Berbasis Methacrylate dan Silorane Menggunakan Sistem Adhesif yang Berbeda Pada Restorasi Klas I Insisivus (penelitian *invitro*). *Skripsi*. Fakultas Kedokteran Gigi, USU, Sumatra Utara.
4. Craig RG, Powers JM, Wataha JC. *Dental Materials: Properties and Manipulation*. Ed. 8. St. Louis, Missouri: Mosby. 2004:65-78
5. Jackson RD, MorganM. The new posterior resins and a simplified placement technique. *J Am Dent Assoc*. 2000:375-83
6. AnusaviceKJ. *Philips' Science of Dental Materials*. Ed. 8. St, Louis: Elsevier. 2003:38-39, 260-262, 272-304
7. Nanjundasetty JK, Nanda S, Panuganti P. Marginal sealing ability of silorane and methacrylate resin composites in class II cavities: A scanning electron microscopic study. *J Am Dent Assoc*. 2013;16(6):503-8
8. Powers JM. *Craig's Restorative Dental Materials*. Ed. 12. St, Louis: Mosby. 2006:90-207, 217-23.
9. White S, Pharoah MJ. *Oral Radiology : Principles and Interpretations*. 5<sup>th</sup> ed. St, Louis, Missouri: Elsevier. 2004:79, 121-5, 166.
10. Baldea BG, Bratu D, Prejmerean C. Radiopacity of flowable resin composite. *OHDMBSC*. 2009;8(4):38-43
11. Braga RR, Ferracane JL. Alternative in polymerization contraction stress management. *Crit Rev Oral Bio Med*. 2004;15:176-84.
12. Pedrosa RF, Brasileiro IV, Pontual A. Influence of materials radiopacity in the

- radiographic diagnosis of secondary caries: evaluation in film and two digital systems. *The British Institute of Radiology*. 2001;40:344-50
13. Bausch JR, Lange K, Davidson CL, Peters A. Clinical significance of polymerization shrinkage of composite resins. *J Prosthet Dent*. 1982;48:59-62.
14. Suprabha BS. Evaluation of microleakage in posterior nanocomposite restorations with adhesive liner. *J Conserv Dent*. 2011;14(2):178-81
15. Attar N, Laura ET, McComb D. Flow, Strength, Stiffness and Radiopacity of Flowable Resin Composites. *J Conserv Dent*. 2003;69(8):516-21
16. Goldfogel M. Clinical Consideration of Hybrid and Microhybrid Composite. *Sullivan-ScheinDental*. 2004:1-4
17. Joseph LC, Joyce DC. Packable Resin Composites. *National Naval DentalCare*. 2003;25(10):19-20
18. ChuangSF, Jin YT, Liu JK, Chang CH, ShiehDB. Influence of flowable lining thickness on class II composite restorations. *Oper Dent*. 2004;29:301-8
19. Oliveira G, Sampaio EM, Moreira E. Analysis of gap formation at tooth-composite resin interface: effect of C-factor and light-curing protocol. *J. Appl. Oral Sci*. 2007;15(4):8
20. Toffenety F. Secondary caries: a literature review with case report. *Quintessence International*. 2000;31(3):166-7