

PENGANTAR KANKER SERVIKS, IVA & PAP SMEAR

dr.RezaAdityaDigambiro, M.Kes, M.Ked(PA), Sp.PA

Fakultas Kedokteran Universitas Trisakti
RS IbnuSina - DKI Jakarta
RSUD Pasar Minggu - DKI Jakarta

BINARUPA AKSARA PUBLISHER

2023

Kutipan Pasal 72:

Ketentuan Pidana Undang-Undang

Republik Indonesia Nomor 19 Tahun 2002 tentang Hak Cipta

1. Barangsiapa dengan sengaja dan tanpa hak melakukan perbuatan sebagaimana dimaksud dalam Pasal 2 ayat (1) atau Pasal 49 ayat (1) dan ayat (2) dipidana dengan pidana penjara masing-masing paling singkat 1 (satu) bulan dan/atau denda paling sedikit Rp 1.000.000,00 (satu juta rupiah), atau pidana penjara paling lama 7 (tujuh) tahun dan/atau denda paling banyak Rp 5.000.000.000,00 (lima miliarupiah).
2. Barangsiapa dengan sengaja menyiarkan, memamerkan, mengedarkan, atau menjual kepada umum suatu ciptaan atau barang hasil pelanggaran Hak Cipta atau Hak Terkait sebagaimana dimaksud pada ayat (1) dipidana dengan pidana penjara paling lama 5 (lima) tahun dan/atau denda paling banyak Rp 500.000.000,00 (lima ratus juta rupiah).

Judul:

Pengantar Kanker Serviks, IVA & PAP Smear

Penulis: dr. Reza Aditya Digambiro, M.Kes, M.Ked(PA), Sp.PA

Cetakan II, 2023

Ó BINARUPA AKSARA Publisher (Bahasa Indonesia)

Hak Cipta Dilindungi Undang-undang

Dilarang memperbanyak, mencetak, ataupun menerbitkan sebagian maupun seluruh isi buku ini tanpa izin tertulis dari Penerbit

BINARUPA AKSARA Publisher,

Gedung Karisma, Jl. Moh. Toha No. 2 Pondok Cabe

Pamulang – Tangerang Selatan 15418

E-Mail: lyndon.s.karisma.publisher@gmail.com

Website: www.tokokarisma.com

www.tokopedia.com/paperplus

www.shopee.co.id/paperplus

www.lazada.co.id/paperplus

www.bukalapak.com/paperplus

Kata Pengantar

Puji syukur saya panjatkan kehadirat Allah SWT karena dengan rahmat, karunia, serta taufik dan hidayah-NYA buku Pengantar Kanker Serviks, IVA dan Pap smear ini dapat terselesaikan.

Besar harapan saya dengan adanya buku ini, dapat berguna dalam rangka menambah wawasan maupun pengetahuan bagi pembacanya.

Saya mengucapkan terimakasih untuk bantuan dari berbagai pihak. Saya menyadari bahwa dalam buku ini ada sejumlah kekurangan. Oleh karena itu, saran dan komentar sangat dinantikan untuk perbaikan selanjutnya.

Akhir kata semoga buku ini dapat dimanfaatkan sebaik-baiknya.

Penulis

Daftar Isi

Kata Pengantar	3
Daftar Isi	4
A. KANKER SERVIKS	6
1. Faktor Resiko	6
2. Gambaran Klinis	7
3. Patofisiologi	8
B. DETEKSI DINI KANKER SERVIKS	10
1. Inspeculo Visual Asam Asetat (IVA)	10
2. Pap Smear	11
C. TEKNIK PENGAMBILAN SAMPEL SITOLOGI	14
1. Sitologi Eksfoliatif	14
D. PERSIAPAN PAP SMEAR	16
E. GAMBARAN SITOLOGI SEL SERVIK NORMAL	18
1. Sel Skuamosa Superfisial	18
2. Sel Skuamosa Intermediate	19
3. Sel parabasal dan basal.	20
4. Sel endoserviks	21
5. Zona transformasi/ <i>squamocolumnar junction</i>	23
6. Variasi sitologi serviks epitel skuamus normal	23

7. Hiperkeratosis (<i>Leukoplakia</i>)	24
8. Metaplasia skuamus	25
F. GAMBARAN PERADANGAN PADA SITOLOGI SERVIKS	26
1. Infeksi Bakteri	27
2. Infeksi Virus	32
3. Infeksi Parasit	34
4. Infeksi Jamur	37
G. GAMBARAN SITOLOGI SERVIKS DENGAN PERUBAHAN SELULER REAKTIF	39
H. PERKEMBANGAN TERMINOLOGI LESI PRAKANKER SERVIKS	45
I. SISTEM BETHESDA 2001UNTUK PELAPORAN DIAGNOSIS SITOLOGI SERVIKS	49
1. ASCUS	52
2. LSIL	55
3. HSIL	56
Referensi	58

A. KANKER SERVIKS

Kanker serviks merupakan gangguan pertumbuhan sel yang tidak terkendali/abnormal pada leher rahim (serviks uteri). Saat ini kanker serviks menempati peringkat kanker kedua terbanyak di Indonesia setelah kanker payudara.

Sebanyak 90% kanker serviks berasal dari sel-sel skuamosa yang merupakan sel-sel pelapis dinding serviks sedangkan sisanya (10%) berasal dari sel-sel kelenjar pada endoserviks. Pada umumnya usia penderita kanker serviks adalah 40–50 tahun, namun saat ini semakin banyak dijumpai kanker serviks pada usia 25–30 tahun. Kondisi prakanker dapat berlangsung selama 5–10 tahun sebelum berkembang menjadi suatu keganasan.

1. Faktor Resiko

Beberapa faktor resiko yang berpengaruh terhadap terjadinya kanker serviks diantaranya adalah :

a. Human Papilloma Virus (HPV)

HPV adalah penyebab utama terjadinya mutasi yang menyebabkan kanker serviks, variannya yang tersering dideteksi adalah tipe 16, 18, 45 dan 56. Sebagai virus DNA yang menyerang sel-sel epitel (kulit dan mukosa), HPV memiliki resiko tinggi untuk menyebabkan lesi prakanker (cervical intraepithelial neoplasm/CIN). Yang terbanyak adalah HPV tipe 16 (50–60%) dan selanjutnya tipe 18 (10–15%). Replikasi HPV ini melalui sekuensi gen E6 dan E7 dengan mengkode pembentukan protein-protein yang berperan dalam proses replikasi virus. Onkoprotein E6 akan mengikat dan menonaktifkan gen supresor tumor (p53) sedangkan onkoprotein E7 akan menonaktifkan gen Rb.

b. Kontak seksual dibawah usia 17 tahun dan/atau terlalu banyak partner seks

Kanker Serviks

- c. Jumlah paritas yang lebih dari 3-5 kali partus
- d. Pemakaian kontrasepsi oral lebih dari 4-5 tahun
- e. Merokok
- f. Riwayat keluarga dengan kankerserviks
- g. Gangguan sistem imun
- h. Terkena infeksi herpes genitalis atau klamidia kronik

2. Gambaran Klinis

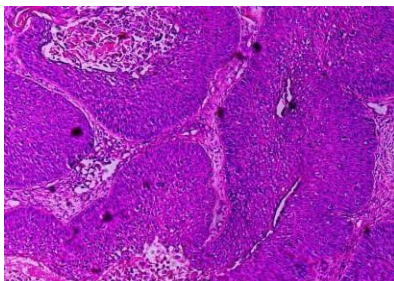
Penderita kanker serviks pada awal penyakitnya tidak menunjukkan gejala-gejala yang spesifik (biasanya pada karsinoma insitu dan mikroinvasif). Pada umumnya diawali dengan cairan keputihan (fluor albus) yang encertan pa gejala. Pada stadium lanjut cairan ini akan berwarna merah muda hingga kecoklatan (akibat perdarahan dari massa tumor) dan berbau (nekrosis jaringan).

Perdarahan lazim dijumpai terutama diluar siklus menstruasi. Hal ini disebabkan rupturnya pembuluh-pembuluh darah kecil pada massa tumor. *Post coital bleeding* (perdarahan paska sanggama) kerap terjadi terutama pada penderita kanker serviks dengan stadium dini. Perdarahan dapat menjadi masif dan menimbulkan anemia hingga syok hemoragik pada penderita stadium lanjut.

Penderita sering mengalami rasa nyeri terutama pada daerah *lower abdomen* (perut bagian bawah) yang bersifat unilateral dan dapat menjalar ke pelvis dan ekstremitas bawah. Pada stadium lanjut lazim didapati gangguan miksi disertai penurunan berat badan yang progresif. Konstipasi dan inkontinensia urine dialami jika massa tumor meluas hingga ke kandung kemih dan rektum hingga bahkan dapat terjadi fistula. Pada obstruksi ureter dapat terjadi hematuria dan gagal ginjal.

3. Patofisiologi

Karsinoma serviks tersering timbul pada area squamocolumnar junction (SCJ), yang merupakan batas antara epitel pelapis ektoserviks (portio) dan endoserviks.



Gambar 1. Non Keratinizing Karsinoma Serviks. Tampak proliferasi sel-sel epitel berbentuk bulat dan oval dengan inti membesar, kromatin kasar dan beberapa dengan anak inti menonjol. Pada stroma tampak infiltrasi sel-sel radang. (Pembesaran 10x).

Lesi prakanker berkembang melalui beberapa fase displasia (ringan, sedang dan berat). Dikenal dengan *cervical intraepithelial neoplasia* (CIN). Displasia yang merupakan suatu perubahan diferensiasi atau maturasi normal dapat terjadi bila ada peningkatan aktivitas regenerasi epitel akibat trauma mekanik, kimiawi, infeksi bakteri maupun virus (HPV).

Pada displasia ringan, sel menunjukkan inti yang *mild discaryotic* pada displasia ringan, *moderate discaryotic* pada displasia sedang dan *severe discaryotic* pada displasia berat.

Gambaran pada displasia ringan adalah sel-sel poligonal berukuran kurang lebih sebesar sel intermediet normal dengan sitoplasma basofilik. Inti sedikit membesar, dengan kromatin yang bergranuler halus, biasanya bereksfoliasi sebagai sel-sel tunggal atau tersendiri.

Displasia sedang berupa gambaran dengan sel-sel yang lebih kecil, ukuran kurang lebih sebesar sel intermediet kecil sel parabasal. Sel menunjukkan pembesaran inti yang prominen, terkadang

Kanker Serviks

sedikit hiperkromatik dengan membran inti reguler. Sitoplasma sering basofilik, kadang-kadang bervakuolisasi menyepai sel yang berasal dari endoserviks atau sel metaplastik. Deskuamasi sel lebih sering tersendiri/tunggal, tetapi juga bisa dalam kelompokan atau lempengan kecil sel serta tidak dijumpai nukleoli.

Pada displasia berat sel-selnya berukuran kecil dan seringkali bentuknya memanjang. Sel menunjukkan pembesaran inti yang menunjukkan pembesaran inti yang nyata, sehingga rasio inti sitoplasma meningkat, hiperkromatik dan kromatin menggumpal serta padat. Deskuamasi sel lebih sering dalam lempengan sel yang berwarna orangeofilik (jingga).

Karsinoma insitu(KIS) dengan tipe sel basal kecil memperlihatkan diferensiasi yang menyeluruh dari epitel ektodermis sel-sel abnormal ini. Pembesaran inti nyata dan hanya lingkaran kecil sitoplasma yang terlihat jelas. Kromatin inti granuler atau menggumpal secara merata, inti seringkali hiperkromatik dan membran inti reguler. Kelompokan sel ditemukan tersusun dalam lempengan dengan batas sitoplasma yang tidak jelas. Nukleoli sangat jarang dijumpai.

Terminologi Lesi Prakanker serviks

Klasifikasi Lama	Klasifikasi WHO	Sistem Bethesda
Displasia ringan	CIN 1	<i>Low grade squamous intraepithelial lesion (LSIL)</i>
Displasia sedang	CIN 2	<i>High grade squamous intraepithelial lesion (HSIL)</i>
Displasia berat/ karsinoma insitu	CIN 3	HSIL

Keterangan :

WHO : World Health Organization

CIN : Cervical Intraepithelial Neoplasia

B. DETEKSI DINI KANKER SERVIKS

Tes Pap Smear hingga saat ini masih merupakan pemeriksaan standar utama untuk mendeteksi dini lesi prakanker serviks. Di negara-negaramaju sebanyak 40–50% wanita berkesempatan untuk melakukan skrining dengan tes Pap (WHO, 1986), sementara di negara berkembang diperkirakan hanya 5% yang berkesempatan menjalani skrining. Ditahun1985WHO mengeluarkan rekomendasi pemeriksaan alternatif bagi negara berkembang dengan konsep *down staging* terhadap kanker serviks, salah satunya adalah dengan cara Inspeksi Visual dengan Asam Asetat (IVA). IVA merupakan pemeriksaan *skrining* alternatif dari *Pap smear* karena murah, praktis, sangat mudah untuk dilakukan dengan peralatan sederhana, dapat dilakukan oleh tenaga kesehatan seperti bidan dan perawat.

1. Inspeculo Visual Asam Asetat (IVA)

Pengolesan asam asetat 3–5% pada serviks pada epitel abnormal akan memberikan gambaran bercak putih yang disebut *acetowhite epithelium*. Asam asetat akan meningkatkan osmolaritas cairan ekstraseluler epitel abnormal. selanjutnya cairan intraseluler akan tertarik sehingga membran akan kolaps dan jarak antar sel semakin dekat. Akibatnya jika permukaan epitel disinari maka sinar tersebut tidak akan diteruskan ke stroma namun akan dipantulkan dan permukaan epitel abnormal akan berwarna putih. *Acetowhite epithelium* muncul oleh karena tingginya tingkat kepadatan inti dan konsentrasi protein. Hal ini memungkinkan pengenalan bercak putih pada serviks dengan mata telanjang. Sensitivitas pemeriksaan IVA adalah 65–96% dengan spesifisitas 64–98%.

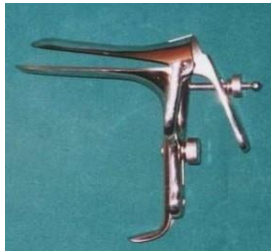Area yang mengalami metaplasia juga akan berwarna putih setelah pengusapan asam asetat. Hasil gambaran serviks yang normal akan berwarna merah homogen dan area displasia akan berbercak putih. Waktu yang diperlukan antara satu-dua menit untuk dapat melihat perubahan-perubahan pada epitel permukaan.

Deteksi Dini Kanker Serviks

Serviks yang diberi larutan asam asetat 5% akan merespon lebih cepat daripada larutan 3%. Setelah satu menit efek ini akan hilang. Leukoplakia harus dibedakan sebagai lesi yang terlihat sebelum pemberian larutan asam asetat.

Pada pemeriksaan IVA perlu dipersiapkan sebagai berikut:

- Ruang periksa dengan meja untuk posisi litotomi.
- Spekulum cocor bebek



Gambar 3. Spekulum cocor bebek ukuran medium.

- Larutan Asam asetat (3–5%)
- *Swab-lidi* berkapas
- Sarung tangan

Spekulum digunakan untuk melihat leher rahim, selanjutnya dilakukan pulasan dengan asam asetat 3–5%. Lesi prakanker akan memperlihatkan *acetowhiteepithelum* yang berwarna putih. Pada tes IVA yang positif sebaiknya diperiksa ulang dengan papsmear atau dilanjutkan dengan biopsi (kolposkopi).

2. Pap Smear

Pemeriksaan sitologi tersering dan terpenting dalam mendiagnosa kelainan patologi pada serviks uteri adalah *papanicolau smear*. Pemeriksaan sitologi awal pada traktus genitalia wanita dimulai sejak pertengahan abad ke 19. Tampilan mikroskopik dari sel-sel vagina dan

Pengantar Kanker Serviks, IVA dan PAP Smear

serviks telah digambarkan Donne dan Beale pada abad tersebut. Pouchet dari Perancis di tahun 1847 juga telah mempublikasikan karyanya mengenai studi mikroskopik sekresi vagina selama siklus menstruasi.

Dr. George N. Papanicolaou (1883-1962) adalah seorang ahli anatomi berkebangsaan Amerika keturunan Yunani bekerja pada *Cornell University* yang menekuni bidang endokrinologi dan alat reproduksi wanita. Ia memberikan kontribusi yang besar terhadap mekanisme hormonal dari ovulasi dan menstruasi yang merupakan kontribusi awal terhadap endokrinologi reproduksi. Papanicolaou merupakan orang yang mengawali penelitian dengan subjek dari “Diagnosis Kanker Baru”, konsep ini dipresentasikan pada pertemuan “*Betterman of the Human Race*” di Battle Crick pada bulan Mei 1928. Nama Papanicolaou kemudian diabadikan dalam sejarah medis dengan nama *Papsmear* yang digunakan sebagai prosedur deteksi kanker serviks dan pewarnaan yang digunakannya.

a. Permulaan

Pada perkembangan selanjutnya, banyak artikel mengenai kandungan pada *smear* vagina yang dipublikasikan sebagai alat untuk mengenali kanker serviks dan endometrium. Kebanyakan artikel ini dipublikasikan sekitar tahun 1940an (Meigs et al, 1943 dan 1945; Ayre, 1944; Jones et al, 1945; Fremont-Smith et al, 1947).

Fakta ini dengan segera memberikan pemahaman bahwa apusan/*smear* vagina jauh lebih efisien dalam menemukan kanker serviks dibandingkan dengan kanker endometrium. Pada tahun 1948, Lombard beserta rekan-rekan dari Boston memperkenalkan konsep skrining apusan vagina untuk mengenali kanker serviks. Hal ini dilanjutkan oleh Ayre ditahun 1947 yang memperkenalkan penggunaan alat dari kayu yang murah, yang sesuai dengan bentuk serviks untuk mengambil sampel sel dengan hasil yang signifikan, alat ini dikenal dengan nama *Scraper* atau *spatula Ayre*. Di tahun 1948, organisasi *American Cancer Society* dalam konferensi nasional yang diadakan di Boston menghasilkan konsensus skrining terhadap

kanker serviks dengan metode Pap Smear. Tes Pap menjadi prosedur standar tetap untuk skrining kanker serviks sejak Nielburgs dan Pund di tahun 1950 mempublikasikan hasil pertama skrining terhadap 10.000 wanita untuk terjadinya kanker serviks.

b. Perkembangan Pap Smear

Pada akhir tahun 1960-an, banyak peningkatan jumlah permintaan dari laboratorium-laboratorium rumah sakit untuk pemeriksaan *Pap smear*. Pada saat itu, para ahli patologi berlatih untuk menginterpretasikan sediaan Pap Smear, hal ini berlangsung hingga beberapa tahun lamanya. *National Cancer Institute* memberikan dukungan bagi sekolah-sekolah di Amerika untuk melakukan pelatihan kepada para ahli sitoteknologi untuk melakukan prosedur pemeriksaan *Pap Smear*. Pelatihan tenaga-tenaga profesional ini sangat berperan penting dalam praktek sitopatologi. Pada periode ini juga dikembangkan laboratorium-laboratorium komersil untuk pemeriksaan smear servikovagina. Buku-buku baru, jurnal dan kursus-kursus lanjutan yang ditawarkan oleh organisasi profesional membuat ahli patologi mendapat kesempatan untuk meningkatkan kemampuan mereka dalam bidang diagnostik yang sulit ini.

Kesuksesan dari program deteksi kanker serviks ini mencapai puncaknya di Amerika Serikat dan Kanada dengan tingkat mortalitas kanker serviks yang menurun drastis. Pada akhir tahun 1980, terjadi pengurangan angka mortalitas sebanyak 70% terhadap penyakit ini dari banyak daerah dimana teknik ini dikembangkan.

Metode pengumpulan bahan dalam media cair, yang diikuti oleh prosesing otomatis menghasilkan sediaan satu lapis (monolayer) yang disetujui oleh *Food and Drug Administration* (FDA) Amerika Serikat. Perusahaan lain memperkenalkan alat-alat skrening otomatis dari sediaan konvensional. Instrumen pengambilan sampel yang baru juga berkembang misalnya *endocervical brush*. Semua inisiatif ini dirancang untuk menurunkan kesalahan dalam skrining dan interpretasi sediaan smearservikovagina.

C. TEKNIK PENGAMBILAN SAMPEL SITOLOGI

Terdapat dua jenis pengambilan sampel yang dipakai dalam Pap Smear yaitu pengumpulan sel eksfoliatif dan pengumpulan dari sel yang diangkat dengan menggosok atau teknik abrasi.

1. Sitologi Eksfoliatif

Sitologi eksfoliatif didasarkan pada rontokan pada sel-sel yang berasal dari lapisan organ ke dalam rongga tubuh, dimana kita dapat memindahkannya dengan cara non abrasif. Rontokan dari sel adalah suatu fenomena yang konstan dari pembaharuan suatu lapisan epitel organ. Melalui sampel, umur dari sel ini tidak dapat ditentukan.

Sebagai contoh, preparat apusan vagina terbentuk dari sel yang dipindahkan dari *forix posterior* berasal dari beberapa sumber, diantaranya : epitel skuamosa yang merupakan lapisan dari vagina dan portio vagina dari servix uteri, lapisan epitel dari kanal endoservix dan yang lainnya seperti dari endometrium, tuba, peritoneum, dan kadang dari tempat yang jauh. Sel-sel ini terakumulasi dalam bagian mukus dan sekresinya berasal dari uterus atau vagina. Perlu dicatat juga bahwa apusan vagina kadang mengandung leukosit dan makrofag yang terakumulasi akibat respon dari proses inflamasi dan berbagai mikroorganisma seperti bakteri, jamur, dan virus dan parasit yang tidak hidup pada traktus genital bawah.

2. Sitologi Abrasif

Pada akhir tahun 1940–1950, terdapat pengembangan dari beberapa metode baru dari sitologi apusan yang aman. Ayre memperkenalkan kerokan servikal atau spatula, di tahun 1974. Ayre menyatakan bahwa sampel secara langsung didapatkan dari sel yang berasal dari epitel skuamosa serviks uterus dan perbatasan kanal endoserviks.

Teknik Pengambilan Sampel Sitologi



Gambar 10. A. Spatula kayu; B. Cytobrush; C. Cervix Brush

D. PERSIAPAN PAP SMEAR

Smear dipersiapkan dari bahan yang dihasilkan secara langsung dari organ target dengan menggunakan alat yang sederhana (misalnya serviks). Untuk tampilan diagnostik yang berkualitas diperlukan persiapan yang baik, fiksasi yang baik dan pewarnaan yang mudah untuk diinterpretasikan, sehingga karakteristik gambaran mikro- skopis mudah diinterpretasikan oleh ahli Patologi.

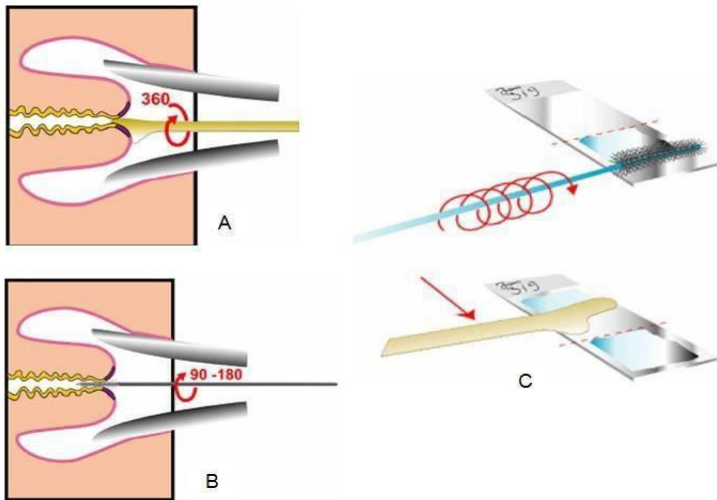
Merupakan hal yang penting untuk menempatkan material apusan sebanyak mungkin pada *slide* yang telah dipersiapkan, material diapung tipis. Sediaan *smear* yang tebal dengan lapisan sel yang tumpang tindih akan sulit atau bahkan tidak mungkin untuk diinterpretasikan. Sehubungan dengan itu, keahlian dan kepraktisan dibutuhkan dalam mempersiapkan sediaan smear yang baik tanpa resiko kehilangan material yang akan ditampilkan.

Persiapan dari sediaan *smear* yang di dapat dari *brushing* dengan endoskopi untuk mengambil jaringan yang berasal dari organ berongga pada umumnya lebih sulit. Gerak memutar dari *brushing* pada permukaan *slide* selama rotasi dari sikat dapat menghasilkan sediaan *smear* yang adekuat. Penekanan yang terlalu kuat dapat menghasilkan kerusakan dari sediaan.

Terdapat dua tipe fiksasi yang umum dipakai: fiksasi cairan dan fiksasi *spray*. Alkohol 95% umum dipakai. Cairan fiksasilain adalah *CytoRich Red* (TriPath Corp., Burlington, NC), cairan ini banyak digunakan dalam mempersiapkan sediaan *smear* dari berbagai macam tipe jaringan. Biasanya fiksasi untuk smear memerlukan waktu sekitar 15 menit untuk mendapatkan hasil yang optimal.

Pilihan lainnya adalah fiksasi *spray*, *spray* akan melindungi smear dari kekeringan dengan membentuk film yang transparan pada permukaan *slide*. Jika fiksasi *spray* dipilih (dan biasanya lebih mudah dipegang dibandingkan dengan fiksasi cairan), maka ia akan dapatdigunakandengancepatsetelahprosespersiapansmearlengkap.

Persiapan Pap Smear



Gambar 11. A. Pengambilan spesimen dengan spatula Ayre (3600); B. Pengambilan spesimen dengan cytobrush (90–1800); C. Pulasan pada object glass tipis-tipis

E. GAMBARAN SITOLOGI SEL

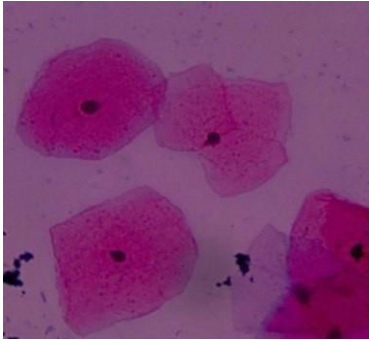
SERVIK NORMAL

Sel servik pada bagian luar merupakan sel squamous sedangkan pada bagian dalam merupakan sel columnar. Sel squamous ekto servik terdiri dari beberapa lapisan, yaitu sel basal, sel parabasal, sel intermediate dan sel superfisial.

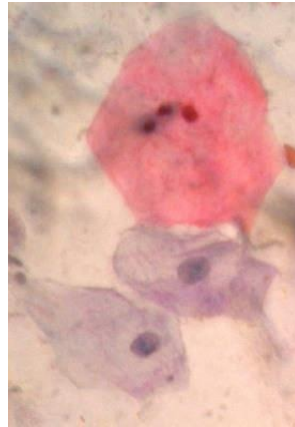
1. Sel Skuamosa Superfisial

Sebagian besar sel-sel yang dijumpai pada wanita usia reproduksi yang normal, berasal dari bagian superfisial epitel skuamus matur servikovaginal. Bentuk sel-selnya secara umum adalah poligonal, datar, dengan sitoplasma yang jernih dan inti piknotik. Variasi diameter sel antara 40–50 μ dengan inti 6 μ atau bahkan lebih kecil. Sitoplasma pada umumnya eosinofilik, namun dapat juga basofilik. Pada sitoplasma dapat terlihat granula-granula halus yang gelap yang disebut dengan *keratohyaline granules*. Bentuk sel yang poligonal sebenarnya adalah refleksi dari sitoplasma yang kaku akibat ikatan tonofibril yang merupakan bagian dari *intermediate filamen* (hanya dapat dilihat dengan menggunakan mikroskop elektron). Pada pewarnaan Papanicolaou, sitoplasma sel ini berwarna merah jambu muda. Sitoplasma dapat berupa granula halus berwarna coklat tua, umumnya berlokasi di perinuklear, umum dijumpai pada tipe yang tergantung hormon estrogen (*estrogen dependent*). Vakuola yang terdiri dari ukuran dan bentuk yang bervariasi dengan warna coklat pucat pada sitoplasma dikenal sebagai sel “*polka-dot*”.

Gambaran Sitologi Sel Servik Normal



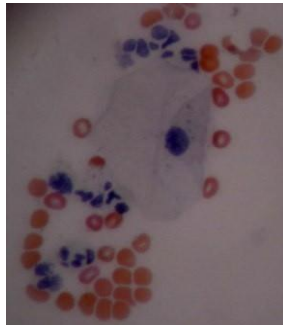
Gambar 12. Sel Skuamosa Superfisial (Pembesaran 40x).



Gambar 13. Sel superfisial (berwarna merah/eosinofilik), perhatikan intinya yang piknotik. Sel intermediate, sitoplasma terlipat (berwarna ungu/basofilik). Pewarnaan Papanicolaou. (Pembesaran 50x).

2. Sel Skuamosa Intermediate

Sel skuamus intermediate dengan sel skuamous superficial memiliki ukuran yang hampir sama. Sitoplasma sel skuamous intermediate umumnya basofilik (sianofilik), pada pewarnaan papanicolau warnanya bisa lebih *opaque* hingga eosinofilik. Bentuk dari sel-sel ini biasanya poligonal dengan sitoplasma yang translusen. Bentuk sel intermediate bisa berupa datar atau terlipat pada bagian pinggirnya. Warna sitoplasmanya basofilik ,namun demikian dapat juga berwarna eosinofilik. Inti selnya lebih besar dan vesikuler dengan kromatin yang halus. Struktur inti sel skuamus intermediate memiliki diameter rata-rata 8 μ m, dengan bentuk bulat atau oval, membran intinya berbatas jelas dan dikelilingi nukleoplasma bergranular halus.



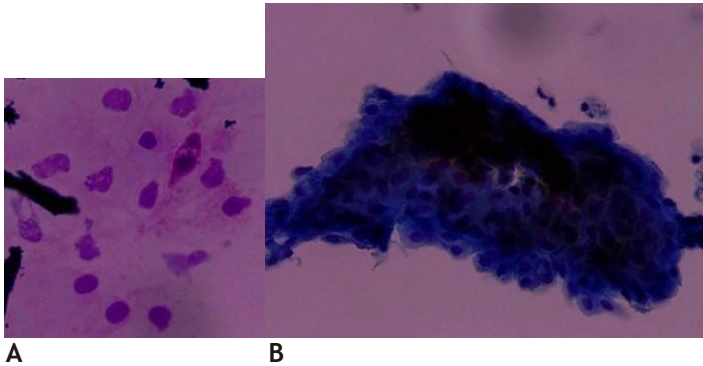
Gambar 14. Sel intermediate, perhatikan sitoplasmanya yang terlipat. Dikelilingi oleh eritrosit dan leukosit. Pewarnaan Papanicolau, Pembesaran 50x.

3. Sel parabasal dan basal.

Sel skuamus imatur diantaranya adalah sel basal dan parabasal. Keduanya dapat dijumpai pada epitel skuamus yang atrofi. Kondisi dimana kadar estrogen rendah juga akan memunculkan sel-sel ini. Metaplasia skuamus pada zona transformasi juga mengandung sel parabasal dan basal. Bentuk sel parabasal bulat atau oval, dengan ukuran inti yang bervariasi, lebih besar dari inti sel intermediet. Sel basal yang berasal dari lapisan terbawah, memiliki inti lebih kecil dengan sitoplasma sedikit, dengan bentuk elips dan sitoplasma yang sedikit, nc ratio besar, nukleoli prominen serta kromatin yang granuler.

Gambaran sel-sel imatur yang berdesakan seperti infiltratif, sering disalah duga dengan suatu *high-grade squamous intra-epithelial lesion* (HSIL). Perbedaannya adalah pada epitel yang atrofik, intiselnya memiliki kromatin halus dan kontur membran inti yang reguler. Ukuran sel-sel ini kecil ($15-30 \mu$), berbentuk bulat atau oval dengan sitoplasma yang opaque, basofilik dan bervakuol. Nc ratio Inti selnya besar, pola kromatinnya lebih kasar apabila dibandingkan dengan sel intermediate.

Gambaran Sitologi Sel Servik Normal



Gambar 15. Sel parabasal (A) dan sel-sel yang mengalami atrofi (B) (Pembesaran 40x)

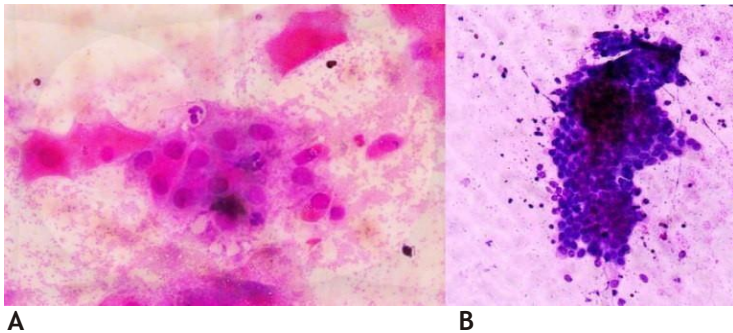
4. Sel endoserviks

Kanalis endoserviks dan kelenjar endoserviks, tersusun dari selapis sel kolumnar yang memproduksi mucus, bentuk intinya oval dengan sitoplasma yang jernih. Inti sel endoserviks yang normal pada umumnya bulat dan vesikuler, dengan diameter $8\mu\text{m}$. Sel-sel yang bersilia terdapat di proksimal dari kanalis endoserviks. Pada pre-ovulasi, mucus akan menebal dan mengental hingga mengkrystal, kondisi ini akan berlanjut menjadi lebih encer selama ovulasi sehingga spermatozoa dapat memasuki uterus. Karakteristik sitoplasma sel endoserviks dan posisi inti tergantung pada fase dari siklus haid. Pada fase proliferaatif, warna sitoplasmanya lebih *opaque* dengan posisi inti di tengah. Sedangkan dalam fase sekretori, sitoplasma jernih dan transparan dengan bentuk seperti membengkak karena penuh oleh mucus, dalam kondisi ini inti terlihat lebih datar ke basal.

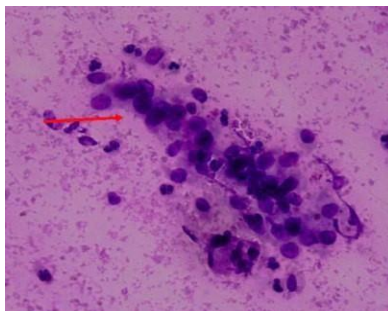
Sel endoservik mempunyai bentuk dan jumlah sitoplasma yang bervariasi, tergantung dari perbedaan kondisi dan adanya degenerasi. Sel-sel terlihat lebih baik pada sediaan hapus servikal. Sel endoservik yang terfiksasi baik mempunyai sitoplasma berbentuk

Pengantar Kanker Serviks, IVA dan PAP Smear

torak dengan sedikit silia di ujung-ujungnya dengan inti terletak eksentrik. Jika sel-sel endoservik terlihat dari atas, maka penampilan sel-sel seperti sarang tawon. Inti berbentuk bulat atau melonjong dengan letaknya eksentrik. Sel-sel yang terfiksasi baik menunjukkan dinding inti yang jelas. Distribusi kromatin halus merata. Bila sel-sel berdegenerasi, sitoplasma menghilang dan yang terlihat adalah inti-inti telanjang dengan kromatin yang utuh.



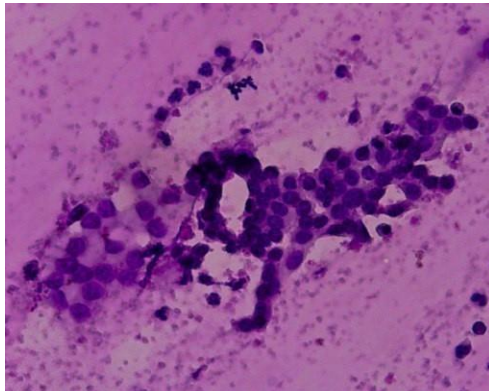
Gambar 16. A. Terlihat sel-sel endoserviks berkelompok membentuk formasi seperti sarang lebah (*honeycomb*). Di sekitar sel-sel endoserviks terlihat juga sel-sel skuamous intermediate dan sel-sel radang, pembesaran 100x. B. Kelompokan sel-sel endoserviks. (Pembesaran 40x).



Gambar 17. Gambaran *picket fence* pada sel-sel endoserviks. (Pembesaran 40x)

5. Zona transformasi/*squamocolumnar junction*

Squamocolumnar junction atau zona transformasi merupakan transisi yang mencolok diantara dua tipe pelapis epitel yang terlihat pada cerviks yang normal. Sangat penting dilakukan evaluasi serviks pada daerah ini, hampir seluruh perubahan prekanker terjadi di sini. Ada atau tidaknya zona transformasi harus di laporkan pada laporan sitologi serviks, ada saatnya pelaporan tidak diperlukan apabila gambaran sitologi sudah menunjukkan HSIL atau kanker.

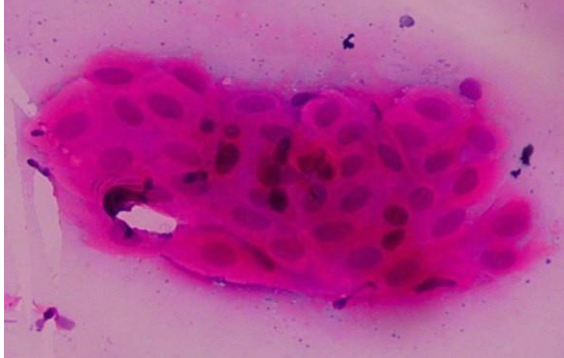


Gambar 18. A. Zona transformasi, pada hapusan serviks seorang wanita. Tampak dua kelompok sel berbeda dan bersisian yang berasal dari endoserviks. (Pembesaran 40x)

6. Variasi sitologi serviks epitel

skuamus normal

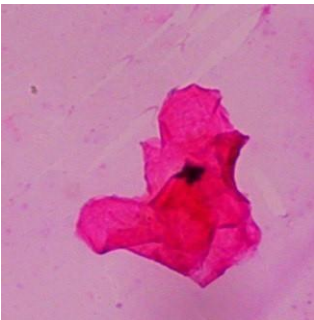Fenomena yang umum dijumpai pada siklus haid, terutama pada tiga hari sebelum menstruasi berakhir, adalah dijumpainya sitoplasma sel yang melipat disertai dengan penggumpalan sel. Dapat terbentuk struktur kumparan yang padat seperti mutiara atau seperti kulit bawang yang terdiri atas sel skuamus superfisial dan intermediet.



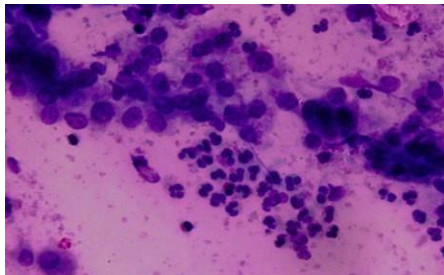
Gambar 19. Gambaran mutiara skuamus dan sel skuamus spindle pada hapusan serviks. (Pembesaran 40x).

7. Hiperkeratosis (*Leukoplakia*)

Hiperkeratosis merupakan massa keratin aseluler dan skuama tanpa inti. Sedangkan parakeratosis adalah sel-sel skuamus matur yang mengalami hiperkeratosis dengan inti yang piknotik. Kedua kondisi ini sering terlihat pada serviks yang mengalami prolapsus uteri.



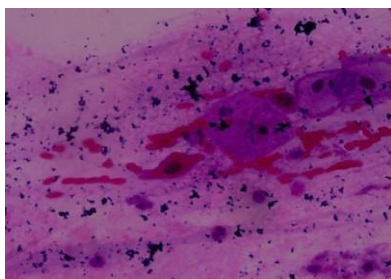
Gambar 20. A. Hapusan eksoserviks dengan hiperkeratosis, tampak agregat sel skuamus tanpa inti. (Pembesaran 40x).



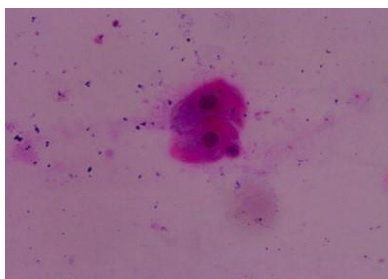
Gambar 21. Peradangan eksoserviks dengan inti sel intermediet yang membesar, dikenal sebagai suatu *non-specific inflammatory changes*. (Pembesaran 40x).

8. Metaplasia skuamus

Selain sebagai sel parabasal, gambaran metaplasia skuamus juga harus dipertimbangkan sebagai sel skuamus dengan maturitas intermediet. Akan terlihat dalam jumlah yang banyak dalam sediaan hapusan, bila ada yang saling bertautan *cytoplasmic process* adalah penghubungnya, dan terlihat kelompok sel-sel dengan kohesifitas longgar. Bentuk serta ukuran dari sel sangat bervariasi, mulai dari bentuk yang bulat, oval, triangular, berekor (tadpole). Besar dari sel juga bervariasi dimulai dari ukuran kecil dengandiametersekitar 15–20 μm ; akan menyerupai histiosit dengan ukuran sel parabasal, pada sel yang imatur. Batas sel pada sel skuamus yang matur akan terlihat jelas, dan sebaliknya pada sel skuamus yang imatur. Terlihat inti sel sedikit lebih besar dibandingkan dengan inti sel intermediate, mempunyai granul yang halus, terkadang tampak kromatin yang tersebar, dibatasi oleh membran inti yang rata, dapat dijumpai atau tidak sama sekali anak inti. Sitoplasma kadang-kadang bervakuola dan terlihat bewarna pucat hingga padat.



Gambar 22. Gambaran metaplasia skuamous matur (Pembesaran 40x).



Gambar 23. Pada metaplasia skuamous imatur tampak N/C ratio sedikit meningkat, namun tidak terdapat atipia. Maturasi sitoplasma masih kurang (Pembesaran 40x).

F. GAMBARAN PERADANGAN PADA SITOLOGI SERVIKS

Peradangan pada organ reproduksi wanita, khususnya pada saluran genitalia dapat disebabkan oleh infeksi dari berbagai mikro-organisme, parasit, agen fisik, dan kimia. Pengambilan hapusan sitologi serviks menggunakan pewarnaan Papanicolaou, dengan pewarnaan khusus dapat mengenali hampir sebagian besar organisme penyebab peradangan.

Agen infeksius tersebut antara lain:

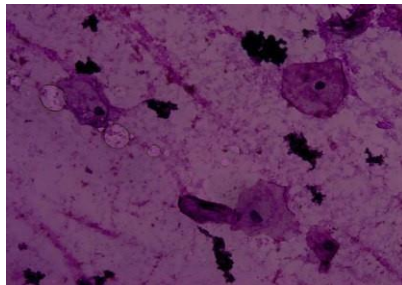
- 1) Bakteri, terbagi atas: (a) golongan *coccus* (gram-positive cocci: *Streptococcus* dan *Staphylococcus*, gram-negative cocci: *Gonococcus*, *Gardnerella vaginalis/haemophilus vaginalis*, *Diphtheroids*, *Calymmatobacterium granulomatis Donovan/ granuloma inguinale*, *Mycoplasma* dan *Ureaplasma*, *Chlamydia trachomatis*); (b) golongan organism acid-fast (*Mycobacterium tuberculosis*, *Mycobacterium avium*); *Actinomyces*; *Spirochaeta pallida* (syphilis); (c) golongan flora normal tetapi dapat menyebabkan infeksi: *Lactobacillus (Döderlein bacillus)* dan *Leptothrix*;
- 2) Jamur, yaitu *Candida* species: *C. albicans (monilia)*, *C. glabrata (Torulopsis glabrata)*; *Aspergillus species*; *Coccidioidomycosis*; *Paracoccidioidomycosis*; *Cryptococcus species*; *Blastomyces*;
- 3) Virus, yaitu Herpesvirus types I, II, VIII; *Cytomegalovirus*; Human polyomavirus; Measles; *Adenovirus*;
- 4) Parasit, yaitu golongan protozoa (*Trichomonas vaginalis*, *Entamoebahistolytica*, *Entamoebagingivalis*, *Balantidiumcoli*, *Schistosoma haematobium*, *S. mansoni*, *S. japonicum*, *Filariae*, *Enterobius vermicularis/pinworm*, *Trichuris trichiura/ whipworm*, *Teniae solium, saginata, echinococcus*) dan golongan *Trypanosomiasis*.

1. Infeksi Bakteri

a. Infeksi flora normal

Döderlein Bacilli (Lactobacillus)

Döderlein Bacilli atau *Lactobacillus* didalam organ reproduksi wanita merupakan flora yang normal, dengan berbagai strain *lactobacilli*, anaerobic, bakteri gram positif yang tidak membentuk spora. Bakteri ini mengkonversi glikogen sitoplasma menjadi asam laktat, sehingga dapat mempertahankan keasaman dari vagina dengan pH 3–4,2. Sering ditemuinya bakteri ini pada hapusan vagina dan serviks kerap, variasi timbulnya tergantung dari hygiene seseorang. Jumlah bakteri yang ditemui pada wanita dengan hygiene yang baik sekitar 50%, sedangkan pada wanita yang tidak menjaga hygiene, ditambah dengan aktifitas seksual yang tinggi, gambaran jumlah dari bakteri ini akan menurun hingga 20% bahkan bisa kurang. Gambaran sitologinya tampak seperti batang-batang yang halus, yang bervariasi panjangnya, yang akan terlihat pada permukaan sel ataupun pada latar belakang, bentuknya bisa tunggal ataupun berpasangan, inti telanjang, sel intermediate mengalami sitolisis dan tidak dijumpai respon peradangan. Sitolisis yang dialami oleh sel intermediate ini terjadi karena organisme ini dapat memfermentasi glikogen sitoplasma sehingga mengakibatkan sitolisis



Gambar 24. Sel-sel yang berubah akibat reaksi radang. Tampak “moth-eaten” pada sel skuamous. (Pembesaran 40x)

glikogen yang terkandung pada sel skuamus dan sel parabasal. Setelah terjadinya sitolisis akan terlihat gambaran *moth-eaten* dengan inti terisolasi.

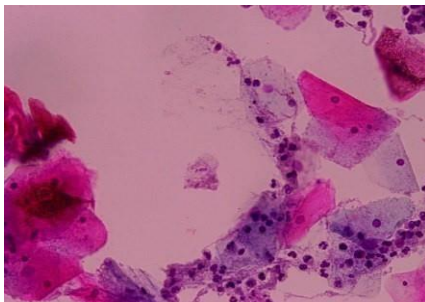
Leptotrichia buccalis/ Leptothrix

Leptotrichia buccalis/Leptothrix adalah bakteri yang biasanya berada pada rongga mulut dan vagina, yang merupakan bakteri non patogen, gram negatif, non aerobik dan non spora. Gambaran sitologinya berupa filamen basil yang bentuknya mirip batang, atau bakteri *spaghetti-like*, gambarannya juga kadang-kadang terlihat seperti percabangan, dan sering berhubungan dengan infeksi *trichomonas*. Tetapi sekitar 75–80% bersamaan dengan infeksi *T. vaginalis*.

b. Infeksi bakteri coccus

Gardnerella vaginalis

Perempuan dengan usia reproduktif, 6% diantaranya didapati terinfeksi oleh *gardnerella vaginalis* yang menyebabkan vaginitis dan cervicitis, yang hampir 40% tanpa gejala. *Gardnerella vaginalis* merupakan variable dari gram *bacillus* yang kecil, tidak menginvasi jaringan hidup. Gambaran sitologi tidak dijumpai adanya sitolisis, terlihat sel-sel skuamus superfisial total tertutupi oleh basil berupa



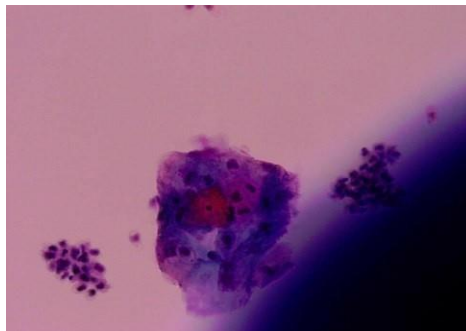
Gambar 25. Bakteri *Bacillus* tampak pada latar belakang, terutama pada sel skuamous berupa *clue cell* (Pembesaran 40x).

Gambaran Peradangan pada Sitologi Serviks

“*clue cell*”. Gambaran sitologi menggunakan pewarnaan Papanicolaou akan mellihatkan gambaran bakteri berbentuk batang pendek bewarna biru gelap. Morfologi *Gardnerella vaginalis* pada gambaran ini lebih sulit untuk dikenali, karena mempunyai kesamaan dengan lactobacilli yang menutupi permukaan sel, sehingga menimbulkan gambaran “*cluecell*”.

Gonococcus Vaginitis

Gonococcus Vaginitis merupakan bakteri yang menyebabkan banyak terjadinya eksudat vagina dan purulen bahkan dapat berefek pada urethra dan kelenjar-kelenjar perivaginal. Bakteri ini termasuk dalam *diplococci* gram negatif. Gambaran sitologi dari bakteri ini akan tampak pada permukaan sel skuamus dengan bentuk seperti kacang yang mempunyai dua permukaan (*diplococci*). Pada bagian pinggir slaid dari hapusan serviks biasanya akan terlihat dengan jelas. Penegakan diagnosis dari hasil sitologi harus sangat berhati-hati, dan cermat, harus benar-benar dapat dibedakan dengan infeksi dari kebanyakan bakteri kokus, ataupun dengan organism *Chlamydia*, karena *Gonococcus vaginitis* merupakan penyakit kelamin yang berdampak dan berpengaruh terhadap kehidupan sosial dan implikasi terapi.

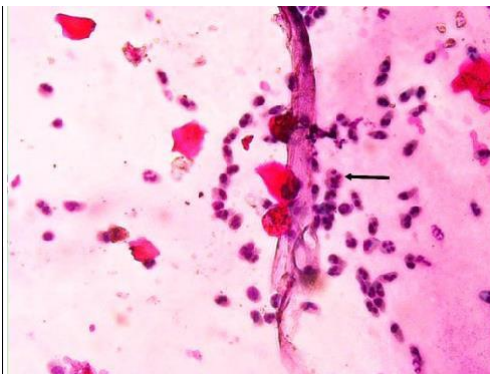


Gambar 26. *Gonococcus* pada sediaan hapus serviks bersamaan dengan limfosit pada permukaan sel. (Pembesaran 40x).

Infeksi *Chlamydia*

Chlamydia trachomatis adalah bakteri yang menyebabkan terjadinya infeksi Chlamydia, dan merupakan bakteri terbanyak dari penyebab terjadinya infeksi menular seksual, uretritis, vaginitis, cervicitis termasuk limfofolikuler cervicitis, *pelvic inflammatory disease* (PID). Penularan pada bayi baru lahir bahkan infertilitas merupakan dampak yang disebabkan oleh bakteri ini. Gambaran sitologi dapat berupa metaplasia ataupun sel-sel kelenjar, sering didapati multinukleasi, granulasi kokus yang asidofilik difus atau sianofilik, ukuran dari inklusi sitoplasma tunggal atau multiple adalah 1–2 μ m, sering dengan “*molded cyanophilic inclusion bodies*” dikelilingi oleh daerah yang transparan bercampur dengan partikel kokoid asidofilik yang difus pada sitoplasmanya.

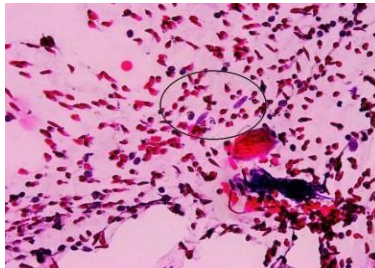
Gambaran yang dijumpai adanya folikel limfoid dengan *germinal center* pada stroma serviksnya ini adalah limfofolikuler servisititis. Gambaran ini juga sering dijumpai pada hapusan yang atrofi dan sering berhubungan dengan infeksi *Chlamydia*. Gambaran sitologi akan banyak dijumpai sel-sel limfoid dengan berbagai bentuk, disertai dengan *germinal center*, *tingible body histiocyte*, dan latar belakang hapusan yang kotor. Sering tampak pembuluh darah kapiler melintasi agregat dari limfoid.



Gambar 27. Gambaran sitologi pada infeksi *Chlamydia*. Tampak inklusi sitoplasma bewarna eosinofilik (panah) (Pembesaran 40x).

Tuberculosis (Granulomatous Cervicitis)

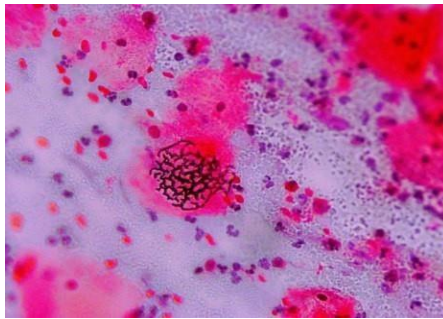
Tuberculosis pada organ reproduksi wanita biasanya akan berupa *tuberculous salpingitis* dan endometritis dan dapat juga melibatkan vagina bahkan serviks. Pewaranaan menggunakan *Papanicolaou* tidak akan bisa mengidentifikasi dari *Acid-fast mycobacterium tuberculosis*. Gambaran sitologi berupa radang kronis dan granuloma berupa struktur nodular yang berisi makrofag menyerupai sel epitel (sel *epithelioid*) dan *multi-nucleated giant cells* dengan inti tersusun di pinggir (*Langhans' cells*), berisi 20–30 inti. Sel *epithelioid* mempunyai ukuran sebesar sel endoserviks, memanjang, terkadang menyerupai wortel, berwarna pucat, eosinofilik atau sianofilik. Sitoplasma biasanya bervakuola halus. Bagian tengah granuloma bisa dijumpai daerah yang nekrosis (*caseous necrosis*), bisa berupa materi amorf eosinofilik. Kelainan ini biasanya akan disertai oleh infeksi sekunder, dengan gambaran latarbelakang hapusan berupa radang akut dan bahkan eksudat. Pemeriksaan *polymerase chain reaction* (PCR) dapat membantu penegakan diagnosis dari penyakit ini, karena kesulitan dalam mengidentifikasi sel *epithelioid* pada sediaan hapus serviks dan vagina sering dijumpai, contohnya akan sangat sulit dalam membedakan sel *Langhan* dengan *multinucleated macrophages*, sehingga untuk menegakkan diagnosis *Tuberculosis* pada kasus sediaan sitologi serviks dengan gambaran *multinucleated macrophages* tidak dianjurkan.



Gambar 28. *Tuberculosis (granulomatous cervicitis)*. Tampak sel *epithelioid* dengan karakteristik sel bentuk memanjang, sitoplasma pucat bervakuola halus dengan inti bulat atau oval, beberapa mengandung anak inti. (Pembesaran 40x)

Actinomyces

Actinomyces termasuk infeksi dari bakteri gram positif non spora, dengan gambaran sitologi akan berupa struktur seperti bola padat basofilik yang berisi organism berfilamen halus yang bercabang, bagian perifer akan ditemui filamen bentuk gepeng yang tersebar dan terkadang dikelilingi oleh eksudat. Biasanya berhubungan dengan degradasi bahan material dari IUD.



Gambar 29. Actinomycosis pada hapusan servikovaginal. Tampak filament-filamen yang membentuk struktur yang samar pada latarbelakang hapusan yang dikelilingi reaksi peradangan (Pembesaran 40x).

2. Infeksi virus

Virus Herpes Simplex

Virus Herpes Simplex adalah salah satu virus yang menyebabkan penyakit menular seksual. Gejala klinisnya akan lebih terlihat dibagianvulva yangakanmenimbulkan nyeri yang hebat, dan jarang ditemuinya gejala pada servikal-vaginal. Gambaran klinis berupa vesikel atau ulkus. Gambaran sitologi menunjukkan keterlibatan sel skuamus dan kelenjar, dengan multinukleasi, inti “molding”, “ground glass appearance”, inklusi intranuklear, penjernihan perinuklear dan dijumpai peradangan.

Cytomegalovirus

Cytomegalovirus adalah virus yang menyerang dan menginfeksi pasien dengan *immunocompromised*. Pada gambaran sitologi akan tampak membran inti yang biasanya menebal, sel-sel kelenjar endoservikal dengan inklusi intranuklear yang besar berwarna basofilik, dipisahkan oleh area yang jernih.

Herpes Zoster

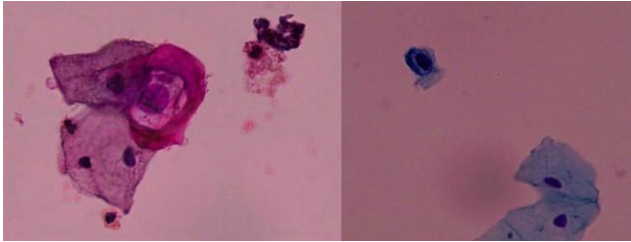
Varicella-Zoster menginfeksi vulva dan vagina, yang mengenai sepanjang distribusi saraf sensori sehingga menimbulkan rasa sangat nyeri, biasanya lesi berupa bula atau vesikel. Gambaran sitologi berupa multinucleated giant cells dengan sedikit intercellular molding. Inklusi intranuklear biasanya berwarna basofilik, besar berdekatan dengan membran innernuklear yang menebal. Sel parabasal yang terinfeksi memberikan gambaran perubahan degenerative sitoplasma berupa vakuolalisasi sitoplasma dan hialinisasi.

Human Papillomavirus (HPV)

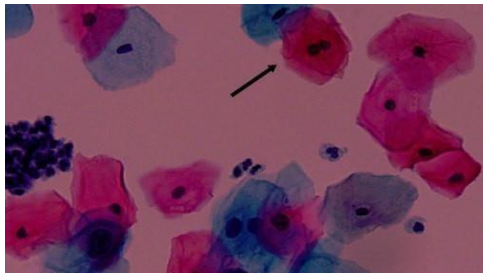
Human Papillomavirus (HPV) termasuk dalam family papovaviridae, termasuk didalamnya papillomaviruses, dan polyomavirus berupa virus double-stranded DNA. Lebih dari 60 jenis spesies hewan yang terisolasi oleh Papillomavirus ini, termasuk mamalia, reptile dan amfibi. Permukaan epitel kulit dan mukosa merupakan tempat yang paling sering terinfeksi oleh virus ini dan menyebabkan pertumbuhan kutil yang dapat sembuh sendiri. Karakteristik infeksi HPV adalah dijumpainya “*koilocyte*”, yaitu nama yang diberikan oleh Koss dan Durfee, disebut juga dengan “*neuro-carcinoma*” oleh Ayre, dan “*balloon cell*” oleh Meisels dan Fortin. Koilocyte adalah sel epitel skuamus, yang tersering adalah sel intermediet dan bisa dijumpai sel skuamus metaplastik. Gambaran sel koilocyte berupa sudut sel skuamus yang menjadi tumpul, menjadi membulat, dan sel menjadi lebih lunak, bulat atau oval. Sitoplasma menunjukkan kondensasi pada daerah perifer dan gambaran “*wire-looping*” akibat gel

Pengantar Kanker Serviks, IVA dan PAP Smear

sitoprotein tertumpuk di pinggir. Sitoplasma menjadi lebih *opaque* dan *waxy*, lebih asidofilik dan merah-jingga terang. Dapat dijumpai halo pada intrasitoplasma.



Gambar 30. Sediaan hapus cervikovaginal dengan pewarnaan Papanicolaou, tampak sel *koilocyte* (Pembesaran 40x).



Gambar 31. Sediaan hapus serviks dengan pewarnaan Thin prep. Tampak sel *binucleated* (panah), yang merupakan karakteristik infeksi *Human Papilloma Virus*.

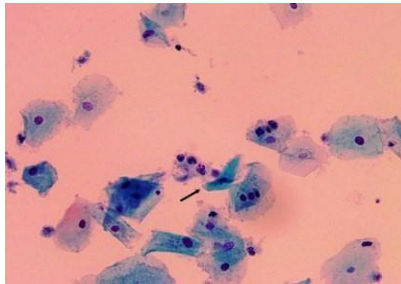
3. Infeksi Parasit

Trichomonas vaginalis

Trichomonas vaginalis merupakan protozoa yang sering ditemui pada bagian saluran genitalia wanita dan jarang ditemuinya tanda gejala ataupun peradangan, sehingga tidak disebut sebagai infeksi. Pria dengan urethra yang sudah terinfeksi oleh protozoa ini,

Gambaran Peradangan pada Sitologi Serviks

biasanya yang dapat menularkan kepada wanita melalui kontak seksual. Agar dapat mengenali adanya parasit ini, dapat digunakan metode dengan teknik “*hanging drop*”, yaitu meneteskan secret vagina pada slaid dan diperiksa di bawah mikroskop. Pemeriksaan mikroskopis dengan pewarnaan Papanicolaou menunjukkan gambaran *Trichomonas* berupa struktur bulat-oval abu-abu kehijauan, sekilas mirip dengan layang-layang dengan ukuran bervariasi dari 15–30 μ m. Inti pucat, vesikuler dan terletak di pinggir (eksentrik). Sitoplasma eosinofilik, kadang-kadang bergranul. Flagelladijumpai hanyapadasediaanyangdiprosesdengansangatbaik, berupa filamen halus pada salah satu kutub parasit.



Gambar 32. Gambaran sel skuamous bewarna eosinofilik pada infestasi *Trichomonas*. Tampak parasit yang tunggal berwarna kehijauan pada sediaan hapus ini (panah). (Pembesaran 40x)

Enterobius vermicularis

Enterobius vermicularis adalah nematoda yang sering ditemui pada daerah tropis. Parasit ini biasanya akan menginfeksi pada organ reproduksi wanita seperti bagian endometrium, tuba uterine dan daerah genital lainnya. Wanita dengan higine sanitasi yang jelek, pada secret vagina biasanya akan di temui telur maupun larva dari parasit ini. Ukuran dari telurnya bervariasi sekitar 50–60 μ m hingga 20–25 μ m, bentukrata padasatusisi, dinding terdiri daridualapisdan licin, akan terlihat embriodidalamnya.

Schistosomiasis (Bilharziasis)

Ada bermacam-macam organisme dari schistosomiasis, tiga organisme diantaranya dapat menginfeksi manusia yaitu *Schistosoma haematobium* yang sering dijumpai di Afrika, *Schistosoma mansoni* yang dijumpai di daerah Afrika, Amerika Selatan, dan Karibia, dan ada *Schistosoma japonicum*, semua organisme ini dengan transportasi yang makin dinamis, hampir diseluruh geografis infeksi dari parasit ini bisa dijumpai. *S. haematobium* and *S. mansoni*, dapat menginfeksi saluran genital wanita walupun infeksi biasanya mengenai pria sebagai host terakhir. Siput sebagai host intermediet akan melepaskan bagian motil dari parasit ini yaitu cercariae ke air, menimbulkan rasa gatal saat mempenetrasi kulit manusia ("swimmers' itch,") danmulaimemasukiberbagaiorgan. *S. haematobium* berada pada limfatik organ pelvis, terutama pada kandung kemih, sedangkan *S. mansoni* menetap di hati dan saluran pencernaanbagianbawah. *Cercariae* akan menjadi cacing dewasa, dan cacing betina selanjutnya akan bertelur dan menetas menjadi larva (*miracidia*) dan dilepas ke lingkungan luar melalui urin dan feses. Lesi yang terdapat pada serviks akan terlihat seperti kangker. Berdasarkan pengenalan ovum dan larva pada sediaan hapus cervikovaginal inilah parasit ini dapat teridentifikasi. Pada pewarnaan Papanicolaou, ovum pada kedua spesies cacing ini berdinding tebal, semitranslusen dengan tonjolan runcing pada sisinya. Tonjolan pada biasanya terminal dan *S. mansoni* terletak di lateral. Ukuran bervariasi bentuknya oval berkisar panjang 140µm dan lebar 60–70µm.

Filaria

Melalui gigitan nyamuklah parasit ini menginvasi manusia, selanjutnya bermultiplikasi dalam darah dan menetap di berbagai organ di dalam tubuh manusia, biasanya menghambat aliran limfe pada jaringan subkutan. Pernah dilaporkan berbagai jenis filaria pada hapusan pada saluran genital wanita, antara lain *Wuchereria bancrofti* (Chandra et al, 1975), *Onchocerca volvulus* (DeBorges,

Gambaran Peradangan pada Sitologi Serviks

1971), dan *Dipetalonema perstans* (Sharma et al, 1971). Secara keseluruhan, filaria merupakan cacing ber- bentuk memanjang dan bagian ujung meruncing dengan panjang 1–4cm.

Trichuris trichiura

Trichuristrichiura(*whipworm*) yang biasa dijumpai pada negara dengan daerah tropis. Ova berwarna coklat dari cacing ini mempunyai ukuran hampir sama dengan *Enterobius*, tetapi mempunyai *translucent knob* pada keduakutubnya.

Taenia

Taenia adalah cacing yang mempunyai bentuk gepeng, *Taenia solium*, *Taenia saginata*, dan *Taenia echinococcus*, mempunyai peran penting dalam sitologi diagnostik. Dapat dijumpai pada hapusan genitalia wanita, dengan ova berbentuk bulat, coklat, berdiameter sekitar 35µm, mempunyai *striae* radial padadindingnya.

Entamoeba histolytica

Entamoeba histolytica adalah protozoa yang menginfeksi saluran genitalia bagian bawah. Daerah genitalia yang terinfeksi biasanya mengalami ulserasi dan *fungating*, sehingga sering misdiagnosa dengan suatu neoplasma. Organisme mirip histiosit ini mempunyai inti vesikuler yang mengandung kariosom didalamnya. Sitoplasma dapat mengandung sel darah merah yang telah diingesti.

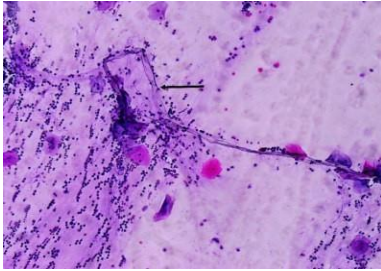
4. INFEKSI JAMUR

Candida glabrata/ albicans (Moniliasis)

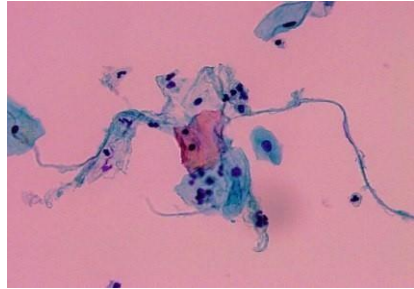
Candida glabrata atau *candida albicans* (*moniliasis*) adalah infeksi jamur yang tersering didapat pada saluran reproduksi wanita dan 3% diantaranya jarang menimbulkan gejala. Sekret yang dihasilkan oleh vagina biasanya kental. Gambaran sitologi tampak bentuk ragi dengan budding berukuran 3–6µm atau filamentulus

Pengantar Kanker Serviks, IVA dan PAP Smear

dengan bentuk pseudosepta, inflamasi dapat dijumpai atau tidak sama sekali.



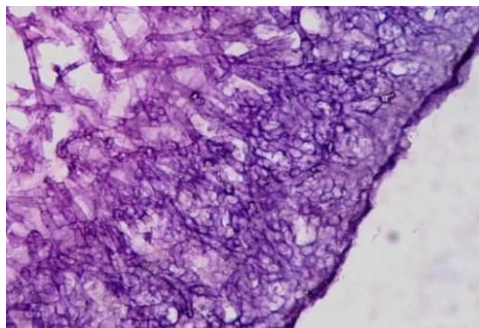
Gambar 33. Mikosis serviks dan vagina, tampak *hyphae* (panah) dan *yeast*. (Pembesaran 40x)



Gambar 34. *Candida sp.*, tampak *hyphae* dan *yeast* pada latar belakang peradangan. (Pembesaran 40x).

Aspergillosis

Aspergillosis biasanya dijumpai pada wanita pengguna IUD.



Gambar 35. Tampak struktur septa hifa yang bercabang-cabang pada infeksi *Aspergillus*. (Pembesaran 40x).

G. GAMBARAN SITOLOGI SERVIKS DENGAN PERUBAHAN SELULER REAKTIF

1. Perubahan seluler reaktif berhubungan dengan peradangan, termasuk *repair* / regenerasi

Gambaran ini umum dijumpai pada sediaan sitologi serviks, melibatkan sel-sel superfisial, intermediate dan parabasal. Netrofil menutupi sel skuamus dan membentuk gambaran bola yang padat (*canon ball*). Dijumpai juga debris netrofil pada latarbelakang sehingga mengesankan gambaran yang kotor. Perubahan pada sel skuamus yang berada pada tahap '*repair*' berupa gambaran sel dengan batas sel yang jelas. Membran inti mulus, terjadi peningkatan sedikit dari rasio inti dan sitoplasma, dengan inti sedikit membesar, bulat, kromatin halus, anak inti dijumpai, mitosis sering tampak, sitoplasma banyak mulai dari bewarna pucat hingga padat dan terkadang ditutupi netrofil.

2. Perubahan seluler reaktif berhubungan dengan terapi radiasi

Sitologi serviks atau dengan tes Pap adalah salah satu metode penting yang dapat digunakan untuk mengevaluasi pasien-pasien yang mendapatkan radiokemoterapi pada penyakit kanker yang telah lanjut atau pada penyakit preinvasif. Selama terapi berlangsung, dapat menyulitkan pemeriksaan sitologi serviks dalam mengenali sel-sel, karena dijumpainya gambaran sel-sel pada epitel dan stroma yang bervariasi dengan rentang yang cukup luas.

Beberapa hari pasca terapi akan terlihat atau timbulnya efek radiasi akut, dan perubahan yang lambat (*late*) timbul pada periode

waktu yang lebih lama. Gambaran efek radiasi akut pada sitologi serviks berupa vakuola halus hingga besar pada sitoplasma, pertama kali terjadi pada sel-sel basal dan parabasal dan seterusnya berefek pada sel intermediate dan superfisial. *cytomegaly/karyomegaly* dengan rasio inti/sitoplasma yang masih normal bisa dijumpai, demikian juga multinukleasi serta membrane inti yang bergelombang. Bentuk sel bermacam-macam, latar-belakang tampak debris seluler atau amorf. Dapat dijumpai vakuola pada inti. Gambaran efek radiasi yang lambat pada sitologi serviks menunjukkan perubahan sel yang reaktif, dengan gambaran sitologi akut yang persisten. Gambaran pewarnaan sitoplasma yang bifasik, pucat, dengan multinukleasi, dan rasio inti/sitoplasma yang rendah. Perubahan sel akibat radiasi superfisial dapat menyerupai perubahan sel akibat herpes. Multinukleasi dijumpai pada kedua keadaan tersebut, tetapi pada radiasi tidak didapati inti dengan gambaran "*ground glass*" seperti pada herpes.

Gambaran sel pada radiasi adalah inti sel yang piknotik dan hiperkromatik, juga terjadi *karyorrhexis* dan *karyolysis*, dimana inti menjadi *opaque* dan tidak berstruktur dan akhirnya menghilang. Pada sel yang jinak maupun pada sel yang ganas dapat terjadinya perubahan ini. Bagaimanapun juga semua sel yang mengalami perubahan degenerasi pada intinya adalah sel-sel mati. Perubahan-perubahan ini tidak mungkin dikaburkan dengan gambaran sel-sel ganas, dimana struktur inti yang memenuhi kriteria sel-sel ganas tetap terlihat.

Respon mencolok yang akan terlihat setelah radiasi adalah gambaran sel jinak dan intinya yang membesar, tetapi rasio antara nukleus dengan sitoplasma tetap normal. Pada beberapa sel jinak tampak pembesaran selnya tetapi intinya tetap, sehingga terlihat intinya kecil.

Terlihat pengerutan dari membran inti, akibat dari pembesaran inti sel, sehingga memberikan gambaran inti sel jinak yang irregular dan tampak *strand* dari kromatin. Multinukleasi mungkin terlihat pada sel jinak setelah radiasi, tetapi inti tetap memiliki pola kromatin yang normal, walaupun ukuran inti bervariasi.

Perubahan sitoplasma juga tampak menyolok setelah radiasi, sehingga bentuk *bizzare* dari sel-sel jinak mungkin terlihat. Ini menyebabkan kesulitan dalam menegakkan diagnosa jika sel-sel jinak yang terkena radiasi (bentuk *tadpole* atau *fiber*) dikaburkan dengan gambaran sel-sel ganas yang serupa. Sel-sel jinak yang terkena radiasi menunjukkan struktur inti yang normal, yang berbeda dengan gambaran inti abnormal pada sel-sel ganas. Perubahan sitoplasma yang lain adalah munculnya vakuolisasi, bisa kasar atau halus.

Walaupun efek-efek ini sangat menyolok dan berarti pada saat muncul pada sel-sel jinak, semenjak perubahan tersebut dikaburkan dengan sel-sel ganas, perubahan-perubahan yang sama dapat juga terjadi pada sel-sel ganas, dimana terjadi pembesaran sel dan intinya, multinukleasi dan vakuolisasi sitoplasma.

a. Gambaran sitologi sel servik setelah terpapar radiasi

Sel-sel epitel memperlihatkan gambaran degeneratif dan juga gambaran respon terhadap radiasi dengan bentuk sel yang *bizzare*, vakuolisasi sitoplasma, pembesaran sel dan inti, multinukleasi. Inti sel tetap menunjukkan struktur dan pola kromatin yang normal. Sel-sel epitel yang lebih banyak terlihat adalah sel-sel parabasal dan intermediate, kadang terlihat atrofik dimana hapusan terdiri dari sel-sel parabasal bercampur dengan sel-sel basal. Latarbelakang apusan terdiri dari lekosit PMN dan histiosit dengan sedikit sel-sel eritrosit. Histiosit biasanya terlihat dalam jumlah yang banyak dan *multinucleated giant forms* sering terlihat. Respon histiosit ini merupakan salah satu gambaran yang paling menyolok pada hapusan setelah radiasi.

Berbeda *secara* menyolok, hapusanyangterdiridarisel-selganas yang persistent setelah radioterapi. Jenis sel pada hapusan ini terutama terdiri dari sel-sel superfisial dan intermediate yang tidak terpengaruh oleh radiasi. Sel-sel PMN dapat terlihat, tetapi histiosit

tidak biasanya terlihat dalam jumlah yang berarti. Ini penting untuk melihat hapusan secara teliti, mencari *small undifferentiated malignant cells* yang tampak satu persatu atau dikaburkan oleh lekosit PMN. Pembesaran yang lebih besar penting untuk mengidentifikasi hapusan tersebut. *Undifferentiated malignant cells* dapat dibedakan dengan *denuded nuclei* dari histiosit atau sel-sel basal yang jinak dengan melihat pola kromatinnya. Pada praktek sehari-hari kedua jenis sel jinak ini sering dijumpai, dimana mungkin dikaburkan dengan *undifferentiated malignant cells*. Kedua jenis sel ini terutama terlihat pada jenis yang lain dari hapusan setelah radiasi, dimana tidak dijumpai sel-sel ganas, walaupun terlihat abnormal pada pemeriksaan awal karena dijumpai sel-sel epitel jinak yang menunjukkan efek radiasi.

Hapusan sel dari pasien dengan lesi *recurrent malignant* tampak dengan gambaran yang berbeda pula. Sebagai tambahan terhadap adanya *undifferentiated malignant cells*, hapusan ini sering terdiri dari *differentiated malignant cells*. Sekali lagi, sel-sel epitel jinak yang ada biasanya menunjukkan sedikit efek terhadap radiasi. Walaupun *differentiated malignant cells* dapat diidentifikasi secara jelas, tetapi sebaiknya tidak menggunakan sel-sel ini saja sebagai dasar diagnosa, seperti biasanya sel-sel squamous jinak menunjukkan efek radiasi yang dapat dikaburkan dengan sel-sel squamous yang *differentiated malignant*. Sehingga sebaiknya mencari *undifferentiated malignant cells* sebagai dasar untuk diagnosa akhir.

1) Respon radiasi

Pada tahun 1955, Graham dan Graham melaporkan hubungan antara derajat respon radiasi pada sel epitel jinak dan radiosensitifitas daripada tumor. Mereka juga menyatakan respon radiasi ini terjadi pada semua sel (jinak dan ganas) dari organisme yang sama. Mereka mempelajari hapusan vagina dari wanita postmenopause setelah 24 jam mendapat radioterapi dan menghitung persentase sel-sel epitel jinak yang menunjukkan kerusakan akibat

Gambaran Sitologi Serviks . . .

radiasi. Mereka menyebut persentase tersebut sebagai *radiation response (RR)*. Respon radiasi dicatat setiap hari dan kurvenya menunjukkan variasi untuk setiap individu. Graham menyimpulkan RR lebih atau sama dengan 75 memiliki prognosis yang baik, sedangkan RR di bawah 60 memiliki respon yang buruk. Kurve respon radiasi mencapai puncaknya pada minggu kedua atau ketiga masa pengobatan.

2) Respon sensitifitas

Graham juga menggambarkan radiosensitifitas dan radiore-sistan dari tumor sebelum mendapat pengobatan. Respon sensitifitas dideskripsikan sebagai sel parabasal yang menun- jukkan warna biru keungu-ungan dan memiliki vakuola yang halus di sitoplasma serta granula-granul merah. Graham menyatakan jika jumlah sel-sel pada hapusan vagina 10% atau lebih yang merupakan sel-sel SR, maka pada pasien ini akan lebih respon terhadap radioterapi dibandingkan dengan pengobatan operasi.

3) Indeks kariopiknotik

80–85% wanita postmenopause dengan karsinoma endometrial atau karsinoma servik dan sekitar 50 % wanita postmenopause dengankarsinoma ovarium memiliki indeks kariopiknotik yang lebih tinggi dibandingkan dengan wanita dengan umur yang sama tanpa penyakit keganasan pada traktus genital.

Penyebab hal tersebut di atas tidak diketahui dengan jelas, tetapi diduga karena jaringan tumor tersebut mempunyai kemampuan untuk menghasilkan estrogen atau substansi yang mirip dengan estrogen. Efek estrogen ini yang membuat indeks kariopiknotik yang tinggi.

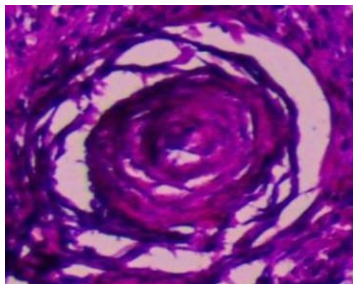
Jika indeks kariopiknotik tetap meninggi setelah pengobatan, maka ini berarti tumornya tidak dapat dieradikasi dengan radiasi. Jika indeks kariopiknotik rendah setelah radiasi, maka ini mempunyai arti prognosis yang baik.

3. Perubahan reaktif seluler reaktif yang berhubungan dengan intrauterine contraceptive device (IUD)

Perubahan ini sering dijumpai pada pasien yang telah menggunakan IUD dalam waktu yang lama, selain dapat menyebabkan infeksi saluran genital yang biasanya melibatkan *Actinomyces* pada hampir 13–22% pengguna IUD, keadaan ini juga dapat mengakibatkan perubahan seluler. Gambaran sitologi pada perubahan seluler berupa perubahan reaktif sel-sel endoservikal dan endometrial, dengan gambaran vakuola seperti gelembung permen karet (*bubble gum*) yang besar dan peradangan granulomatous. Metaplasia sel skuamus dapat dijumpai berupa atipia, sel yang *bizarre* dengan inti atipia, dan kalsifikasi. Materi yang terdistegrasi dari bahan IUD dapat dijumpai.

Psamomma bodies

Adanya *psamommabodies* pada hapusanserviks mengindikasikan adanya suatu keganasan pada saluran genitalia, atau keganasan pada ovarium dan endometrium. Walaupun demikian psamoma bodies juga dihubungkan dengan proses jinak, antara lain endosalpingiosis dari peritoneum, penggunaan IUD, kista ovarium, dan endometrial tuberculosis. Biasanya keadaan ini dialami pada umur muda. Gambaran sitologi biasanya sering dalam bentuk sendiri, jikapun bersama sel-sel lain biasanya dengan sel-sel epitel kelenjar yang jinak. Latar belakang biasanya bersih, tanpa adanya sel-sel ga n a s.



Gambar 36. Gambaran psammoma bodies pada pemeriksaan histopatologi. (Pembesaran 40x).

H. Perkembangan Terminologi Lesi Prakanker Serviks

Di tahun 1956, adalah Reagan dan Hamonic yang pertama kali memperkenalkan istilah displasia untuk membedakan berbagai derajat lesi prakanker serviks dengan karsinoma insitu. Kemudian WHO di tahun 1975 mendefinisikan displasia sebagai suatu lesi dimana epitel normal digantikan dengan sel-sel yang telah memperlihatkan proses atipia. Karsinoma insitu merupakan sebuah istilah untuk lesi prakanker yang masih terbatas dalam epitelium serviks dan belum menembus lapisan basal.

Terdapat tiga terminologi CIN yang dipergunakan yaitu CIN 1 (displasia ringan), CIN 2 (displasia sedang) dan CIN 3 (displasia berat/karsinoma insitu).

- CIN 1 apabila polaritas sel sudah tidak baik sampai kira-kira $\frac{1}{3}$ ketebalan epitel dan atipia sel masih ringan.
- CIN 2 bila perubahan mencakup $\frac{1}{2}$ – $\frac{3}{4}$ ketebalan lapisan epitel disertai atipia derajat sedang.
- CIN 3 atau displasia berat dan karsinoma insitu, bila perubahan tersebut $\frac{3}{4}$ atau seluruh lapisan epitel dengan polaritas yang tidak teratur disertai atipia sel berat dan juga ditemukan mitosis sel.

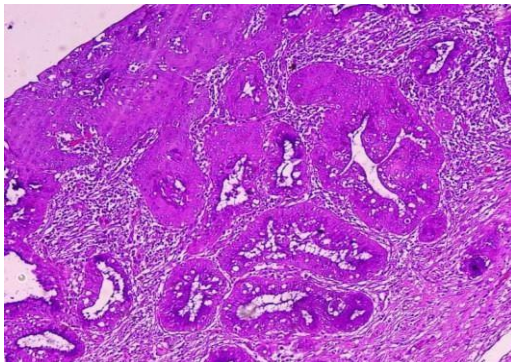
Untuk berlanjut menjadi karsinoma in situ umumnya diperlukan waktu 5 tahun dari displasia ringan, 3 tahun dari displasia sedang dan 1 tahun dari displasia berat. Namun demikian tidak seluruh displasia akan berlanjut menjadi kanker. Displasia dapat mengalami regresi, menetap bertahun-tahun atau memburuk tergantung pada daya tahan penderita.

Berbagai Terminologi Pelaporan Sitologi

Terminologi pelaporan sitologi serviks yang semula banyak digunakan mengacu pada klasifikasi Papanicolaou (Papanicolaou & Traut 1943). Klasifikasi ini dibagi dalam 5 kelas sesuai derajat atipia sel-sel hasil apusan serviks. Saat ini klasifikasi ini banyak ditinggalkan karena tidak mencerminkan pengertian neoplasia serviks/vagina, tidak sesuai dengan terminologi histopatologi, tidak dapat mendeskripsikan lesi non neoplasma, interpretasinya tidak seragam dan tidak dengan spesifik menyatakan suatu diagnosis.

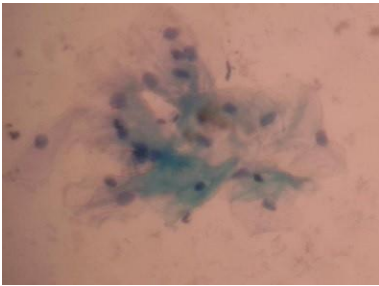
Kelas-kelas pada terminologi Papanicolaou dijabarkan sebagai berikut :

- Kelas I: Tidak ditemukan sel atipik atau sel abnormal
- Kelas II : Sitologi atipik tetapi tidak ditemukan keganasan
- Kelas III: Sitologi sugestif tetapi tidak konklusif keganasan
- Kelas IV: Sitologi sangat sugestif keganasan
- Kelas V: Sitologi konklusif keganasan

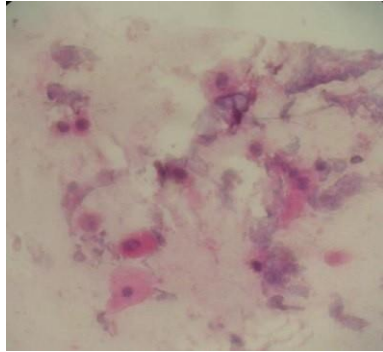


Gambar 37. Histopatologi CIN 3 (Pembesaran 10x).

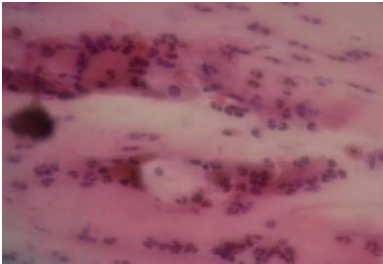
Perkembangan Terminologi Lesi Pra kanker Serviks



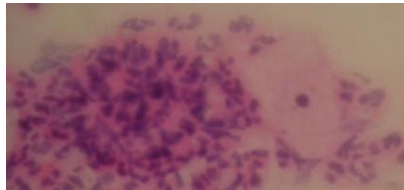
Gambar 38. Sel-sel epitel superfisial dan intermediate pada paps I (Pembesaran 10x)



Gambar 39. Atrofik smear dimana sitoplasmanya lebih eosinofilik dari normal (Pap I) –Pembesaran 10x.

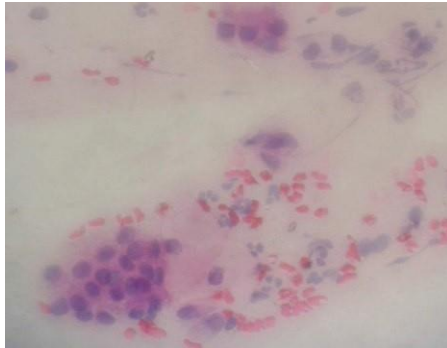


Gambar 40. Sel-sel epitel superfisial yang diliputi oleh sel-sel radang PMN pada Paps II (Pembesaran 20x).

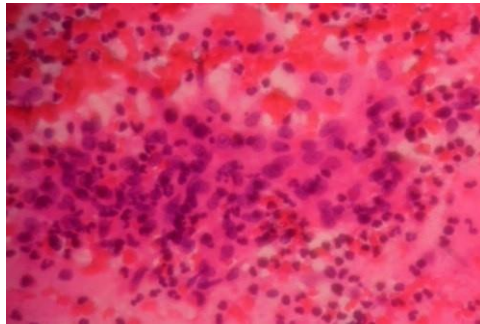


Gambar 41. Sel-sel radang PMN yang membentuk cannon ball pada Paps III (Pembesaran 40x)

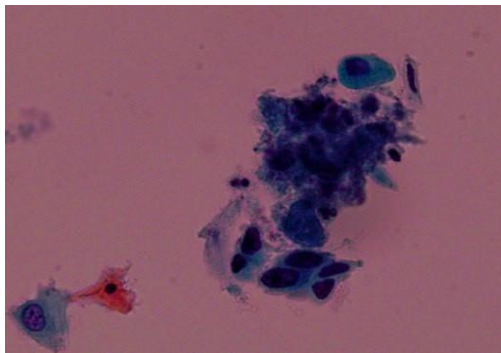
Pengantar Kanker Serviks, IVA dan PAP Smear



Gambar 42. Displasia sedang pada Paps III (Pembesaran 40x)



Gambar 43. Displasia berat pada Paps IV (Pembesaran 40x)



Gambar 44. Karsinoma insitu pada Paps V (Pembesaran 40x).

I. SISTEM BETHESDA 2001 UNTUK PELAPORAN DIAGNOSIS SITOLOGI SERVIKS

Adekuasi Spesimen

Memuaskan untuk evaluasi

Ada atau tidak adanya komponen zona transformasi atau endoserviks ataupun indikator kualitas semisal bercak darah parsial atau inflamasi

Tidak memuaskan untuk evaluasi (alasan spesifik) Spesimen ditolak atau tidak diproses (alasan spesifik)

Spesimen diproses dan diperiksa, namun tidak memuaskan untuk evaluasi abnormalitas epitel (alasan spesifik)

Kategorisasi Umum (opsional)

Negatif untuk lesi intraepitel/malignansi (Negative for intra-epithelial lesion or malignancy- NILM)

Sel Epitel Abnormal Lain Interpretasi/hasil

Negatif untuk lesi intraepitel/malignansi (Negative for intra-epithelial lesion or malignancy- NILM)

Organisme

Trichomonas vaginalis

Organisme fungal yang secara morfologi konsisten dengan *Candida sp*

Perubahan flora dugaan adanya *bacterial vaginosis*

Pengantar Kanker Serviks, IVA dan PAP Smear

Morfologi Bakteri konsisten dengan *Actinomyces sp*

Perubahan selular konsisten dengan virus herpes simpleks

Temuan non-neoplastik lain (opsional untuk dilaporkan)

Perubahan seluler reaktif yang berkaitan dengan :

Peradangan (termasuk perbaikan tipikal)

Radiasi

Alat Kontrasepsi Intrauterus

Status sel-sel kelenjar paskahistektomi Atrofi

Sel epitel abnormal Sel squamous

Atypical squamous cells (ASC)

ASC of undetermined significance (ASC-US)

ASC, cannot exclude high-grade squamous intraepithelial lesion (ASC-H)

Low-grade squamous intraepithelial lesion (LSIL)

Pada: human papillomavirus, displasia ringan, and cervical intra-epithelial neoplasia (CIN) 1

High-grade squamous intraepithelial lesion (HSIL)

Pada: displasia sedang dan berat, karcinoma in situ, CIN 2, dan CIN 3

Karsinoma Sel Squamous Sel Glandular

Sel Glandular atipik (Atypical glandular cells - AGC)

Endocervical, endometrial, or glandular cells not otherwise specified

Atypical glandular cells, favor neoplastic

Specify endocervical or not otherwise specified

Sistem Bethesda 2001 untuk Pelaporan Diagnosis Sitologi Serviks

Endocervical adenocarcinoma in situ (AIS)

Adenocarcinoma

Lainnya (tidak komprehensif dalam daftar)

Sel-sel endometrial pada wanita berusia 40 tahun / lebih

(Solomon D, Davey D, Kurman R, Moriarty A, O'Connor D, Prey M, et al. The 2001 Bethesda System: terminology for reporting results of cervical cytology. JAMA 2002;287:2116).

Untuk apusan konvensional yang adekuat diperlukan komponen zona transformasi yang terdiri atas sedikitnya 10 sel-sel skuamous metaplasia atau endoservik yang tunggal ataupun berkelompok. Sel-sel degeneratif pada tipe mukus dan parabasal tidak dihitung dalam penilaian zona transformasi. Meskipun terkadang dijumpai kesulitan saat membedakan sel-sel tipe parabasal dari sel-sel skuamous metaplastik pada spesimen yang menunjukkan atrofi akibat perubahan hormonal termasuk menopause, perubahan pospartum dan agen-agen progestasional.

Spesimen dengan komponen yang terdiri dari lebih 75% nya berupa sel-sel skuamosa yang tidak jelas/tertutupi harus dinyatakan sebagai spesimen yang tidak memuaskan (*unsatisfactory*), dengan asumsi tidak terdapat sel-sel abnormal yang teridentifikasi.

Yang terpenting adalah penilaian kualitas inti sel. Sitolisis maupun sitoplasma tidak banyak berpengaruh terhadap evaluasi dari spesimen.

Sistem Bethesda disusun pada tahun 1991 dengan tujuan : menghilangkan kelas-kelas Papanicolaou, menyeragamkan terminologi dengan istilah diagnostik, dan membuat hasil sitologi sebagai bahan konsultasi medik antar ahli sitologi dan klinisi.

Pengantar Kanker Serviks, IVA dan PAP Smear

Sistem Bethesda	Displasia/Sistem CIN	Papanicololaou
Dalam Batas Normal	Normal	I
Infeksi (organisme spesifik)	Atipia inflamatorik	II
Perubahan reaktif		
Abnormalitas Sel skuamosa		
Sel-sel skuamous atipik	Skuamous atipia HPV atipia, tidak termasuk LSIL	□ } IIR □
1. ASCUS		
2. ASC-H	Tidak termasuk HSIL	
LSIL	□ HPV atipia □ } Displasia ringan	CIN 1 □ CIN 2 } III
HSIL	Displasiasedang	□ } CIN 3 □ IV □
Karsinoma Sel skuamosa	Displasia berat Karsinoma insitu Karsinoma Sel skuamosa	V

1. ASCUS

ASCUS (*Atypical squamous cells of undetermined significance*) adalah istilah yang meliputi kelainan seluler melebihi kelainan disebabkan perubahan reaktif/inflamasi tetapi tidak termasuk dalam batasan lesi intra epitel, dibedakan menjadi dua yaitu ASC-US dan ASC-H.

Seiring waktu klasifikasi Bethesda terus mengalami transformasi, perbedaan klasifikasi Bethesda tahun 1991 dengan tahun 2001 tentang ASCUS adalah sebagai berikut :

Sistem Bethesda 2001 untuk Pelaporan Diagnosis Sitologi Serviks

1. Bethesda tahun 1991 :

- a. ASCUS-FR : *Atypical Squamous Cells Of Undetermined Significance - Favoring a reactive process*
- b. ASCUS-FN : *Atypical Squamous Cells Of Undetermined Significance - Favoring a dysplastic/neoplastic process*
- c. ASCUS-NOS : *Atypical Squamous Cells Of Undetermined Significance - Not other specified*

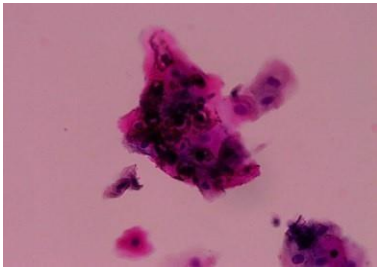
2. Bethesda tahun 2001 :

- a. ASC-US: *Atypical Squamous Cells Of Undetermined Significance—undetermined significance*
- b. ASC-H : *Atypical Squamous Cells Of Undetermined Significance Cannot Exclude HSIL.*

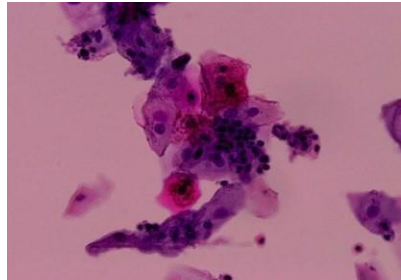
Kriteria ASCUS adalah inti yang mengalami pembesaran (2,5–3 kali dari inti sel 2 intermediate = 35 μm), ratio inti: sitoplasma sedikit meningkat, variasi bentuk dan besar, dinding inti rata dan reguler, kromatin halus sedikit hiperkromatik dan irreguleritas dalam distribusi kromatin, inti ganda dan anak inti ditemukan, termasuk di sini metaplasia atipik, atipia atrofi dan pembesaran sel yang tidak disebabkan oleh peradangan. Abnormalitas inti berhubungan dengan kepadatan sitoplasma orangeophilic (“atypical parakeratosis”). Penampakan ASC-US pada smears dan sitologi liquid based serupa, dalam smears, sel mungkin nampak lebih besar dan datar.

Sel-sel ASCUS secara umum memiliki ukuran dan bentuk yang serupa dengan sel-sel skuamous superfisial atau intermediate. Sel-sel berbentuk bundar atau oval yang berukuran sepertiga ukuran sel-sel superfisial dan menggambarkan sel-sel intermediate kecil atau metaplasia berukuran besar juga diklasifikasikan kedalam

Pengantar Kanker Serviks, IVA dan PAP Smear



Gambar 45. Sel skuamous besar dengan gambaran koilosit pada ASCUS (Pembesaran 40x).



Gambar 46. Sel skuamosa dengan sitoplasma *clearing*, tanpa batas halo yang tegas. (ASCUS) (Pembesaran 40x)

ASCUS. Sel-sel semacam ini mengarah pada lesi intraepitel skuamosa (kemungkinan CIN 1 atau CIN 2).

Terkadang digunakan istilah “parakeratosis” dan “diskeratosis” untuk mengindikasikan proses benigna dan temuan atipik. Terminologi ini tidak digunakan dalam sistem Bethesda. Sel-sel skuamous poligonal dengan sitoplasma orangeophilic atau eosinophilic dan nukleus yang piknotik (parakeratosis) harus diklasifikasikan sebagai NILM jika nuklei terlihat normal. Namun apabila nuklei membesar, hiperkromatik atau konturnya iregular, atau jika sel-sel berkelompok secara tiga dimensi, diinterpretasikan sebagai ASCUS, ASC-H atau SIL.

Kriteria untuk ASC-H (Atypical Squamous Cells, Cannot Exclude HSIL) adalah sel tunggal atau berada dalam fragmen yang kecil kurang dari 10 sel, kadang-kadang dalam smear yang konvensional, sel mungkin berupa “aliran” dalam mukus. Ukuran sel yang metaplastik dengan nuklei kira-kira 1,5 sampai 2,5 kali lebih besar dari normal. Rasio dari sitoplasmik nuklear (N/C) mungkin diperkirakan HSIL. Dalam pertimbangan interpretasi yang mungkin untuk ASC-H atau HSIL, abnormalitas inti seperti hiperkromosom, ireguler kromatin, dan bentuk inti yang abnormal lebih menyokong interpretasi HSIL.

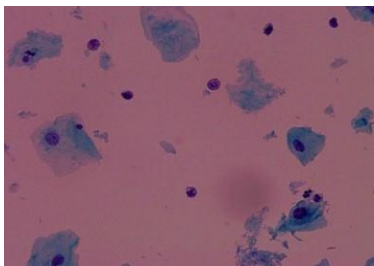
2. LSIL

Interpretasi LSIL (*Low Grade Squamous Intraepithelial Lesion*) harus berdasarkan kriteria yang kuat, hal ini untuk menghindari interpretasi yang berlebihan dan penatalaksanaan yang tidak diperlukan bagi para penderita dengan perubahan morfologi pada serviks.

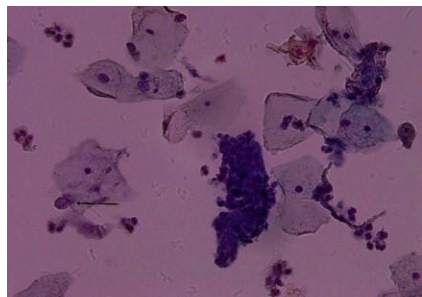
Latar belakang apusan pada LSIL biasanya jernih dan tidak dijumpai inflamasi. Sel-sel abnormal pada apusan serviks berasal dari permukaan matur dari lesi epitel, terdiri atas sel-sel superfisial dan intermediate yang displastik.

Sel-sel koilosit, baik berupa sel tunggal maupun berkelompok banyak didapati pada sejumlah kasus, hal ini berkaitan erat dengan adanya infeksi HPV. Terkadang juga terdapat agregat sel-sel skuamous dengan sitoplasma eosofilik, nuklei yang piknotik disebut diskeratosis yang berasal dari permukaan epitel.

Pada beberapa lesi derajat ringan, sel-sel superfisial dan intermediate yang displastik dan koilosit terlihat bersama sel-sel parabasal yang displastik dengan nukleus yang lebih kecil. Klasifikasi pada spesimen demikian tergantung pada proporsi sel-sel dengan ukuran yang lebih kecil. Jika sel-sel displastik dengan ukuran yang



Gambar 47. Sel-sel parabasal dengan nuklei yang hiperkromatik pada LSIL (Pembesaran 40x).



Gambar 48. Sel diskariotik intermediate berukuran besar pada LSIL (Panah). (Pembesaran 40x)

Pengantar Kanker Serviks, IVA dan PAP Smear

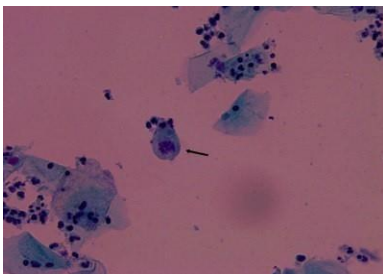
lebih kecil lebih sedikit maka lesi dinilai sebagai derajat ringan, namun jika sel-sel diskariotik 10% atau lebih dari sel-sel abnormal maka dapat diduga lesi derajat ringan disertai dengan lesi derajat tinggi pada permukaan epitel.

3. HSIL

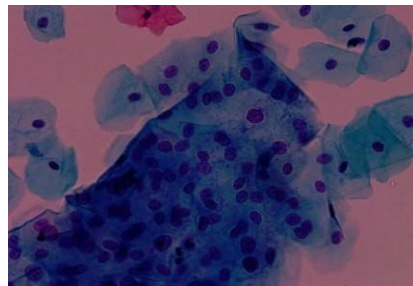
Pola sitologi pada HSIL (*High Grade Squamous Intraepithelial Lesion*) sangat bervariasi. Karsinoma insitu merupakan salah satu HSIL yang mudah diidentifikasi. Terdiri atas sejumlah lesi dengan perubahan nuklei sedang (moderate) disertai diferensiasi pada permukaan epitel neoplasma.

Secara morfologi HSIL dibagi menjadi tiga kelompok :

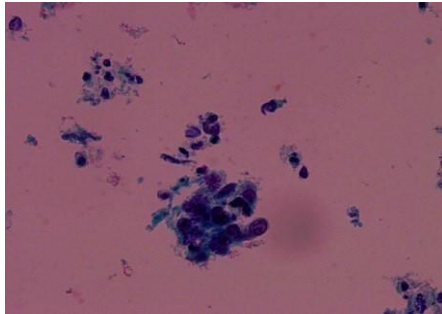
1. Lesi pembentuk keratin – berasal dari epitel skuamous
2. Lesi yang berasal dari epitel endoserviks – memiliki gambaran metaplasia skuamosa
3. Lesi yang berasal dari sel-sel basal (*reserve cells*) – biasanya berasal dari endoserviks, memiliki gambaran berupa sel-sel kanker berukuran kecil.



Gambar 49. Sel intermediate yang diskariotik pada HSIL. (Pembesaran 40x).



Gambar 50. Bentuk cone pada HSIL (CIN III). (Pembesaran 40x).



Gambar 51. Kelompokan sel-sel dengan inti yang mulai tampak atipik pada HSIL (CIN III). (Pembesaran 40x).

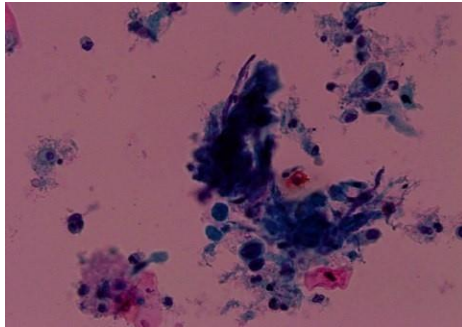
a. High Grade Keratinizing Squamous

Intraepithelial Lesions

Lesi tipe ini berlokasi terutama pada lapisan epitel skuamosa pada portio serviks dan terkadang memiliki permukaan yang berkeratin, sekilas menyerupai suatu leukoplakia benigna. Terkadang didapati gambaran “*warty*” merepresentasikan suatu papiloma.

Kebanyakan lesi tipe ini merupakan transformasi dari lesi intraepitel skuamosa derajat rendah (*low grade*) serta prekursor dari karsinoma invasif berkeratin dengan diferensiasi baik.

Latar belakang apusan umumnya terlihat penuh dengan sel-sel radang. Dicurigai suatu kanker invasif jika terdapat sel-sel darah merah dan nekrosis. Gambaran sitologi didominasi oleh sel-sel kanker pembentuk keratin dengan berbagai bentuk berwarna oranyeataukuning, sitoplasmayangtebalesuaidenganterminologi displasia pleomorfik. Juga didapati sel-sel tadpole, spindel dan mutiara keratin. Nuklei membesar dengan bentuk yang ireguler, namun terkadang terlihat piknotik. Beberapa dari sel-sel kanker terlihat “*ghosts*”, dimana nukleus secara partial atau sepenuhnya digantikan oleh massa keratin.

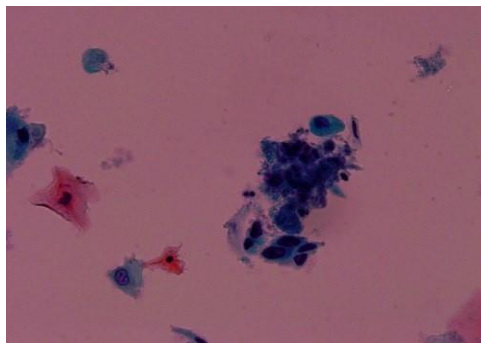


Gambar 52. Suatu Karsinoma sel skuamosa dengan massa keratin. (Pembesaran 40x)

b. Lesi Intraepitel Dengan Metaplasia

Skuamosa

Lesi ini merupakan lesi tersering dijumpai pada HSIL, karakteristiknya selalumelibatkan lapisan skuamosa sekitarnya dan epitel endoserviks. Sering mengalami ekstensi hingga kelenjar endoserviks sehingga kerap disalahartikan sebagai karsinoma invasif.



Gambar 53. Karsinoma sel skuamosa yang menyerupai gambaran metaplastik, namun dengan inti sel yang membesar dan membran inti yang ireguler serta kromatin kasar. (Pembesaran 40x)

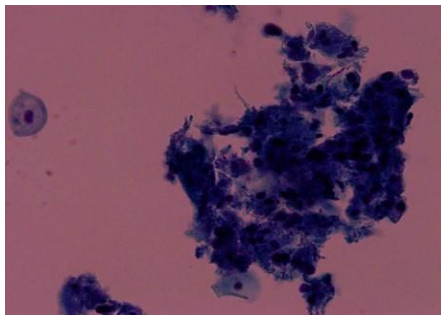
Referensi

Secara umum, kelompok lesi ini memiliki gambaran populasi sel-sel parabasal yang mengalami displasia dengan nuklei abnormal yang jelas, bisa dalam bentuk tunggal maupun berkelompok. Tidak seluruh sel memperlihatkan nuklei yang hiperkromatik (diskariosis pucat) dengan sitoplasma didominasi warna basofilik.

c. High Grade Lesion yang Terdiri dari Sel-sel Kecil (*Small Cells*)

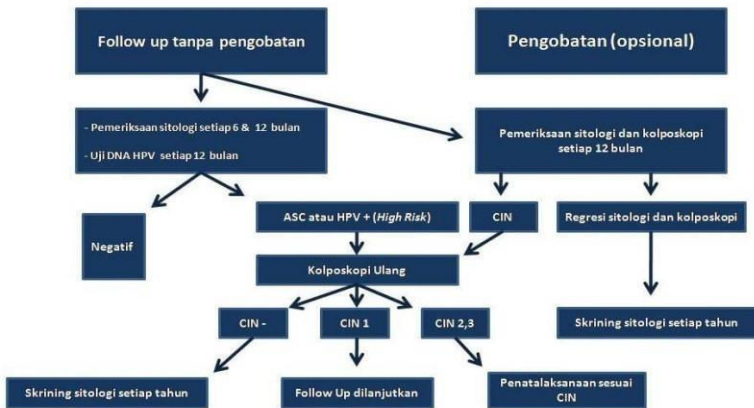
Kelompok lesi ini dikenal dengan karsinoma insitu atau CIN III, sel-sel yang displastik berasal dari sel-sel basal/*reserved*. Lesi ini mengganti pelapis epitel kanalis endoservik dan biasanya mengalami ekstensi hingga kelenjar endoserviks. Lesi dapat melebar hingga zona transformasi dan terdeteksi oleh kolposkopi.

Karakteristik sitologi dari lesi ini terdiri dari sel-sel kanker yang sangat kecildengan sitoplasma basofilik yang tipis, dapat tunggal maupun berkelompok. Nuklei besar, hiperkromatik, bergranul kasar, dengan kontur ireguler. Terkadang juga terlihat nuklei yang pucat/diskariosis. Sel-sel kanker kecil ini dapat memperlihatkan sitoplasma bervakuola yang berisi mukus, karena berkaitan dengan epitel endoserviks. Penting untuk dicatat adanya kelompokan sel yang disebut sincytia yang merupakan gambaran khas pada lesi ini .

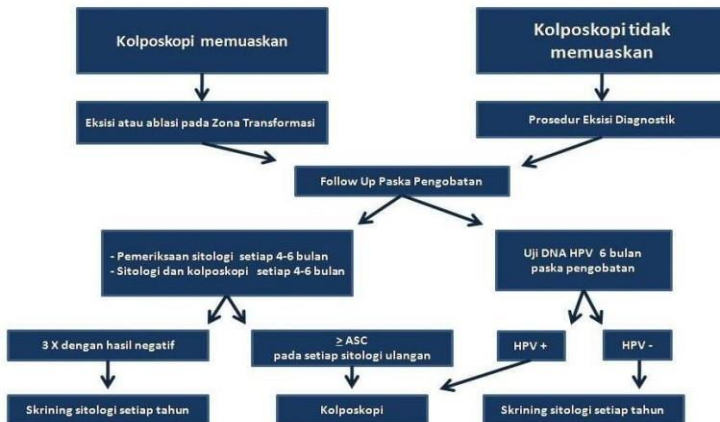

Gambar 54. Gambaran adenokarsinoma yang berasal dari endometrium, didapati pada hapusan serviks (Pembesaran 40x).

Pengantar Ka nker Serviks, IVA d an PAP Smea r



Gambar 55. Bagan Penatalaksanaan CIN 1 (ASCCP-American Society for Colposcopy and Cervical Pathology, 2002)



Gambar 56. Bagan Penatalaksanaan CIN 2 dan CIN 3 (ASCCP-American Society for Colposcopy and Cervical Pathology, 2002)

Referensi

- Apgar BS, Zoschnick L. The 2001 Bethesda system terminology. *Am Fam Physician* 2003;68:1992–8.
- ASCCP-American Society for Colposcopy and Cervical Pathology, 2002
- ASCUS-LSIL. Triage Study (ALTS) Group. Result of randomized trial on the management of cytology interpretations of atypical squamous cells of undetermined significance. *Am J Obstet Gynecol* 2003; 188:1383-92
- Berek JS. Simplification of the new Bethesda 2001 classification system. *Am J Obstet Gynecol*. 2003; 188(3):S2–S5.
- Bertelsen BI. Uterine cervical neoplasia : aspects of biology and pathology. *The Gade institute section for pathology* Department of Pathology Institute Haukeland University Hospital, University of Bergen. 2006.
- Bonfiglio TA, Erozan YS. Gynecologic cytopathology. Lippincott-Raven, Philadelphia,1997;19–30
- Campion MJ. Preinvasive disease. In : Berek JS, Hacker NF, editors. *Practical gynecologic oncology*. 4th edition. Philadelphia : Lippincott Williams & Wilkins. 2005; 265–310.
- Chandrasoma P,Taylor CR. *Concise pathology*. 3rd ed. Singapore : McGraw-Hill. 2001; 790–4.
- Cibas ES. Cervical and vaginal cytology. In : Cibas ES, Ducatman BS.(eds). *Cytology: Diagnostic Principles Clinical Correlates*. 3rd ed. Elsevier. Philadelphia. 2009; p.1-3.
- Crum CP. The female genital tract. In : Kumar V, Abbas A, Faust N, eds. *Robbins and Cotran's Pathologic Basis of Disease*. 7th ed. Philadelphia: WB Saunders, 2007. p.1079–84.
- Crum CP, Nucci MR, Lee KR. The Cervix. In : Mills SE, Carter D et al, editors. *Sternberg's diagnostic surgical pathology*. Vol 2. 4th ed. Philadelphia : Lippincott Williams & Wilkins. 2004; 2378–415.
- Davey E, d'Assuncao J, Irwig L, Macaskill P, Chan SF, Richards A. et al. Accuracy of reading liquid based cytology slides using the Thin Prep Imager compared with conventional cytology: prospective study. *BMJ* 2007;335:31

Pengantar Kanker Serviks, IVA dan PAP Smear

- Edianto D. Kanker serviks. Dalam : Aziz F, Andrijono, Saifuddin AB, editor. Buku acuan nasional : Onkologi Ginekologi. Cetakan pertama. Jakarta: Yayasan Bina Pustaka Sarwono Prawirohardjo. 2006 ; 442–54.
- Eiffel PJ, Berek JS, Markman MA. Cancers of the cervix, vagina and vulva. In : DeVita VT, Hellman S, et al editors. Cancer : principles and practice of oncology. Book II. 7th ed. Philadelphia : Lippincott Williams and Wilkins. 2005; 1295–317.
- Gupta PK, McGrath C. Microbiology, inflammation, and viral infections. In: Bibbo M, Wilbur DC. Eds. *Comprehensive Cytopathology*. 3rd edition. Elsevier-Saunders. Philadelphia. 2008. p.91–130
- Hacker NF. Cervical cancer. In : Berek JS, Hacker NF, editors. Practical gynecologic oncology. 4th edition. Philadelphia : Lippincott Williams & Wilkins. 2005; 337–86.
- Harahap RE. Neoplasia intraepithelial serviks (NIS). Jakarta: UI Press, 1984:1–77.
- Hardida HL. Sensitifitas dan spesifisitas inspeksi visual dengan asam asetat untuk mendeteksi dini keganasan leher rahim pada wanita dengan eritroplakia. Tesis pada Bagian Obstetri dan Ginekologi FK UNSRI/RSMH. Palembang, 2001
- Hatch KD, Berek JS. Intraepithelial disease of the cervix, vagina and vulva. In: Berek JS, Adashi EY, Hillard PA. Novak's Gynecology. 13th ed. Philadelphia: Lippincott Williams & Wilkins, 2002;471–505
- International Agency for Research Cancer (IARC). WHO. 2010
- Kaufman RH, Adam E, Vonka V. Human papillomavirus infection and cervical carcinoma. Clin Obstet Gynecol 2000;43:363-80
- Kini SR. Gynecologic cytopathology: general aspect of gynecologic cytopathology, reporting system, and benign cellular changes. In: *Color Atlas of Differential Diagnosis in Exfoliative and Aspirational Cytopathology*. 2nd ed. Lippincott William & Wilkins. 2011. p. 31–47.
- Koss LG., Melamed MR. Benign disorders of the uterine cervix and vagina. In: *Koss' Diagnostic Cytology and Its Histopathologic Bases*. Vol. II. 5th Ed. Lippincott William & Wilkins, 2006; p. 241–78.

Referensi

- Kraus FT. Female genitalia. In : Kissane J editor. Anderson's pathology. Vol 2. International 9th ed. St. Louis : CV Mosby Company. 1990; 1643–52.
- Leveno KJ, Cunningham FG, Gunt NF, Alexander JM, et al. Williams manual of obstetrics. 21st edition. New York : McGraw Hill, 2003 ; 612–3.
- Major AL. The Bethesda system and guidelines for the management of cervical intraepithelial neoplasia
- Nanda K, McCrory DC, Myers ER, Bastian LA, Hasselblad V, Hickey JD. Accuracy of the papanicolaou test in screening for and follow-up of cervical cytologic abnormalities: a systematic review. *Ann Intern Med*. 2000; 132:810–819.
- Novak ER, Woodruff JD. Novak's Gynecologic and obstetric pathology. Philadelphia : WB Saunders. 1962; 88–119.
- Pelea CL, Gonzalez JF. Citologia ginecologica de papanicolaou a Bethesda. 2001. Editorial Complutense.
- Putra AD, Moegni EM. Lesi prakanker serviks. Dalam : Aziz F, Andrijono, Saifuddin AB, editor. Buku acuan nasional : Onkologi Ginekologi. Cetakan pertama. Jakarta : Yayasan Bina Pustaka Sarwono Prawirohardjo. 2006; 399–412.
- Richard RM. Cervical cancer precursors and their management. In : Rock JA, Thompson JD, editors. Te Linde's operative gynecology. 8th ed. Philadelphia : Lippincott Raven. 1997; 1385–409.
- Robboy SJ, Duggan MA, Kurman RJ. The female reproductive system. In : Rubin E, Farber JL editors. Pathology. 2nd ed. Philadelphia : JB Lippincott. 1994 ; 922–31.
- Rosai J. Rosai and Ackerman's : Surgical Pathology. 9th edition. Philadelphia : Mosby. 2004; 1523–51.
- Saslow D, Runowicz CD, Solomon D, Moscick AB, Smith RA, et al. American cancer society guideline for the early detection of cervical neoplasia and cancer . *CA Cancer J Clin*. 2002; 52:342–62.
- Seils LA, Wilbur DC. Atypical squamous cells of undetermined significance: stratification of the risk of association with, progression to, squamous intraepithelial lesions based on morphologic subcategorization. *Acta Cytol*, 1997; 41:1065–72

Pengantar Kanker Serviks, IVA dan PAP Smear

- Sherman ME, Karim FWA, Berek JS et al. Atypical squamous cells. In: Solomon D, Nayar R. ed. The Bethesda system for reporting cervical cytology. 2. 2002;67–85
- Shingleton HM, Thompson JD. Cancer of cervix. In : Rock JA, Thompson JD, editors. TeLinde's operative gynecology. 8th ed. Philadelphia : Lippincott Raven. 1997 ; 1413–36.
- Sjamsuddin S. Pencegahan dan deteksi dini kanker serviks. Cermin Dunia Kedokteran 2001;133:9–14 Soepardiman HM. Terminologi sitologi. Dalam: Sjamsuddin S, Indarti J. Editor. Kolposkopi dan neoplasia intraepitel serviks. Edisi kedua. Jakarta:PPSKI, 2001:22–28
- Solomon D, Nayar R. The Bethesda system for reporting cervical cytology. 2nd edition. New York : Springer-Verlag. 2004; v-viii.
- Sulastri H. Patologi neoplasma intraepithelial skumosa (NIS). Kursus kolposkopi pra-PIT POGI XII. Palembang, 2001
- Terry DM. Premalignant disease of the cervix, vagina and vulva. In : Frederickson HL, Wilkins-Haug L, editors. OBGYN secrets. 2nd edition. 117–9.
- Tsoumpou I, Arbyn M, Kyrgiou M, Wentzensen N, Koliopoulos G, Martin-Hirsch P. et al. p16INK4a immunostaining in cytological and histological specimens from the uterine cervix: a systematic review and meta-analysis. Cancer Treat Rev. 2009; 35(3): 210–20.
- Wells M, Ostor AG, Crum CP, Franschesci S, et al. Epithelial tumors of the uterine cervix. In : Tavassoli FA, Devilee P, editors. Pathology and genetics of tumours of the breast and female genital organs. World Health Organization classification of tumours. Lyon : WHO IARC Press. 2003 ; 259–71.
- Wright TC, Kurman RJ, Ferency A. Precancerous lesions of the cervix. In: Kurman RJ. Ed. Blaustein's pathology of the female genital tract. 4th ed. New York: Springer-Verlag, 1994;229–277
- Zannoni GF, Vellone VG. Accuracy of papanicolaou smears in cervical cancer patients treated with radiochemotherapy followed by radical surgery. Am J Clin Pathol 2008;130:787–794

