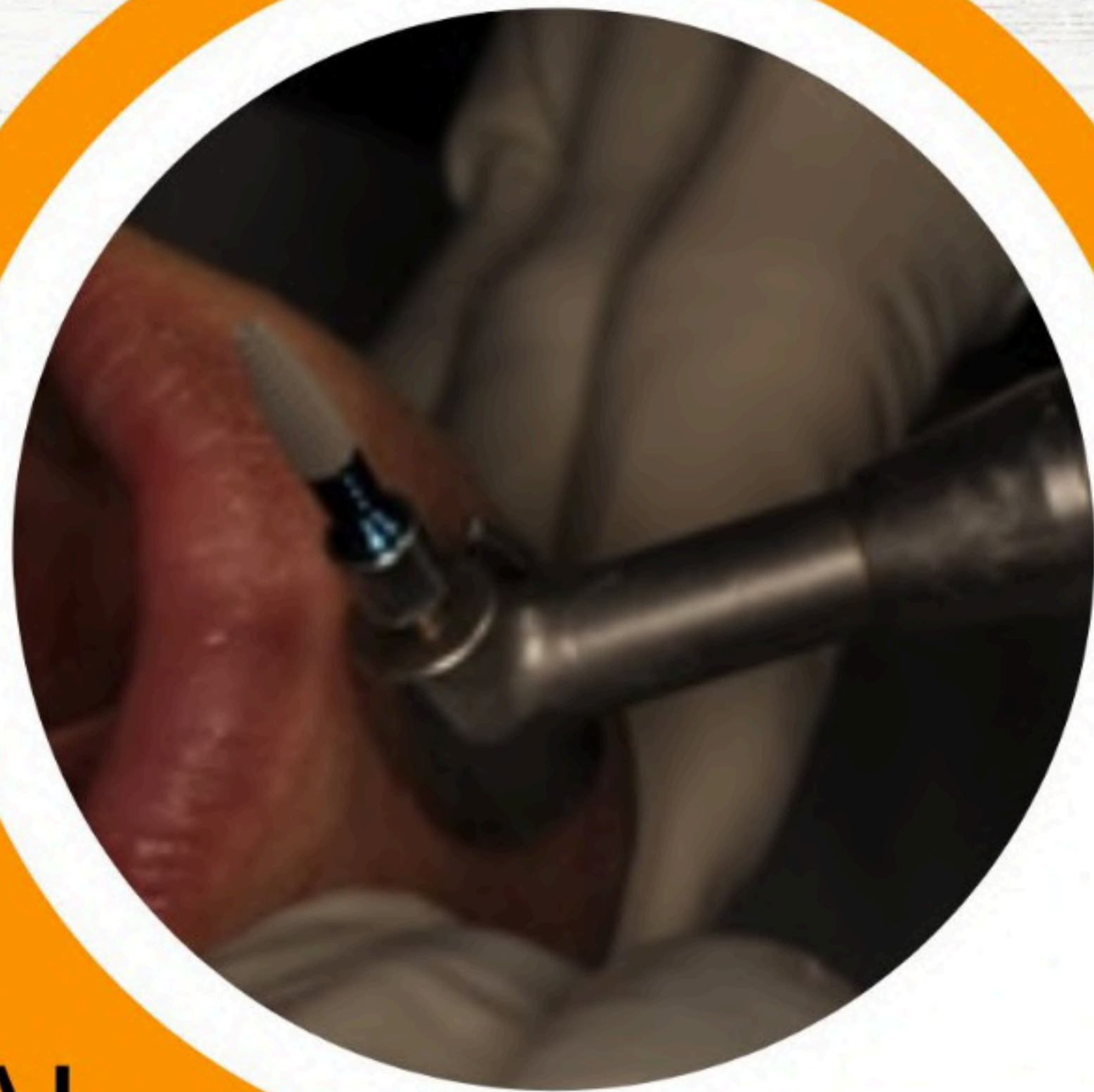



# **JURNAL KEDOKTERAN GIGI TERPADU**

VOLUME 5, NOMER 2, 2023

ISSN : 2716-0718

ISSN-E : 2685-6867

Website : <https://e-journal.trisakti.ac.id/index.php/jkgt>



# Editorial Team

## Editor in Chief

- *drg. Carolina Damayanti Marpaung, SpPros., Ph.D*  
Departemen Prostodonsia, Fakultas Kedokteran Gigi, Universitas Trisakti, Indonesia

## Board of Editor

- *drg. Enrita Dian Rahmadini, Sp.KGA*  
Departemen Ilmu Kedokteran Gigi Anak, Fakultas Kedokteran Gigi, Universitas Trisakti, Jakarta, Indonesia
- *drg. Tri Putriany Agustin, Sp.KGA*  
Departemen Ilmu Kedokteran Gigi Anak, Fakultas Kedokteran Gigi, Universitas Trisakti, Jakarta, Indonesia
- *drg. Arianne Dwimega, Sp.KGA*  
Departemen Ilmu Kedokteran Gigi Anak, Fakultas Kedokteran Gigi, Universitas Trisakti, Jakarta, Indonesia
- *drg. Goalbertus, MM., MKM*  
Departemen Ilmu Kesehatan Gigi Masyarakat dan Pencegahan, Fakultas Kedokteran Gigi, Universitas Trisakti, Jakarta, Indonesia
- *drg. Christiana Rialine Titaley, MPH., Ph.D*  
Departemen Ilmu Kesehatan Masyarakat, Fakultas Kedokteran, Universitas Pattimura, Maluku, Indonesia
- *drg. Steffano Aditya Handoko, MPH., Sp.Pros*  
Departemen Prostodonsia, Program Studi Sarjana Kedokteran Gigi dan Profesi Dokter Gigi (PSSKGPDG), Fakultas Kedokteran, Universitas Udayana, Bali, Indonesia
- *drg. Marthin Maha, Sp.Ort*  
Departemen Ortodonsia, RSGM Gusti Hasan, Kalimantan Selatan, Indonesia

# JKGT VOL 5 NO 2 (2023)

DOI: <https://doi.org/10.25105/jkgt.v5i2>

Published: 2023-12-22


## TABLE OF CONTENT

### [Teknik reseksi mandibula pada autopsi](#)

Rizki Tanjung, Nurtami Soedarsono, Mindya Yuniastuti, Elza Ibrahim Auerkari

[Download PDF](#)

|  Abstract views: 0 |  Download PDF Download: 0 |

 <https://doi.org/10.25105/jkgt.v5i2.18854>

### [Pertimbangan pemasangan implan gigi pada pasien lanjut usia](#)

Sonya Grecila Susilo, Yessy Ariesanti

[Download PDF](#)

|  Abstract views: 0 |  Download PDF Download: 0 |

 <https://doi.org/10.25105/jkgt.v5i2.18601>

### [Kestabilan implan gigi 46 dengan diameter 3,3 mm](#)

Maria Magdalena Yuniati, Rosalina Tjandrawinata

[Download PDF](#)

|  Abstract views: 0 |  Download PDF Download: 0 |


 <https://doi.org/10.25105/jkgt.v5i2.18618>

### [Guided Bone Regeneration to Support Lack of Mandibular Buccal Plate](#)

Wiwi Chairio, Hartono Pudjowibowo

[Download PDF](#)

|  Abstract views: 0 |  Download PDF Download: 0 |

 <https://doi.org/10.25105/jkgt.v5i2.18820>

### [Rehabilitasi peninggian dimensi vertikal oklusi pada kasus kehilangan gigi sebagian dengan atrisi](#)

Andy Wirahadikusumah

[Download PDF](#)

|  Abstract views: 0 |  Download PDF Download: 0 |


 <https://doi.org/10.25105/jkgt.v5i2.18840>

### [Hubungan antara kebiasaan parafungsional dan gangguan temporomandibula pada anak usia remaja \(Kajian terbatas di Jakarta\)](#)

Michael Budiman, Carolina Damayanti Marpaung

[Download PDF](#)

|  Abstract views: 0 |  Download PDF Download: 0 |

 <https://doi.org/10.25105/jkgt.v5i2.18846>

### [Uji Efektivitas Antibakteri Ekstrak Buah Belimbing Wuluh \(\*Averrhoa bilimbi\* Linn\) Terhadap \*Enterococcus faecalis\*](#)

Meiny Faudah Amin, Taufiq Ariwibowo, Adellia Fikriyanti

[Download PDF](#)

|  Abstract views: 0 |  Download PDF Download: 0 |

### [Digital guided implant placement: optimizing positioning with consideration for hard and soft tissue - a case report](#)

Benedict Cahyadi Lioe, Yessy Ariesanti

[Download PDF](#)


|  Abstract views: 0 |  Download PDF Download: 0 |

### [Penatalaksanaan Implan dengan Screw Cement Retained Prosthesis](#)

Belinda Kusuma, Trijani Suwandi

[Download PDF](#)

|  Abstract views: 0 |  Download PDF Download: 0 |

 <https://doi.org/10.25105/jkgt.v5i2.18801>

### [Gambaran kualitas hidup lansia pemakai gigi tiruan lepasan \(Observasi pada Sasana Tresna Werdha Ria Pembangunan\)](#)

Sheilaz Augusty, I Gusti Ayu Ratih Utari Mayun

[Download PDF](#)


|  Abstract views: 0 |  Download PDF Download: 0 |

### [Gambaran kebutuhan perawatan ortodonti berdasarkan indikator kebutuhan perawatan ortodonti \(ikpo\) \(Kajian Pada Remaja Usia 15 – 17 tahun di SMA GITA KIRTTI 3\)](#)

Riko Nofrizal, Annisa Auliashinta

[Download PDF](#)

|  Abstract views: 0 |  Download PDF Download: 0 |


 <https://doi.org/10.25105/jkgt.v5i2.18844>

### [Perilaku pembersihan gigi tiruan lengkap pada Lansia panti werdha hana](#)

Niko Falatehan, Rama Andreas

[Download PDF](#)

|  Abstract views: 0 |  Download PDF Download: 0 |


 <https://doi.org/10.25105/jkgt.v5i2.18855>

### Faktor-faktor yang Mempengaruhi Penurunan Tulang Marginal Pada Awal Pemasangan Implan Dental

Rinda, Yessy Ariesanti

[Download PDF](#)

|  Abstract views: 0 |  Download PDF Download: 0 |

 <https://doi.org/10.25105/jkgt.v5i2.18603>

### Uji efek antibiofilm ekstrak siwak (salvadora persica) Terhadap aggregatibacter actinomycetemcomitans

Mikha Sundjojo, Athaya Haura Khaerunnisa

[Download PDF](#)

|  Abstract views: 0 |  Download PDF Download: 0 |


 <https://doi.org/10.25105/jkgt.v5i2.18619>

### Perawatan kaping pulpa indirek disertai restorasi resin komposit pada premolar kedua kanan maksila

Winnie Moniaga, Elline , Anastasia Elsa Prahasti, Dina Ratnasari

[Download PDF](#)

|  Abstract views: 0 |  Download PDF Download: 0 |


 <https://doi.org/10.25105/jkgt.v5i2.18832>

### Perbandingan penilaian senyum yang estetik menggunakan konsep Golden Proportion, Recurring Esthetic Dental (RED), dan Golden Percentage

I Gusti Ayu Ratih Utari Mayun

[Download PDF](#)

|  Abstract views: 0 |  Download PDF Download: 0 |

 <https://doi.org/10.25105/jkgt.v5i2.18841>

### Upaya promosi kesehatan gigi dan mulut pada lansia di indonesia

Lia Hapsari Andayani

[Download PDF](#)

|  Abstract views: 0 |  Download PDF Download: 0 |

### Kualitas hidup terkait kesehatan gigi dan mulut pada anak prasekolah di Batam

Syarah Nabillah Rulifa, Asyurati Asia

[Download PDF](#)

|  Abstract views: 0 |  Download PDF Download: 0 |

 <https://doi.org/10.25105/jkgt.v5i2.18842>

### Kepuasan pasien di jakarta barat terhadap gtsl nilon termoplastik

Andy Wirahadikusumah, Dominica Funny Setioningrum

[Download PDF](#)

|  Abstract views: 0 |  Download PDF Download: 0 |


 <https://doi.org/10.25105/jkgt.v5i2.18615>

### Perawatan saluran akar periodontitis apikalis kronis pada gigi insisivus lateral maksilaris kiri

Rosita Stefani

[Download PDF](#)

|  Abstract views: 0 |  Download PDF Download: 0 |


 <https://doi.org/10.25105/jkgt.v5i2.18802>

### Gambaran tingkat kepuasan pada lansia pemakai gigi tiruan lengkap (Observasi pada Panti Sasana Tresna Werdha Ria Pembangunan)

Danisa Alivia, I Gusti Ayu Ratih Utari Mayun

[Download PDF](#)

|  Abstract views: 0 |  Download PDF Download: 0 |


 <https://doi.org/10.25105/jkgt.v5i2.18838>

### Pelepasan monomer resin komposit nanofil dan mikrohibrid dengan penyinaran berbeda

Dina Ratnasari, Anastasia Elsa Prahasti, Elline

[Download PDF](#)

|  Abstract views: 0 |  Download PDF Download: 0 |

 <https://doi.org/10.25105/jkgt.v5i2.18845>

### Pembentukan emergence profile yang optimal mempengaruhi pemasangan prothesis

Inge Carolina, Trijani Suwandi

[Download PDF](#)

|  Abstract views: 0 |  Download PDF Download: 0 |

 <https://doi.org/10.25105/jkgt.v5i2.18856>

### Pengamatan morfologi $\beta$ -tcp yang disintesis dari cangkang kerang hijau

Auliya Urrohman, Eddy, Tansza Permata Setiana Putri

[Download PDF](#)

 Abstract views: 0 |  Download PDF Download: 0 |

 <https://doi.org/10.25105/jkgt.v5i2.18628>

### Hubungan tingkat pendidikan orang tua dengan keinginan merawat gigi anak pada siswa kelas 1 sd negeri 01 punten kota batu

Dyah Nawang Palupi Pratamawari, Aurellia Assyifa Ramadhina Riyanto

[Download PDF](#)

 Abstract views: 0 |  Download PDF Download: 0 |

 <https://doi.org/10.25105/jkgt.v5i2.18604>

### Penilaian tingkat keberhasilan perawatan ortodonti dengan piranti lepasan berdasarkan parameter intermolar distance, inter dm2 distance, dan koreksi anterior crowding (Kajian Pada Pasien Anak Usia 7 – 10 Tahun di RSGM-P Universitas Trisakti Tahun 2017 -

Frida Asima Hutapea, Himawan Halim

[Download PDF](#)

 Abstract views: 0 |  Download PDF Download: 0 |

 <https://doi.org/10.25105/jkgt.v5i2.18793>

### Komunikasi oro-antral paska pencabutan sisa akar gigi 16

Jackson Dipankara, Dinda Lulu Afifah Himawan, Wiwiek Poedjiastoeti

[Download PDF](#)

 Abstract views: 0 |  Download PDF Download: 0 |

 <https://doi.org/10.25105/jkgt.v5i2.18834>

### Kepatuhan Mahasiswa Profesi Kedokteran Gigi Terhadap Pencegahan Penularan COVID-19 di Batam

Goalbertus, Caesary C Panjaitan, Ivana Gisella

[Download PDF](#)

 Abstract views: 0 |  Download PDF Download: 0 |

 <https://doi.org/10.25105/jkgt.v5i2.18843>

## Rehabilitasi peninggian dimensi vertikal oklusi pada kasus kehilangan gigi sebagian dengan atrisi

Andy Wirahadikusumah

Departemen Prostodonsia, Fakultas Kedokteran Gigi Universitas Trisakti

Email: andywirahadikusumah@trisakti.ac.id

### ABSTRACT

**Background:** In this modern era, patients are increasingly critical of perfect results, we as dentists are required to work systematically. Correct centric and eccentric occlusion relationships are very important in the construction of removable dentures. Errors at the stage of determining jaw relations, especially the vertical dimensions, can cause the artificial teeth to be uncomfortable for the patient to use or have the long-term potential to damage elements of the stomatognathic system.

**Objective:** In this case report, it is hoped that we can distinguish which cases require an increase in the vertical dimension and which do not, as well as knowing how to carry out the procedure for increasing the vertical dimension in cases where the teeth have experienced attrition resulting in a decrease in the vertical dimension. **Case:** A patient who had experienced attrition of the lower anterior teeth and was exacerbated by loss of the upper anterior teeth, resulting in a decrease in the vertical dimension. **Case management:** Rehabilitation to increase the vertical dimension was carried out first using an interim acrylic partial denture and enameloplasty of the lower anterior teeth. After the patient adapts, a metal frame partial denture is made as a definitive denture and a fixed denture on the remaining natural teeth to maintain the vertical dimensions that have been obtained. **Conclusion:** The key to success in this case is an accurate and systematic treatment plan, with an increase in the vertical dimension, as well as good communication with the patient.

**Keywords:** Partial denture, increased vertical dimension, vertical dimension of occlusion

### PENDAHULUAN

Di era yang serba modern ini, pasien makin kritis akan hasil yang sempurna, kita sebagai dokter gigi dituntut untuk bekerja secara sistematis. Setiap kasus harus dikerjakan secara sistematis. Kesuksesan suatu gigi tiruan bergantung pada ketepatan dan keakuratan selama prosedur pembuatan. 1 Relasi oklusi sentrik dan eksentrik yang tepat sangat penting pada konstruksi gigi tiruan lepasan. 2 Kesalahan pada tahap penentuan relasi rahang khususnya dimensi vertikal dapat menyebabkan gigi tiruan yang dibuat menjadi tidak nyaman digunakan oleh pasien ataupun mempunyai potensi jangka panjang merusak elemen system stomatognatik. 3 Terkadang jarak antar ridge tidak mempunyai cukup ruang untuk penempatan gigi tiruan sebagian, sehingga memerlukan peninggian dimensi vertikal. 4

Pada kasus dimana gigi geligi pasien telah aus akibat atrisi, sering terjadi penurunan atau perubahan dimensi vertikal oklusi, sehingga kita perlu melakukan rehabilitasi mulut dengan peninggian dimensi vertikal. 3 Mengetahui dimensi vertikal serta bagaimana atau kapan itu harus dilakukan merupakan tantangan tersendiri bagi dokter gigi. Perlu tidaknya peninggian dimensi vertikal dipertimbangkan berdasarkan fakta ilmiah dibandingkan opini. 1 Laporan kasus ini akan membahas dasar pertimbangan rencana perawatan dan faktor-faktor yang perlu diperhatikan berikut tahap dalam melakukan perawatan pada kasus gigi geligi yang atrisi dengan melakukan peninggian dimensi vertikal.

Definisi dimensi vertikal menurut Glossary of Prosthodontic Terms adalah jarak antar 2 titik referensi anatomis, satu di bagian yang tidak bergerak dan satu di bagian yang bergerak. Ada 2 dimensi vertikal yang penting yaitu dimensi vertikal istirahat (DVI) dan dimensi vertikal oklusi (DVO). Pengukuran dimensi vertikal ini

dilakukan pada hidung dan dagu pasien. Posisi istirahat pasien ditentukan pada posisi pasien tengadah dan istirahat. Seseorang yang mempunyai gigi geligi alami mempunyai ruangan antara permukaan oklusal antar rahang ketika dalam posisi istirahat dan kepala pada posisi tegak lurus. Ruangan ini dikenal dengan Freeway Space (FWS) atau jarak interoklusal, ditentukan berdasarkan keseimbangan antara otot elevator dan depressor yang melekat pada mandibula. FWS ini dapat diukur secara tidak langsung dengan mencari selisih antara dimensi vertikal istirahat (DVI) dari wajah dengan menggunakan alat ukur seperti Willis Gauge, dengan dimensi vertikal oklusi (DVO) dalam keadaan gigi geligi beroklusi. Dimensi vertikal istirahat merupakan faktor penting untuk menentukan seseorang dapat menggunakan gigi tiruan tanpa kerusakan jaringan intra oral. 3 Nilai angka FWS ini umumnya berkisar antara 2-4 mm atau rata-rata adalah 3 mm. 5

#### Kesalahan dan kesulitan pada Penentuan DVO

Dimensi vertikal oklusi yang berlebihan dapat menyebabkan meningkatnya resiko trauma pada jaringan dibawah gigi tiruan karena hilangnya FWS yang menyebabkan berlanjutan dari gigi geligi. Sakit pada mukosa dan otot terutama masseter, dapat dijadikan sebagai tanda. 1 Meningkatnya dimensi vertikal akan menyebabkan gigi berkontak prematur pada saat pengunyahan dan penelanan, sehingga akan merusak ridge dan jaringan pendukung sekitarnya. Ridge akan terkena trauma sehingga menyebabkan resorpsi yang berdampak pada longgarnya gigi tiruan dan menyulitkan pembuatan gigi tiruan yang baru karena ridge yang tersisa sedikit. 6

Gigi akan berkontak (clicking) pada saat bicara dan timbul masalah fonetik lain karena sulitnya untuk merapatkan gigi (cth: "p", "b", dan "m"). Wajah akan tampak tegang serta pasien akan mengalami kesulitan



membuka mulutnya untuk mengigit makanan dengan nyaman. 6 Estetik yang buruk akan terjadi dan ada kemungkinan berkembangnya gangguan sendi temporomandibular 3

Ketika dimensi vertikal terlalu rendah, maka sudut mulut akan tampak kurang dukungan ( menyebabkan drooling dan kemungkinan angular cheilitis akan tampak). Efisiensi pengunyahan serta estetik akan berkurang, karena kurangnya dukungan bibir dan pipi. Protrusi dari dagu pada saat penutupan rahang terjadi. 3 Tanda-tanda berkurangnya estetik yang terjadi: (1) sepertiga bawah wajah lebih pendek daripada seharusnya, (2) Komisura bibir lebih luas daripada seharusnya, (3) bibir bawah protrusi keluar, (4) cuping hidung terdorong keatas dan keluar, (5) ekspresi wajah kelihatan lebih tua. 1. Gejala fungsionalnya adalah: (1) Kelelahan (fatigue) pada otot rahang, (2) kesulitan dalam menahan saliva didalam mulut, (3) kesulitan menelan. Gejala klinis adalah: (1) meningkatnya jarak interoklusal, (2) berkurangnya efisiensi mastikasi. 1

### **Peninggian Dimensi Vertikal (DV)**

Dimensi Vertikal dapat ditinggikan atau direndahkan dengan tujuan mendapatkan fungsional dan estetik yang terbaik pada kedudukan relasi sentrik. Biasanya jarang diperlukan untuk meninggikan DV lebih dari 2 mm untuk hasil yang stabil. 4 Jarak interoklusal yang tepat sangat penting untuk pola bicara dan mastikasi yang nyaman. Menurut studi, jarak interoklusal setidaknya mendekati nilai 2 mm. Namun nilai yang pasti berbeda pada setiap individual. 7 Peninggian DV juga sudah terbukti dapat memperbaiki estetik terutama pada bagian sepertiga bawah wajah, seperti dukungan bibir dan pipi. 8 Peninggian DV ini dapat dilakukan dengan protesa interim atau gigi tiruan transisional sebagai alat diagnosis peninggian DV secara bertahap. 9 GTS interim dapat digunakan untuk mendapatkan dimensi vertikal oklusi yang baru, dan mempersiapkan gigi serta ridge agar optimal mendukung GTS definitif yang akan dibuat. 10

Merubah dimensi vertikal hanya dilakukan jika pasien memperlihatkan gejala dan tanda yang menunjukkan pengurangan dimensi vertikal yang signifikan seperti keausan gigi yang berlebihan, pengurangan jarak hidung - dagu atau ketidaknyaman pada otot orofasial. Namun gejala seperti keausan gigi dan anterior vertikal overlap yang ekstrim sehingga mengenai jaringan lunak palatum, belum tentu mengindikasikan terjadinya pengurangan dimensi vertikal. Oleh karena itu perawatan belum dapat dilakukan sebelum lebih banyak bukti ditemukan. 5

Kepastian terjadinya pengurangan dimensi vertikal memerlukan data medis ketidaknyamanan secara fisik, keausan gigi atau intrusi yang parah, dan jarak FWS yang lebih besar dari 4 mm. Jika gejala ini ditemukan, peninggian dimensi vertikal perlu dipertimbangkan. 5

Peninggian dimensi vertikal oklusi sering dianggap sebagai prosedur yang merusak pada perawatan prostodontik, karena merubah fungsi otot-otot dan sendi dari sistem pengunyahan. Namun opini ini dimantahkan oleh Carlsson dkk (1979), melalui penelitian meninggikan DV menggunakan splint dan memeriksa otot mastikasi melalui pemeriksaan klinis, radiografis dan elektromiografi. Mereka menyimpulkan bahwa peninggian DV yang sedang ( moderate) atau tidak berlebihan tidak menyebabkan kerusakan pada sistem mastikasi. 11 Silverman (1952), menyatakan bahwa DV tidak boleh ditinggikan karena akan berakibat pada kegagalan perawatan. Dia menyatakan pertimbangan

untuk meninggikan DV harus didasarkan pada fakta ilmiah, bukan karena opini, jadi hanya pada kasus tertentu. 12 Sedangkan menurut Kazis (1979), faktor DV adalah konstan selama hidup maka perawatan pada dimensi vertikal yang telah berkurang tidak dilakukan untuk meningkatkan dimensi vertikal melebihi normal, tapi untuk mengembalikan dimensi vertikal yang telah hilang. Pengembalian dimensi vertikal ini juga dilakukan secara bertahap dan disesuaikan dengan adaptasi otot mastikasi pasien. 8 Mehta dkk (1969), juga menyatakan bahwa meninggikan DV bukan merupakan suatu prosedur yang tidak ilmiah, dan tidak boleh melakukannya tanpa data dan pertimbangan yang tepat seperti dari data pasien, model diagnostik yang dipasang pada artikulator, dan radiografis serta dalam kondisi pasien benar- benar mengalami penurunan DV. 1

Peninggian dimensi vertikal juga didukung oleh banyak laporan kasus dan penelitian, dimana pada masing-masing kasus tersebut terdapat perbedaan rentang waktu dan jarak peninggian. Laporan tersebut mendukung bahwa peninggian DVO tidak merusak namun justru menghilangkan keluhan pasien. Pada laporan kasus Mays dkk, 2003, pasien memakai protesa oklusal peninggian dimensi vertikal selama 3 minggu untuk peninggian 2 mm. Dilanjutkan dengan peninggian 5 mm dengan total perawatan 2 bulan. Gejala TMD yg sebelumnya ditemukan pada pasien karena dimensi vertikalnya berkurang 7 mm, dilaporkan telah hilang. Rasa sakit hilang serta krepitasi dan clicking berkurang. Walaupun dinyatakan bahwa meninggikan dimensi vertikal bukanlah pendekatan untuk perawatan utama TMD. 9

Sato dkk melaporkan kasus pasien dengan peninggian DVO, jarak interoklusal adalah 5 mm. Gigi geligi yang aus di restorasi sedemikian rupa sehingga DVO naik sebanyak 2 mm, menyisakan jarak interoklusal sebesar 3 mm. Keputusan untuk merubah DVO didasarkan atas pengukuran wajah, gejala adanya kehilangan tonisitas dari otot ekspresi wajah, dan perubahan dalam fonetik. Pasien memakai interoklusal splint selama periode 4 bulan dan dengan restorasi sementara selama 6 bulan. Setelah kesesuaian DVO yang baru didapat, pembuatan protesa definitif dapat dilakukan. Hasil dari peninggian DVO ini, adalah perbaikan dalam estetik, fungsi dan hilangnya rasa sakit pada otot 13

Owen dan Douglas menyatakan bahwa pasien GTP dapat beradaptasi dengan peninggian DVO secara cepat tanpa masalah oklusi atau TMD serta tanpa perubahan pada jaringan keras. Pada penelitian ini, setiap subyek dibuatkan 2 gigi tiruan. Satu Gigi tiruan dengan DVO yang sesuai sedang satu lagi dengan DVO yang ditinggikan. DVO ditingkatkan bervariasi antara 3 - 16 mm ( mean= 7,3 mm). Walaupun penulis menyatakan bahwa peninggian DV tersebut tidak sulit dilakukan. Namun sebenarnya lebih tepat kalau dikatakan mengembalikan DVO. 9

Pertimbangan kondisi klinis untuk merubah dimensi vertikal adalah:

1. Estetik.
2. Merubah relasi oklusal.
3. Untuk kenyamanan protesa sehingga ada ruang untuk restorasi. 4

Kondisi klinis yang dapat timbul setelah perubahan dimensi vertikal:

#### **1) Sakit pada otot**

Bagian ini tidak terlalu terpengaruh. Merubah Dimensi vertikal biasanya menyebabkan rasa sakit

tidak lebih dari 1-2 minggu. Rasa sakit yang terjadi biasanya diakibatkan peningkatan sementara ketegangan otot.

2) **Stabilitas**

Ketika rahang menutup, dapat jadi relaps sampai 1mm dalam tahun pertama dan setelah itu akan stabil. Ketika membuka, Dimensi vertikal seseorang dapat stabil, ada yang relaps sedikit, ada juga yang banyak, Namun nilainya sangat kecil, sehingga sering tidak tampak oleh dokter gigi ataupun pasien.

3) **Aktivitas Otot**

Dimensi vertikal akan meningkatkan aktivitas elektromiografik dari otot elevator ketika clenching, namun setelah 2-3 bulan akan kembali ke nilai normalnya. Tonus otot postural akan berkurang ketika Dimensi vertikal ditinggikan, namun juga akan kembali normal dalam durasi 3 bulan.

4) **Fonetik**

Masalah bunyi lafal “S” akan terganggu. Biasanya kita tunggu sampai 1 bulan untuk mengevaluasi adaptasi pasien. Jika pasien tidak dapat beradaptasi, perlu kita koreksi dengan memendekkan insisivus bawah, karena jika memendekkan insisivus atas akan menimbulkan masalah estetik. 4

**Rehabilitasi mulut pada gigi geligi yang telah aus**

Gigi geligi yang telah aus dapat bermanifestasi pada berkurangnya DVO. Mengembalikan DVO didasari oleh konsep dengan memberikan pasien splint interoklusal yang dibuat sedemikian rupa sehingga semua aktivitas otot yang abnormal akan hilang atau berkurang. 14 Tingkat keparahan dari keausan juga ditentukan oleh faktor-faktor seperti: usia, jenis kelamin, kondisi oklusal, parafungsi, pola makan, saliva dan faktor genetik. 13

Keausan gigi geligi sering digambarkan sebagai atrisi. Atrisi sendiri adalah keausan secara mekanis pada gigi yang terjadi akibat mastikasi atau parafungsi, terbatas hanya pada kontak permukaan gigi. Keausan secara mekanis terjadi antara 2 atau lebih permukaan yang bergerak. Tipe keausan ini terjadi akibat gigi berkontak satu sama lain, sehingga restorasi yang ada biasanya akan tergerus pada keausan yang sama dengan gigi asli. Facet akan menunjukkan batas garis sudut yang tegas dan tajam, yang bisa dibandingkan pada model diagnostik yang diartikulasikan. Gigi geligi dengan keausan mekanis yang parah biasanya asimtomatik dan biasanya pasien mempunyai kebiasaan parafungsi.

Dukungan posterior yang tidak seimbang atau tidak stabil diidentifikasi sebagai faktor penyebab atrisi gigi anterior yang parah dan berkurangnya DVO. Kehilangan gigi posterior dilaporkan sebagai faktor utama dalam terjadinya traumatik oklusi anterior. Fungsi yang berlebihan pada gigi anterior ini akan menyebabkan meningkatnya keausan. 15

Pada evaluasi untuk menentukan apakah DVO dapat dirubah maka faktor berikut harus diperhatikan:

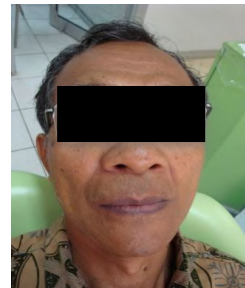1. Hilangnya dukungan posterior.  
Hal ini menyebabkan bagian anterior memikul beban berlebih yang akhirnya menyebabkan terjadi kegoyangan atau aus yang berlebih, berdampak pada hilangnya DVO.
2. Riwayat keausan  
Ketika keausan terjadi secara bertahap, pada umumnya disebabkan karena kontak gigi yang berkesinambungan. Seperti: anomaly kongenital, bruxism, atau erosi asam.
3. Evaluasi fonetik

Posisi mandibula yang normal pada saat pengucapan bunyi /S/ menempatkan Insisal edge dari insisivus mandibula pada sekitar 1 mm inferior dan lingual dari insisal edge insisivus maksila. Posisi vertikal yang lebih dari 1 mm secara signifikan menunjukkan adanya kehilangan DVO.

4. Jarak interoklusal  
Pengukuran jarak antar 2 titik. Satu pada hidung dan satu pada dagu, dibuat pada saat oklusi sentrik dan mandibula pada posisi istirahat. Didapatkan DVO dan DVI. Jika jarak keduanya lebih besar dari 2 -4 mm berarti DVO telah berkurang.
5. Penampilan Wajah  
Berkurangnya kontur wajah, komisura dari mulut turun, bibir tipis, kehilangan tonus otot dengan wajah kelihatan kendur, adanya angular cheilitis adalah gejala pada wajah adanya perubahan DVO. 13

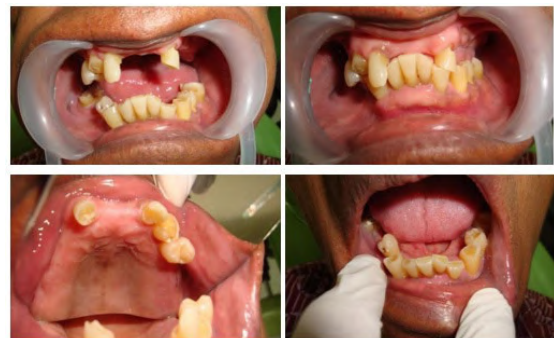**LAPORAN KASUS**

Pasien pria, usia 65 tahun datang ke RSGM FKG UI ingin membuat gigi tiruan untuk memperbaiki penampilan dan pengunyahan. Pemeriksaan ekstra oral menunjukkan bahwa bentuk wajah persegi simetris, profil lurus. Rima oris sempit. Philtrum tampak rata dan lebar, tonus otot wajah terlihat kendur. Bibir atas tipis, tonus normal, dan simetris, garis senyum lebar. (Gbr.1.).



**Gambar.1.** Profil wajah pada bagian philtrum tampak rata dan lebar

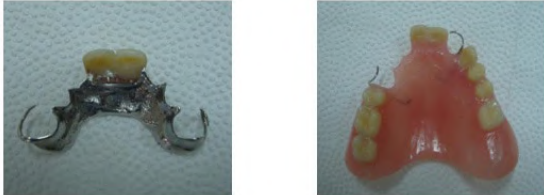Pada pemeriksaan Intraoral didapatkan bahwa gigi rahang atas telah hilang semua kecuali gigi 14,13,12 dan 22. Pada rahang bawah yang hilang gigi 35,37,38,46,48. Gigi geligi tampak atrisi terutama anterior bawah. Pada saat oklusi sentrik didapatkan bahwa overjet sebesar 2 mm dan overbite mencapai 6 mm ( insisal edge anterior bawah sudah mengenai palatum atau steep bite). (Gbr.2.)



**Gambar.2.** gigi-geligi tampak atrisi. Pada saat oklusi terlihat jelas anterior bawah telah menyentuh ridge anterior atas, serta terjadi penurunan DV. Pemeriksaan foto panoramik memperlihatkan rasio mahkota akar gigi 1 : 2 serta densitas tulang masih baik.

Tampak pula gigi geligi atrisi terutama pada regio anterior.

Melalui anamnesis, diperoleh informasi bahwa ada kebiasaan buruk mengunyah sebelah sisi kanan. Selain itu pasien pernah memakai GTS sebelumnya sebanyak 2 kali pada RA. Yang pertama adalah GTSKL (dibuat kurang lebih 10 tahun yang lalu), berikutnya GTS akrilik yang dibuat kurang lebih setahun yang lalu. Namun pasien merasa tidak nyaman dengan GTS RA nya karena daerah penutupan palatum yang terlalu luas dan sakit saat mengunyah, sehingga tidak pernah dipakai (Gbr. 3.).



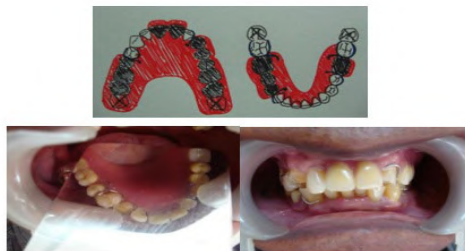**Gambar.3.** GTS RA lama, GTSKL (kiri), GTS akrilik (kanan)

Rencana Perawatan bagi pasien tersebut adalah sebelumnya dilakukan perawatan praprostodontik yaitu DHE dan pembersihan karang gigi. Pencabutan sisa akar 35 dan gigi 44 karena posisinya distolinguoversion sehingga menghalangi arah insersi GTS. Enameloplasty gigi geligi anterior bawah sebesar 0,5- 1 mm. Perawatan dilanjutkan dengan pembuatan GTS akrilik interim RA dan RB dengan peninggian DV sebesar 2 mm. Dilakukan observasi dengan kontrol 24 jam, 1 minggu serta 2 minggu setelah pemasangan.

Setelah pasien bisa beradaptasi dengan peninggian DV nya. Dibuatkan GTSKL definitif untuk RB. Pada gigi 13 dan 22 dibuatkan restorasi fully veneered metal porcelain crown, pada gigi 47 dibuatkan partially veneered all metal crown (inlay ).

**Tahapan perawatan**

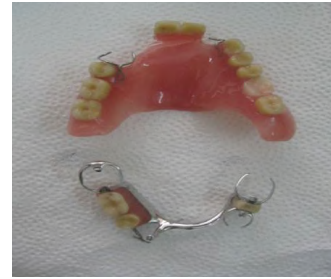1. Enameloplasty gigi anterior bawah sebesar 0,5-1 mm untuk memberikan ruang protesa anterior atas, kemudian dilakukan pencetakan.
2. Pengukuran DV pasien terlihat adanya penurunan DV sehingga overbite menjadi 6 mm. Pada saat oklusi terlihat insisal edge anterior bawah berkontak dengan ridge anterior atas. Sehingga dilakukan peninggian DV sebesar 2 mm.
3. Pembuatan GTS Akrilik interim RA dan RB, desain GTS RA dibebaskan sebagian palatum. Insersi GTS diikuti dengan pengecekan oklusi dan artikulasi (Gbr.4.)



**Gambar.4.** desain GTS RA bagian palatum dibebaskan, GTS interim RA dan RB dipakai sampai pasien merasa nyaman ( dalam kasus ini 2 minggu )

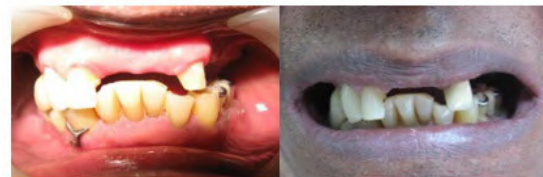4. Kontrol setelah 1 minggu. Pipi masih suka tergitit

5. Setelah 2 minggu, pasien merasa nyaman dengan peninggian DV. Dilanjutkan pembuatan GTSKL definitif untuk RB. Desain menggunakan konektor lingual bar.(Gbr.5.)



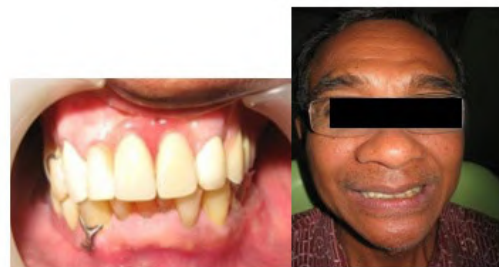**Gambar.5.** GTS interim RA dipertahankan sebagai definitif, GTSKL definitif dibuatkan untuk RB

6. Pembuatan inlay all metal pada gigi 47.
7. Preparasi gigi 13 dan 22 untuk dibuatkan fully veneered metal porcelain crown (Gbr.6.)



**Gambar.6.** Fully veneered metal porcelain crown pada gigi 13 dan 22

8. Tahap kontrol, tidak tampak adanya peradangan ataupun impaksi makanan yang menempel . Pasien melaporkan bahwa protesanya sudah cukup nyaman dipakai serta estetik ekstraoral wajah serta senyum menjadi jauh lebih baik (Gbr.7.)



**Gambar.7.** Kontrol setelah pemasangan

**PEMBAHASAN**

Prinsip dasar merehabilitasi kehilangan gigi adalah perlunya dilakukan analisis optimal agar estetik dan kenyamanan pasien yang optimum dapat dicapai. Analisis tersebut mencakup keinginan dan harapan pasien, dimensi vertikal, oklusi dan artikulasi, anatomi wajah, garis senyum, serta kondisi pulpa dan jaringan tulang pendukung berdasarkan gambaran radiologis

Pada kasus ini, peninggian DVO harus dilakukan karena gigi-geligi pasien yang atrisi menyebabkan penurunan DVO. Penurunan tersebut menyebabkan tidak adanya ruang untuk protesa khususnya ruang gigi geligi anterior, dimana gigi anterior bawah telah mengalami ekstruksi dan berkontak dengan ridge anterior atas ( overbite 6 mm). Oleh karena itu dilakukan peninggian DVO sebesar 2 mm. Tinggi 2 mm dianggap tepat, karena mengingat besaran freeway space sebesar 2-4mm, dan overbite pasien sebesar 6 mm (overbite normal 2-4 mm), jadi ada selisih 2 mm. Selisih itu yang diambil sebagai panduan. Walaupun tidak menutup kemungkinan dalam



kasus lain, DVO dapat dinaikkan lebih dari 2 mm. Menurut Bloom dan Padayachy (2006), jarang perlu dilakukan peninggian DV lebih dari 2 mm untuk mendapatkan hasil yang stabil. 4

Peninggian DV pada kasus ini memerlukan waktu sekitar 2 minggu sampai merasakan nyaman dan bisa beradaptasi dengan tinggi DV nya baru. Hal ini wajar mengingat pada kasus-kasus lain rata-rata memerlukan waktu 2 -4 minggu, walaupun bisa lebih lama tergantung dari besar DV yang ingin kita tinggikan. Pada laporan kasus Mays dkk, 2003 , pasien memakai protesa oklusal peninggian dimensi vertikal selama 3 minggu untuk peninggian 2 mm. Dilanjutkan dengan peninggian 5 mm dengan total perawatan 2 bulan. 9 Sato dkk melaporkan kasus pasien dengan peninggian DV 2 mm. Pasien memakai interoklusal splint selama periode 4 bulan dan dengan restorasi sementara selama 6 bulan. 13 Waktu yang diperlukan bervariasi, oleh karena itu peninggian DV sebenarnya lebih tepat kalau dikatakan mengembalikan DVO.18

Peninggian DV juga menunjukkan perbaikan estetik, kontur dan profil wajah pada pasien sehingga mengembalikan kepercayaan diri pasien. Philtrum pasien terlihat lebih terdukung dan menonjol daripada sebelumnya yang kelihatan datar dan lebar. Profil pasien juga kembali normal. Pasien terlihat 10 tahun lebih muda. Pasien juga dapat kembali tersenyum, setelah sebelumnya tidak berani tersenyum karena kehilangan gigi disertai penurunan DV. Menurut Mohindra dan Bulman (2002), mengungkapkan kadang diperlukan peninggian DV untuk memperbaiki penampilan wajah terutama bagian sepertiga wajah bawah, contoh; pada kasus dimana wajah tampak tua akibat penurunan dimensi vertikal. Peninggian ini memperbaiki penampilan wajah pada hidung, dagu, kulit, batas merah bibir dan pipi. Perbaikan profil hidung terjadi pada ujung hidung dan penurunan lebar dasar hidung. Perbaikan pada dagu terjadi karena adanya reduksi akumulasi lemak subkutan, sedang pada kulit terjadi pengencangan setelah tertarik. Kulit selain karena tertarik juga terjadi perbaikan pada ketebalan kulit itu sendiri, yang disebabkan peningkatan produksi kolagen, elastisitas, dan aliran darah. Perbaikan pada batas merah bibir akibat peninggian DV menyebabkan peninggian dari jendela senyum dan mengurangi lebar senyum, sehingga meningkatkan batas merah bibir yang terlihat. Perbaikan pada pipi disebabkan adanya perbaikan tonus dan massa otot.16

Pada restorasi akhir selain dibuatkan GTS definitif pada RA dan RB, dibuatkan juga fully veneered metal porcelain crown pada gigi 13 dan 22, serta partially veneered all metal pada gigi 47. Tujuannya selain untuk estetika, diharapkan pada saat pasien oklusi tanpa menggunakan GTS definitifnya, DV yang baru tetap dapat dipertahankan. Jika tidak, maka pada saat pasien oklusi tanpa GTS, penurunan DV dapat terjadi kembali, mengingat gigi yang tersisa telah atrisi.

## KESIMPULAN

Peninggian Dimensi Vertikal pada pembuatan GTL adalah suatu tahap penting yang menunjang keberhasilan perawatan. Oleh karena itu, faktor-faktor yang menentukan keberhasilan peninggian DV perlu diperhatikan oleh dokter gigi termasuk kerjasama dan keinginan pasien. Analisis perlu tidaknya peninggian DV harus akurat, karena tidak semua kasus harus dilakukan peninggian. Diskusi yang baik dengan pasien perlu dilakukan agar pasien dapat menerima rencana tahap perawatan terutama pada saat adaptasi peninggian DV dengan GTS interim. Pembuatan restorasi akhir yang baik ( GTS atau GTC) sangat diperlukan untuk mempertahankan DV baru, sehingga menunjang keberhasilan perawatan.

## DAFTAR PUSTAKA

1. Mehta, J.D. dan Joglekar, A.P. Vertical Jaw Relation as a Factor in Partial dentures. *J Prosthet Dent.* 1969;21(6):618-625.
2. Beckett, L.S. Accurate Occlusal Relations in Partial Denture Construction. *J Prosthet Dent.* 1954; 4(4): 487-495.
3. McCord, J.F. dan Grant, A.A. Registration: Stage II-Intermaxillary Relations. *Br Dent J.* 2000;188(11):601-607.
4. Bloom, D.R. dan Padayachy,J.N. Increasing Occlusal Vertical Dimension-Why,when and how. *Br Dent J.*2006; 200(4): 199-203.
5. Phoenix, R.D. et al. Stewart's Clinical Removable Partial Prosthodontics. Quintessence, Chicago: 2003: 367-369.
6. Bolender, C.L. The Significance of Vertical Dimension In Prosthetic Dentistry. *J Prosthet Dent.*1956; 6(2): 177-182.
7. Mohindra,N.K. dan Bulman, J.S. The Effect of Increasing Vertical Dimension of Occlusion on Facial Aesthetics. *Br Dent J.*2002;192(3):164-168.
8. Kazis, H. dan Kazis, A.J. Complete Mouth Rehabilitation Through Fixed Partial Denture Prosthodontics. *J Prosthet Dent.* 1960;10(2): 296-303.
9. Mays, K.A. Reestablishing Occlusal Vertical Dimension Using a Diagnostic Treatment Prosthesis in the Edentulous Patient:A Clinical Report. *J Prosthodont.*2003;12(1):30-35.
10. Carr, A. B. dan Brown, D.T. McCracken's Removable Partial Prosthodontics. 12 th ed. Elsevier, St.Louis: 2011: 313
11. Carlsson,G.E et al. Effect of Increasing Vertical Dimension on the Masticatory System in Subjects with Natural Teeth. *J Prosthet Dent.*1979;41(3):284-289.
12. Silverman,M.M. Vertical Dimension must not be Increased. *J Prosthet Dent.* 1952; 2(2): 188-197.
13. Sato, S. et al. Removable occlusal overlay splint in the management of tooth wear. *J Prosthet Dent.* 2000: 83(4): 392-395.
14. Bhardwaj. P. dan Aras.M. Functional and Esthetic Rehabilitation of Severely worn Dentition with an End-to-end Relationship. *J Prosthodont.* 2008: 8(1): 48-51.
15. Verrett. R.G. Analyzing the Etiology of an Extremely Worn Dentition. *J Prosthodont.* 2001: 10(4): 224-233.

# Rehabilitasi Peninggian Dimensi Vertikal Oklusi pada Kasus Kehilangan Gigi Sebagian dengan Atrisi

*by Andy wirahadikusumah*

---

**Submission date:** 06-Dec-2023 09:21AM (UTC+0700)

**Submission ID:** 2249473374

**File name:** JKGT\_23-12-32.R1.docx (966.7K)

**Word count:** 3905

**Character count:** 24263

# Rehabilitasi Peninggian Dimensi Vertikal Oklusi pada Kasus Kehilangan Gigi Sebagian dengan Atrisi ( Laporan Kasus)

**Andy Wirahadikusumah , drg. Sp. Pros**

Bagian Prostodonsia, fakultas kedokteran gigi Universitas Trisakti  
Jl Kyai Tapa, No 1, RT.5/RW.9, Tomang, Grogol Petamburan, Jakarta Barat 11440  
Telepon: (021) 5655786  
Email: [andywirahadikusumah@trisakti.ac.id](mailto:andywirahadikusumah@trisakti.ac.id)

## Abstrak

**Latar belakang:** Di era yang serba modern ini, pasien makin kritis akan hasil yang sempurna, kita sebagai dokter gigi dituntut untuk bekerja secara sistematis. Relasi oklusi sentrik dan eksentrik yang tepat sangat penting pada konstruksi gigi tiruan lepasan. Kesalahan pada tahap penentuan relasi rahang khususnya dimensi vertikal dapat menyebabkan gigi tiruan yang dibuat menjadi tidak nyaman digunakan oleh pasien ataupun mempunyai potensi jangka panjang merusak elemen system stomatognatik. **Tujuan:** Pada laporan kasus ini, diharapkan dapat dibedakan kasus mana yang memerlukan peninggian dimensi vertikal dan yang tidak memerlukan, serta mengetahui cara melakukan prosedur tahap peninggian dimensi vertikal pada kasus dimana gigi geligi telah mengalami atrisi sehingga terjadi penurunan dimensi vertikal. **Kasus:** Seorang pasien yang telah mengalami atrisi gigi geligi anterior bawah dan diperberat dengan kehilangan gigi anterior atas, sehingga terjadi penurunan dimensi vertikal. **Manajemen kasus:** Rehabilitasi peninggian dimensi vertikal dilakukan terlebih dahulu menggunakan gigi tiruan sebagian akrilik interim dan *enameloplasty* gigi geligi anterior bawah. Setelah pasien beradaptasi kemudian dibuatkan gigi tiruan sebagian kerangka logam sebagai gigi tiruan definitif serta gigi tiruan cekat pada gigi asli yang tersisa untuk mempertahankan dimensi vertikal yang telah didapatkan. **Kesimpulan:** Kunci keberhasilan pada kasus ini adalah rencana perawatan yang akurat dan sistematis, dengan adanya peninggian dimensi vertikal, serta komunikasi



yang baik dengan pasien. Kata kunci: Gigi tiruan sebagian, peninggian dimensi vertikal, dimensi vertikal oklusi

## **Rehabilitation of Increasing Vertical Dimension of Occlusion in Cases of Partial Tooth Loss with Attrition (Case Report)**

### **Abstract**

**Background:** In this modern era, patients are increasingly critical of perfect results, we as dentists are required to work systematically. Correct centric and eccentric occlusion relationships are very important in the construction of removable dentures. Errors at the stage of determining jaw relations, especially the vertical dimensions, can cause the artificial teeth to be uncomfortable for the patient to use or have the long-term potential to damage elements of the stomatognathic system. **Objective:** In this case report, it is hoped that we can distinguish which cases require an increase in the vertical dimension and which do not, as well as knowing how to carry out the procedure for increasing the vertical dimension in cases where the teeth have experienced attrition resulting in a decrease in the vertical dimension. **Case:** A patient who had experienced attrition of the lower anterior teeth and was exacerbated by loss of the upper anterior teeth, resulting in a decrease in the vertical dimension. **Case management:** Rehabilitation to increase the vertical dimension was carried out first using an interim acrylic partial denture and enameloplasty of the lower anterior teeth. After the patient adapts, a metal frame partial denture is made as a definitive denture and a fixed denture on the remaining natural teeth to maintain the vertical dimensions that have been obtained. **Conclusion:** The key to success in this case is an accurate and systematic treatment plan, with an increase in the vertical dimension, as well as good communication with the patient.

Key words: Partial denture, increased vertical dimension, vertical dimension of occlusion

## Pendahuluan

Di era yang serba modern ini, pasien makin kritis akan hasil yang sempurna, kita sebagai dokter gigi dituntut untuk bekerja secara sistematis. Setiap kasus harus dikerjakan secara Kesuksesan suatu gigi tiruan bergantung pada ketepatan dan keakuratan selama prosedur pembuatan.<sup>1</sup> Relasi oklusi sentrik dan eksentrik yang tepat sangat penting pada konstruksi gigi tiruan lepasan.<sup>2</sup> Kesalahan pada tahap penentuan relasi rahang khususnya dimensi vertikal dapat menyebabkan gigi tiruan yang dibuat menjadi tidak nyaman digunakan oleh pasien ataupun mempunyai potensi jangka panjang merusak elemen system stomatognatik.<sup>3</sup> Terkadang jarak antar *ridge* tidak mempunyai cukup ruang untuk penempatan gigi tiruan sebagian, sehingga memerlukan peninggian dimensi vertikal.<sup>4</sup>

Pada kasus dimana gigi geligi pasien telah aus akibat atrisi, sering terjadi penurunan atau perubahan dimensi vertikal oklusi, sehingga kita perlu melakukan rehabilitasi mulut dengan peninggian dimensi vertikal.<sup>3</sup> Mengetahui dimensi vertikal serta bagaimana atau kapan itu harus dilakukan merupakan tantangan tersendiri bagi dokter gigi. Perlu tidaknya peninggian dimensi vertikal dipertimbangkan berdasarkan fakta ilmiah dibandingkan opini.<sup>1</sup> Laporan kasus ini akan membahas dasar pertimbangan rencana perawatan dan faktor-faktor yang perlu diperhatikan berikut tahap dalam melakukan perawatan pada kasus gigi geligi yang atrisi dengan melakukan peninggian dimensi vertikal.

## Tinjauan Pustaka

Definisi dimensi vertical menurut *Glossary of Prosthodontic Terms* adalah jarak antar 2 titik referensi anatomis, satu di bagian yang tidak bergerak dan satu di bagian yang bergerak. Ada 2 dimensi vertical yang penting yaitu dimensi vertical istirahat (DVI) dan dimensi vertical oklusi (DVO). Pengukuran dimensi vertical ini dilakukan pada hidung dan

dagu pasien. Posisi istirahat pasien ditentukan pada posisi pasien tengadah dan istirahat. Seseorang yang mempunyai gigi geligi alami mempunyai ruangan antara permukaan oklusal antar rahang ketika dalam posisi istirahat dan kepala pada posisi tegak lurus. Ruang ini dikenal dengan *Freeway Space* (FWS) atau jarak interoklusal, ditentukan berdasarkan keseimbangan antara otot elevator dan depressor yang melekat pada mandibula. FWS ini dapat diukur secara tidak langsung dengan mencari selisih antara dimensi vertikal istirahat (DVI) dari wajah dengan menggunakan alat ukur seperti *Willis Gauge*, dengan dimensi vertikal oklusi (DVO) dalam keadaan gigi geligi beroklusi. Dimensi vertikal istirahat merupakan faktor penting untuk menentukan seseorang dapat menggunakan gigi tiruan tanpa kerusakan jaringan intra oral.<sup>3</sup> Nilai angka FWS ini umumnya berkisar antara 2-4 mm atau rata-rata adalah 3 mm.<sup>5</sup>

#### Kesalahan dan kesulitan pada Penentuan DVO

Dimensi vertikal oklusi yang berlebihan dapat menyebabkan meningkatnya resiko trauma pada jaringan dibawah gigi tiruan karena hilangnya FWS yang menyebabkan berlanjutnya *clenching* dari gigi geligi. Sakit pada mukosa dan otot terutama *masseter*, dapat dijadikan sebagai tanda. <sup>1</sup> Meningkatnya dimensi vertikal akan menyebabkan gigi berkontak prematur pada saat pengunyahan dan penelanan, sehingga akan merusak *ridge* dan jaringan pendukung sekitarnya. *Ridge* akan terkena trauma sehingga menyebabkan resorpsi yang berdampak pada longgarnya gigi tiruan dan menyulitkan pembuatan gigi tiruan yang baru karena *ridge* yang tersisa sedikit. <sup>6</sup>

Gigi akan berkontak (*clicking*) pada saat bicara dan timbul masalah fonetik lain karena sulitnya untuk merapatkan gigi (cth: "p", "b", dan "m"). Wajah akan tampak tegang serta pasien akan mengalami kesulitan membuka mulutnya untuk mengigit makanan dengan nyaman. <sup>6</sup> Estetik yang buruk akan terjadi dan ada kemungkinan berkembangnya gangguan sendi temporomandibular <sup>3</sup>

Ketika dimensi vertikal terlalu rendah, maka sudut mulut akan tampak kurang dukungan ( menyebabkan *drooling* dan kemungkinan *angular cheilitis* akan tampak). Efisiensi pengunyahan serta estetik akan berkurang, karena kurangnya dukungan bibir dan



pipi. Protrusi dari dagu pada saat penutupan rahang terjadi.<sup>3</sup> Tanda-tanda berkurangnya estetik yang terjadi: (1) sepertiga bawah wajah lebih pendek daripada seharusnya, (2) Komisura bibir lebih luas daripada seharusnya, (3) bibir bawah protrusi keluar, (4) cuping hidung terdorong keatas dan keluar, (5) ekspresi wajah kelihatan lebih tua<sup>1</sup>. Gejala fungsionalnya adalah: (1) Kelelahan (*fatigue*) pada otot rahang, (2) kesulitan dalam menahan saliva didalam mulut, (3) kesulitan menelan. Gejala klinis adalah: (1) meningkatnya jarak interoklusal, (2) berkurangnya efisiensi mastikasi.<sup>1</sup>

#### Peninggian Dimensi Vertikal (DV)

Dimensi Vertikal dapat ditinggikan atau direndahkan dengan tujuan mendapatkan fungsional dan estetik yang terbaik pada kedudukan relasi sentrik. Biasanya jarang diperlukan untuk meninggikan DV lebih dari 2 mm untuk hasil yang stabil.<sup>4</sup> Jarak interoklusal yang tepat sangat penting untuk pola bicara dan mastikasi yang nyaman. Menurut studi, jarak interoklusal setidaknya mendekati nilai 2 mm. Namun nilai yang pasti berbeda pada setiap individual.<sup>7</sup> Peninggian DV juga sudah terbukti dapat memperbaiki estetik terutama pada bagian sepertiga bawah wajah, seperti dukungan bibir dan pipi.<sup>8</sup> Peninggian DV ini dapat dilakukan dengan protesa interim atau gigi tiruan transisional sebagai alat diagnosis peninggian DV secara bertahap.<sup>9</sup> GTS interim dapat digunakan untuk mendapatkan dimensi vertikal oklusi yang baru, dan mempersiapkan gigi serta *ridge* agar optimal mendukung GTS definitif yang akan dibuat.<sup>10</sup>

Merubah dimensi vertikal hanya dilakukan jika pasien memperlihatkan gejala dan tanda yang menunjukkan pengurangan dimensi vertikal yang signifikan seperti keausan gigi yang berlebih, pengurangan jarak hidung - dagu atau ketidaknyaman pada otot orofasial. Namun gejala seperti keausan gigi dan anterior vertikal overlap yang ekstrim sehingga mengenai jaringan lunak palatum, belum tentu mengindikasikan terjadinya pengurangan dimensi vertikal. Oleh karena itu perawatan belum dapat dilakukan sebelum lebih banyak bukti ditemukan.<sup>5</sup>

Kepastian terjadinya pengurangan dimensi vertikal memerlukan data medis ketidaknyamanan secara fisik, keausan gigi atau intrusi yang parah, dan jarak FWS yang lebih besar dari 4 mm. Jika gejala ini ditemukan, peninggian dimensi vertikal perlu dipertimbangkan.<sup>5</sup>

Peninggian dimensi vertikal oklusi sering dianggap sebagai prosedur yang merusak pada perawatan prostodontik, karena merubah fungsi otot-otot dan sendi dari sistem pengunyahan. Namun opini ini dimantahkan oleh Carlsson dkk (1979), melalui penelitian meninggikan DV menggunakan splint dan memeriksa otot mastikasi melalui pemeriksaan klinis, radiografis dan elektromiografi. Mereka menyimpulkan bahwa peninggian DV yang sedang (*moderate*) atau tidak berlebihan tidak menyebabkan kerusakan pada sistem mastikasi.<sup>11</sup> Silverman (1952), menyatakan bahwa DV tidak boleh ditinggikan karena akan berakibat pada kegagalan perawatan. Dia menyatakan pertimbangan untuk meninggikan DV harus didasarkan pada fakta ilmiah, bukan karena opini, jadi hanya pada kasus tertentu.<sup>12</sup> Sedangkan menurut Kazis (1979), faktor DV adalah konstan selama hidup maka perawatan pada dimensi vertikal yang telah berkurang tidak dilakukan untuk meningkatkan dimensi vertikal melebihi normal, tapi untuk mengembalikan dimensi vertikal yang telah hilang. Pengembalian dimensi vertikal ini juga dilakukan secara bertahap dan disesuaikan dengan adaptasi otot mastikasi pasien.<sup>8</sup> Mehta dkk (1969), juga menyatakan bahwa meninggikan DV bukan merupakan suatu prosedur yang tidak ilmiah, dan tidak boleh melakukannya tanpa data dan pertimbangan yang tepat seperti dari data pasien, model diagnostik yang dipasang pada artikulator, dan radiografis serta dalam kondisi pasien benar-benar mengalami penurunan DV.<sup>1</sup>

Peninggian dimensi vertikal juga didukung oleh banyak laporan kasus dan penelitian, dimana pada masing-masing kasus tersebut terdapat perbedaan rentang waktu dan jarak peninggian. Laporan tersebut mendukung bahwa peninggian DVO tidak merusak namun justru menghilangkan keluhan pasien. Pada laporan kasus Mays dkk, 2003, pasien memakai protesa oklusal peninggian dimensi vertikal selama 3 minggu untuk peninggian 2 mm. Dilanjutkan dengan peninggian 5 mm dengan total perawatan 2 bulan. Gejala TMD yg sebelumnya ditemukan pada pasien karena dimensi vertikalnya berkurang 7 mm, dilaporkan telah hilang. Rasa sakit hilang serta krepitasi dan *clicking* berkurang. Walaupun dinyatakan bahwa meninggikan dimensi vertikal bukanlah pendekatan untuk perawatan utama TMD.<sup>9</sup>

Sato dkk melaporkan kasus pasien dengan peninggian DVO, jarak interoklusal adalah 5 mm. Gigi geligi yang aus di restorasi sedemikian rupa sehingga DVO naik sebanyak 2 mm, menyisakan jarak interoklusal sebesar 3 mm. Keputusan untuk merubah DVO

didasarkan atas pengukuran wajah, gejala adanya kehilangan tonisitas dari otot ekspresi wajah, dan perubahan dalam fonetik. Pasien memakai interoklusal splint selama periode 4 bulan dan dengan restorasi sementara selama 6 bulan. Setelah kesesuaian DVO yang baru didapat, pembuatan protesa definitif dapat dilakukan. Hasil dari peninggian DVO ini, adalah perbaikan dalam estetik, fungsi dan hilangnya rasa sakit pada otot<sup>13</sup>

Owen dan Douglas menyatakan bahwa pasien GTP dapat beradaptasi dengan peninggian DVO secara cepat tanpa masalah oklusi atau TMD serta tanpa perubahan pada jaringan keras. Pada penelitian ini, setiap subyek dibuatkan 2 gigi tiruan. Satu Gigi tiruan dengan DVO yang sesuai sedang satu lagi dengan DVO yang ditinggikan. DVO ditingkatkan bervariasi antara 3 - 16 mm ( mean= 7,3 mm). Walaupun penulis menyatakan bahwa peninggian DV tersebut tidak sulit dilakukan. Namun sebenarnya lebih tepat kalau dikatakan mengembalikan DVO.<sup>9</sup>

Pertimbangan kondisi klinis untuk merubah dimensi vertikal adalah:

1. Estetik.
2. Merubah relasi oklusal.
3. Untuk kenyamanan protesa sehingga ada ruang untuk restorasi.<sup>4</sup>

<sup>2</sup> Kondisi klinis yang dapat timbul setelah perubahan dimensi vertikal:

### 1) Sakit pada otot

Bagian ini tidak terlalu terpengaruh. Merubah <sup>2</sup> Dimensi vertikal biasanya menyebabkan rasa sakit tidak lebih dari 1-2 minggu. Rasa sakit yang terjadi biasanya diakibatkan peningkatan sementara ketegangan otot.

### 2) Stabilitas

Ketika rahang menutup, dapat jadi relaps sampai 1mm dalam tahun pertama dan setelah itu akan stabil. Ketika membuka, Dimensi vertikal seseorang dapat stabil, ada yang relaps sedikit, ada juga yang banyak, <sup>2</sup> Namun nilainya sangat kecil, sehingga sering tidak tampak oleh dokter gigi ataupun pasien.

### 3) Aktivitas Otot

Dimensi vertikal akan meningkatkan aktivitas elektromiografik dari otot elevator ketika *clenching*, namun setelah 2-3 bulan akan kembali ke nilai normalnya. Tonus otot postural akan berkurang ketika Dimensi vertikal ditinggikan, namun juga akan kembali normal dalam durasi 3 bulan.

#### 4) Fonetik

Masalah bunyi lafal “S” akan terganggu. Biasanya kita tunggu sampai 1 bulan untuk mengevaluasi adaptasi pasien. Jika pasien tidak dapat beradaptasi, perlu kita koreksi dengan memendekkan insisivus bawah, karena jika memendekkan insisivus atas akan menimbulkan masalah estetik.<sup>4</sup>

#### Rehabilitasi mulut pada gigi geligi yang telah aus

Gigi geligi yang telah aus dapat bermanifestasi pada berkurangnya DVO. Mengembalikan DVO didasari oleh konsep dengan memberikan pasien splint interoklusal yang dibuat sedemikian rupa sehingga semua aktivitas otot yang abnormal akan hilang atau berkurang.<sup>14</sup> Tingkat keparahan dari keausan juga ditentukan oleh faktor-faktor seperti: usia, jenis kelamin, kondisi oklusal, parafungsi, pola makan, saliva dan faktor genetik.<sup>13</sup>

Keausan gigi geligi sering digambarkan sebagai atrisi. Atrisi sendiri adalah keausan secara mekanis pada gigi yang terjadi akibat mastikasi atau parafungsi, terbatas hanya pada kontak permukaan gigi. Keausan secara mekanis terjadi antara 2 atau lebih permukaan yang bergerak. Tipe keausan ini terjadi akibat gigi berkontak satu sama lain, sehingga restorasi yang ada biasanya akan tergerus pada keausan yang sama dengan gigi asli. *Facet* akan menunjukkan batas garis sudut yang tegas dan tajam, yang bisa dibandingkan pada model diagnostik yang diartikulasikan. Gigi geligi dengan keausan mekanis yang parah biasanya asimtomatik dan biasanya pasien mempunyai kebiasaan parafungsi.

Dukungan posterior yang tidak seimbang atau tidak stabil diidentifikasi sebagai faktor penyebab atrisi gigi anterior yang parah dan berkurangnya DVO. Kehilangan gigi posterior dilaporkan sebagai faktor utama dalam terjadinya traumatik oklusi anterior. Fungsi yang berlebihan pada gigi anterior ini akan menyebabkan meningkatnya keausan.<sup>15</sup>



Pada evaluasi untuk menentukan apakah DVO dapat dirubah maka faktor berikut harus diperhatikan:

1. Hilangnya dukungan posterior.

Hal ini menyebabkan bagian anterior memikul beban berlebih yang akhirnya menyebabkan terjadi kegoyangan atau aus yang berlebih, berdampak pada hilangnya DVO.

2. Riwayat keausan

Ketika keausan terjadi secara bertahap, pada umumnya disebabkan karena kontak gigi yang berkesinambungan. Seperti: anomaly kongenital, bruxism, atau erosi asam.

3. Evaluasi fonetik

Posisi mandibula yang normal pada saat pengucapan bunyi /S/ menempatkan Insisal edge dari insisivus mandibula pada sekitar 1 mm inferior dan lingual dari insisal edge insisivus maksila. Posisi vertikal yang lebih dari 1 mm secara signifikan menunjukkan adanya kehilangan DVO.

4. Jarak interoklusal

Pengukuran jarak antar 2 titik. Satu pada hidung dan satu pada dagu, dibuat pada saat oklusi sentrik dan mandibula pada posisi istirahat. Didapatkan DVO dan DVI. Jika jarak keduanya lebih besar dari 2-4 mm berarti DVO telah berkurang.

5. Penampilan Wajah

Berkurangnya kontur wajah, komisura dari mulut turun, bibir tipis, kehilangan tonus otot dengan wajah kelihatan kendur, adanya *angular cheilitis* adalah gejala pada wajah adanya perubahan DVO. <sup>13</sup>

### Laporan Kasus

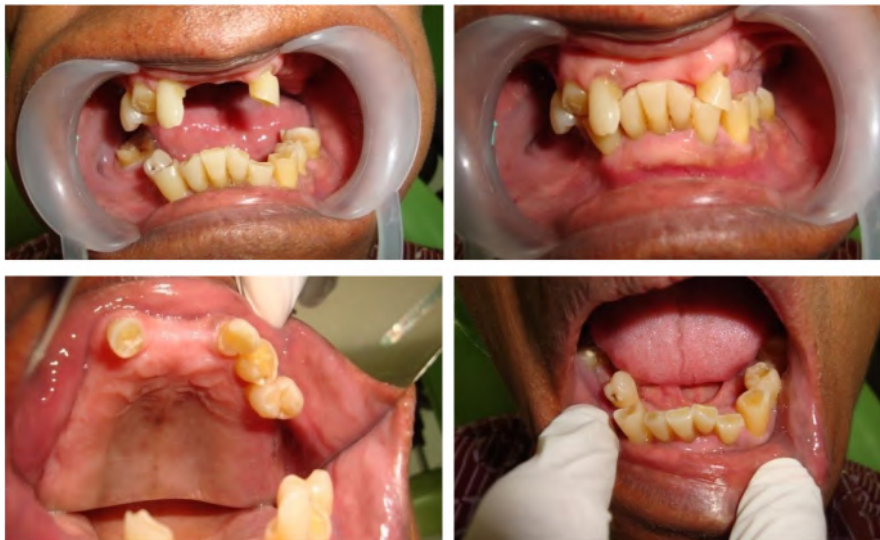Pasien pria, usia 65 tahun datang ke RSGM FKG UI ingin membuat gigi tiruan untuk memperbaiki penampilan dan pengunyahan. Pemeriksaan ekstra oral menunjukkan bahwa

bentuk wajah persegi simetris, profil lurus. Rima oris sempit. Philtrum tampak rata dan lebar, tonus otot wajah terlihat kendur. Bibir atas tipis, tonus normal, dan simetris, garis senyum lebar. (Gbr.1.).



Gbr.1. Profil wajah pada bagian philtrum tampak rata dan lebar

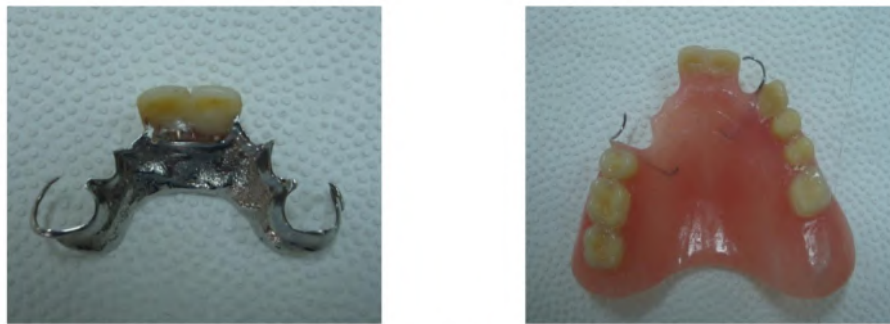Pada pemeriksaan Intraoral didapatkan bahwa gigi rahang atas telah hilang semua kecuali gigi 14,13,12 dan 22. Pada rahang bawah yang hilang gigi 35,37,38,46,48. Gigi geligi tampak atrisi terutama anterior bawah. Pada saat oklusi sentrik didapatkan bahwa overjet sebesar 2 mm dan overbite mencapai 6 mm ( insisal edge anterior bawah sudah mengenai palatum atau *steep bite*). (Gbr.2.)



Gbr.2. gigi-geligi tampak atrisi. Pada saat oklusi terlihat jelas anterior bawah telah menyentuh ridge anterior atas, serta terjadi penurunan DV.

Pemeriksaan foto panoramik memperlihatkan rasio mahkota akar gigi 1 : 2 serta densitas tulang masih baik. Tampak pula gigi geligi atrisi terutama pada regio anterior.

Melalui anamnesis, diperoleh informasi bahwa ada kebiasaan buruk mengunyah sebelah sisi kanan. Selain itu pasien pernah memakai GTS sebelumnya sebanyak 2 kali pada RA. Yang pertama adalah GTSKL (dibuat kurang lebih 10 tahun yang lalu), berikutnya GTS akrilik yang dibuat kurang lebih setahun yang lalu. Namun pasien merasa tidak nyaman dengan GTS RA nya karena daerah penutupan palatum yang terlalu luas dan sakit saat mengunyah, sehingga tidak pernah dipakai (Gbr. 3.).



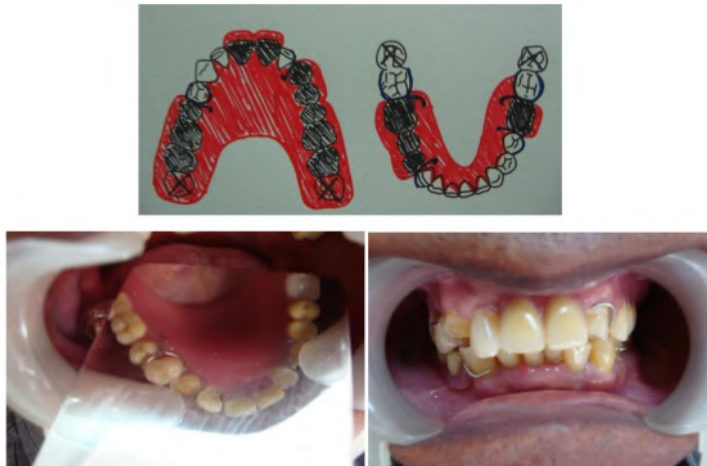Gbr.3. GTS RA lama, GTSKL (kiri), GTS akrilik (kanan)

<sup>2</sup> Rencana Perawatan bagi pasien tersebut adalah sebelumnya dilakukan perawatan praprostodontik yaitu DHE dan pembersihan karang gigi. Pencabutan sisa akar 35 dan gigi 44 karena posisinya *distolinguoversion* sehingga menghalangi arah insersi GTS. *Enameloplasty* gigi geligi anterior bawah sebesar 0,5- 1 mm. Perawatan dilanjutkan dengan pembuatan GTS akrilik interim RA dan RB dengan peninggian DV sebesar 2 mm. <sup>2</sup> Dilakukan observasi dengan kontrol 24 jam, 1 minggu serta 2 minggu setelah pemasangan.

Setelah pasien bisa beradaptasi dengan peninggian DV nya. Dibuatkan GTSKL definitif untuk RB. Pada gigi 13 dan 22 dibuatkan restorasi *fully veneered metal porcelain crown*, pada gigi 47 dibuatkan *partially veneered all metal crown (inlay)*.

### Tahapan perawatan

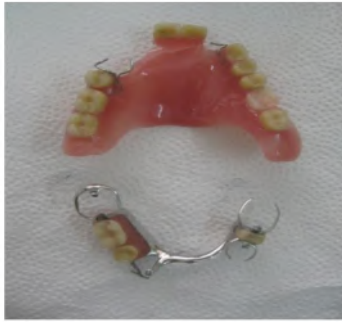1. *Enamoplasty* gigi anterior bawah sebesar 0,5-1 mm untuk memberikan ruang protesa anterior atas, kemudian dilakukan pencetakan.
2. Pengukuran DV pasien terlihat adanya penurunan DV sehingga overbite menjadi 6 mm. Pada saat oklusi terlihat insisal edge anterior bawah berkontak dengan ridge anterior atas. Sehingga dilakukan peninggian DV sebesar 2 mm.
3. Pembuatan GTS Akrilik interim RA dan RB, desain GTS RA dibebaskan sebagian palatum. Inseri GTS diikuti dengan pengecekan oklusi dan artikulasi (Gbr.4.)



Gbr.4. desain GTS RA bagian palatum dibebaskan, GTS interim RA dan RB dipakai sampai pasien merasa nyaman ( dalam kasus ini 2 minggu )

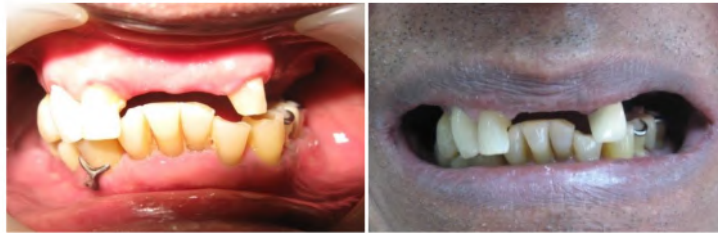4. Kontrol setelah 1 minggu. Pipi masih suka tergigit
5. Setelah 2 minggu, pasien merasa nyaman dengan peninggian DV. Dilanjutkan pembuatan GTSKL definitif untuk RB. Desain menggunakan konektor lingual bar.(Gbr.5.)





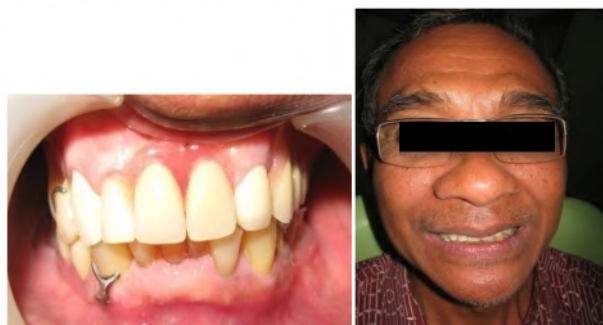Gbr.5. GTS interim RA dipertahankan sebagai definitif, GTSKL definitif dibuatkan untuk RB

6. Pembuatan *inlay all metal* pada gigi 47.
7. Preparasi gigi 13 dan 22 untuk dibuatkan *fully veneered metal porcelain crown* (Gbr.6.)



Gbr.6. *Fully veneered metal porcelain crown* pada gigi 13 dan 22

8. Tahap kontrol, tidak tampak adanya peradangan ataupun impaksi makanan yang menempel . Pasien melaporkan bahwa protesanya sudah cukup nyaman dipakai serta estetik ekstraoral wajah serta senyum menjadi jauh lebih baik (Gbr.7.)



Gbr.7. Kontrol setelah pemasangan

## **Pembahasan**

Prinsip dasar merehabilitasi kehilangan gigi adalah perlunya dilakukan analisis optimal agar estetik dan kenyamanan pasien yang optimum dapat dicapai. Analisis tersebut mencakup keinginan dan harapan pasien, dimensi vertikal, oklusi dan artikulasi, anatomi wajah, garis senyum, serta kondisi pulpa dan jaringan tulang pendukung berdasarkan gambaran radiologis

Pada kasus ini, peninggian DVO harus dilakukan karena gigi geligi pasien yang atrisi menyebabkan penurunan DVO. Penurunan tersebut menyebabkan tidak adanya ruang untuk protesa khususnya ruang gigi geligi anterior, dimana gigi anterior bawah telah mengalami ekstruksi dan berkontak dengan dengan ridge anterior atas ( overbite 6 mm). Oleh karena itu dilakukan peninggian DVO sebesar 2 mm. Tinggi 2 mm dianggap tepat, karena mengingat besaran freeway space sebesar 2-4mm, dan overbite pasien sebesar 6 mm (overbite normal 2-4 mm), jadi ada selisih 2 mm. Selisih itu yang diambil sebagai panduan. Walaupun tidak menutup kemungkinan dalam kasus lain, DVO dapat dinaikkan lebih dari 2 mm. Menurut Bloom dan Padayachy (2006), jarang perlu dilakuakn peninggian DV lebih dari 2 mm untuk mendapatkan hasil yang stabil.<sup>4</sup>

Peninggian DV pada kasus ini memerlukan waktu sekitar 2 minggu sampai merasakan nyaman dan bisa beradaptasi dengan tinggi DV nya baru. Hal ini wajar mengingat pada kasus-kasus lain rata-rata memerlukan waktu 2 -4 minggu, walaupun bisa lebih lama tergantung dari besar DV yang ingin kita tinggikan. Pada laporan kasus Mays dkk, 2003 , pasien memakai protesa oklusal peninggian dimensi vertikal selama 3 minggu untuk peninggian 2 mm. Dilanjutkan dengan peninggian 5 mm dengan total perawatan 2 bulan.<sup>9</sup> Sato dkk melaporkan kasus pasien dengan peninggian DV 2 mm. Pasien memakai interoklusal splint selama periode 4 bulan dan dengan restorasi sementara selama 6 bulan.<sup>13</sup> Waktu yang diperlukan bervariasi, oleh karena itu peninggian DV sebenarnya lebih tepat kalau dikatakan mengembalikan DVO.<sup>18</sup>

Peninggian DV juga menunjukkan perbaikan estetik, kontur dan profil wajah pada pasien sehingga mengembalikan kepercayaan diri pasien. Philtrum pasien terlihat lebih terdukung dan menonjol daripada sebelumnya yang kelihatan datar dan lebar. Profil pasien juga

kembali normal. Pasien terlihat 10 tahun lebih muda. Pasien juga dapat kembali tersenyum, setelah sebelumnya tidak berani tersenyum karena kehilangan gigi disertai penurunan DV. Menurut Mohindra dan Bulman (2002), mengungkapkan kadang diperlukan peninggian DV untuk memperbaiki penampilan wajah terutama bagian sepertiga wajah bawah, contoh; pada kasus dimana wajah tampak tua akibat penurunan dimensi vertikal. Peninggian ini memperbaiki penampilan wajah pada hidung, dagu, kulit, batas merah bibir dan pipi. Perbaikan profil hidung terjadi pada ujung hidung dan penurunan lebar dasar hidung. Perbaikan pada dagu terjadi karena adanya reduksi akumulasi lemak subkutan, sedang pada kulit terjadi pengencangan setelah tertarik. Kulit selain karena tertarik juga terjadi perbaikan pada ketebalan kulit itu sendiri, yang disebabkan peningkatan produksi kolagen, elastisitas, dan aliran darah. Perbaikan pada batas merah bibir akibat peninggian DV menyebabkan peninggian dari jendela senyum dan mengurangi lebar senyum, sehingga meningkatkan batas merah bibir yang terlihat. Perbaikan pada pipi disebabkan adanya perbaikan tonus dan massa otot.<sup>16</sup>

Pada restorasi akhir selain dibuatkan GTS definitif pada RA dan RB, dibuatkan juga *fully veneered metal porcelain crown* pada gigi 13 dan 22, serta *partially veneered all metal* pada gigi 47. Tujuannya selain untuk estetika, diharapkan pada saat pasien oklusi tanpa menggunakan GTS definitifnya, DV yang baru tetap dapat dipertahankan. Jika tidak, maka pada saat pasien oklusi tanpa GTS, penurunan DV dapat terjadi kembali, mengingat gigi yang tersisa telah atrisi.

### **Kesimpulan**

Peninggian Dimensi Vertikal pada pembuatan GTL adalah suatu tahap penting yang menunjang keberhasilan perawatan. Oleh karena itu, faktor-faktor yang menentukan keberhasilan peninggian DV perlu diperhatikan oleh dokter gigi termasuk kerjasama dan keinginan pasien. Analisis perlu tidaknya peninggian DV harus akurat, karena tidak semua kasus harus dilakukan peninggian. Diskusi yang baik dengan pasien perlu dilakukan agar pasien dapat menerima rencana tahap perawatan terutama pada saat adaptasi peninggian

DV dengan GTS interim. Pembuatan restorasi akhir yang baik ( GTS atau GTC) sangat diperlukan untuk mempertahankan DV baru, sehingga menunjang keberhasilan perawatan.

#### **Daftar Pustaka**

1. Mehta, J.D. dan Joglekar, A.P. Vertical Jaw Relation as a Factor in Partial dentures. *Journal of Prosthetic Dentistry*. 1969;21(6):618-625.
2. Beckett, L.S. Accurate Occlusal Relations in Partial Denture Construction. *Journal of Prosthetic Dentistry*. 1954; 4(4): 487-495.
3. McCord, J.F. dan Grant, A.A. Registration: Stage II-Intermaxillary Relations. *British Dental Journal*. 2000;188(11):601-607.
4. Bloom, D.R. dan Padayachy, J.N. Increasing Occlusal Vertical Dimension- Why, when and how. *British dental Journal*. 2006; 200(4): 199-203.
5. Phoenix, R.D. et al. Stewart's Clinical Removable Partial Prosthodontics. Quintessence, Chicago: 2003: 367-369.
6. Bolender, C.L. The Significance of Vertical Dimension In Prosthetic Dentistry. *Journal of Prosthetic Dentistry*. 1956; 6(2): 177-182.
7. Mohindra, N.K. dan Bulman, J.S. The Effect of Increasing Vertical Dimension of Occlusion on Facial Aesthetics. *British Dental Journal*. 2002;192(3):164-168.
8. Kazis, H. dan Kazis, A.J. Complete Mouth Rehabilitation Through Fixed Partial Denture Prosthodontics. *Journal of Prosthetic Dentistry*. 1960;10(2): 296-303.
9. Mays, K.A. Reestablishing Occlusal Vertical Dimension Using a Diagnostic Treatment Prosthesis in the Edentulous Patient: A Clinical Report. *Journal of Prosthodontics*. 2003;12(1):30-35.
10. Carr, A. B. dan Brown, D.T. McCracken's Removable Partial Prosthodontics. 12<sup>th</sup> ed. Elsevier, St.Louis: 2011: 313
11. Carlsson, G.E et al. Effect of Increasing Vertical Dimension on the Masticatory System in Subjects with Natural Teeth. *Journal of Prosthetic Dentistry*. 1979;41(3):284-289.
12. Silverman, M.M. Vertical Dimension must not be Increased. *Journal of Prosthetic Dentistry*. 1952; 2(2): 188-197.



13. Sato, S. et al. Removable occlusal overlay splint in the management of tooth wear. *Journal of Prosthetic Dentistry*. 2000: 83(4): 392-395.
14. Bhardwaj, P. dan Aras.M. Functional and Esthetic Rehabilitation of Severely worn Dentition with an End-to-end Relationship. *The Journal of Indian Prosthodontic Society*.2008: 8(1): 48-51.
15. Verrett. R.G. Analyzing the Etiology of an Extremely Worn Dentition. *Journal of Prosthodontics*. 2001: 10(4): 224-233.

# Rehabilitasi Peninggian Dimensi Vertikal Oklusi pada Kasus Kehilangan Gigi Sebagian dengan Atrisi

## ORIGINALITY REPORT

13%

SIMILARITY INDEX

13%

INTERNET SOURCES

0%

PUBLICATIONS

1%

STUDENT PAPERS

## PRIMARY SOURCES

1	<a href="https://id.scribd.com">id.scribd.com</a> Internet Source	7%
2	<a href="http://www.jurnal.unsyiah.ac.id">www.jurnal.unsyiah.ac.id</a> Internet Source	4%
3	<a href="http://www.karyailmiah.trisakti.ac.id">www.karyailmiah.trisakti.ac.id</a> Internet Source	1%
4	<a href="http://e-journal.trisakti.ac.id">e-journal.trisakti.ac.id</a> Internet Source	1%

Exclude quotes  On

Exclude matches  < 15 words

Exclude bibliography  On

# Rehabilitasi Peninggian Dimensi Vertikal Oklusi pada Kasus Kehilangan Gigi Sebagian dengan Atrisi

GRADEMARK REPORT

FINAL GRADE

GENERAL COMMENTS

/0

PAGE 1

PAGE 2

PAGE 3

PAGE 4

PAGE 5

PAGE 6

PAGE 7

PAGE 8

PAGE 9

PAGE 10

PAGE 11

PAGE 12

PAGE 13

PAGE 14

PAGE 15

PAGE 16

PAGE 17