

JURNAL KEDOKTERAN GIGI UNIVERSITAS PADJADJARAN

UNIVERSITAS PADJADJARAN

P-ISSN : 08546002 <> E-ISSN : 25496514 Subject Area : Health

0.666667
Impact Factor

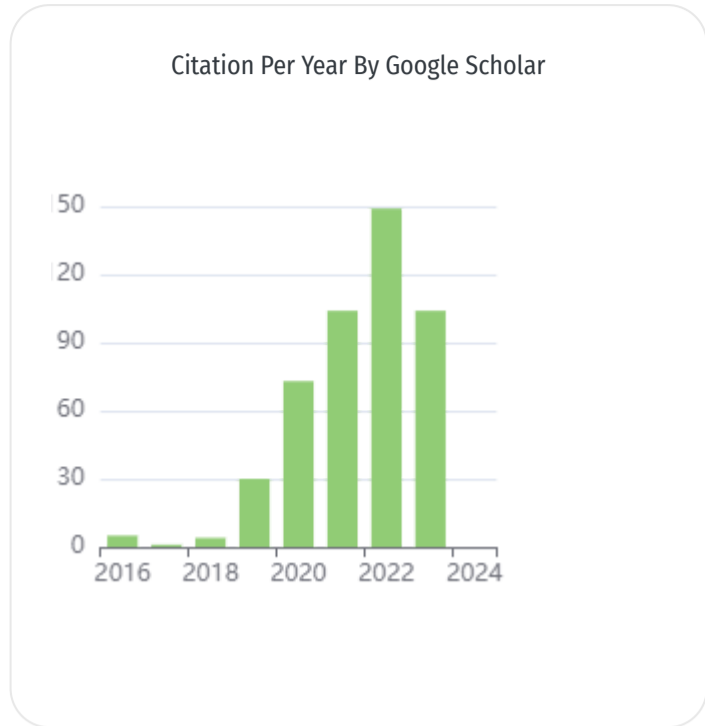
483
Google Citations

Sinta 3
Current Accreditation

[Google Scholar](#) [Garuda](#) [Website](#) [Editor URL](#)

History Accreditation

2017 2018 2019 2020 2021 2022 2023



	All	Since 2019
Citation	483	468
h-index	10	10
i10-index	12	11

[Garuda](#) [Google Scholar](#)

Pengaruh partikel silver ekstrak daun serai dapur (Cymbopogon citratus DC) terhadap galur sel rongga mulut hsc-3

Fakultas Kedokteran Gigi Universitas Padjadjaran [Jurnal Kedokteran Gigi Universitas Padjadjaran](#)
Vol 35, No 1 (2023): April 2023 78-85

2023 DOI: 10.24198/jkg.v35i1.38341 Accred : Sinta 3

Perbedaan panjang palatum lunak, kedalaman nasofaring, dan Needham's ratio pada maloklusi klas I, II, dan III skeletal

Fakultas Kedokteran Gigi Universitas Padjadjaran [Jurnal Kedokteran Gigi Universitas Padjadjaran](#)
Vol 35, No 1 (2023): April 2023 20-26

2023 DOI: 10.24198/jkg.v35i1.38911 Accred : Sinta 3

Pengaruh penyemprotan ekstrak bunga rosella dan larutan sodium hipoklorit terhadap stabilitas dimensi cetakan polivinil siloksan

Fakultas Kedokteran Gigi Universitas Padjadjaran [Jurnal Kedokteran Gigi Universitas Padjadjaran](#)
Vol 35, No 1 (2023): April 2023 41-46

2023 DOI: 10.24198/jkg.v35i1.39861 Accred : Sinta 3

Daya antibakteri ekstrak buah okra hijau (Abelmoschus esculentus) terhadap Streptococcus mitis

Fakultas Kedokteran Gigi Universitas Padjadjaran [Jurnal Kedokteran Gigi Universitas Padjadjaran](#)
Vol 35, No 1 (2023): April 2023 47-52

2023 DOI: 10.24198/jkg.v35i1.40921 Accred : Sinta 3

Effect of acrylic denture immersion in mangosteen rind extract on shear bond strength of artificial teeth with denture base

Fakultas Kedokteran Gigi Universitas Padjadjaran [Jurnal Kedokteran Gigi Universitas Padjadjaran](#)
Vol 35, No 1 (2023): April 2023 1-5

2023 DOI: 10.24198/jkg.v35i1.41111 Accred : Sinta 3

[Pengaruh perendaman gigi artifisial akrilik dalam ekstrak kulit manggis dan klorheksidin terhadap stabilitas warna](#)

Fakultas Kedokteran Gigi Universitas Padjadjaran [Jurnal Kedokteran Gigi Universitas Padjadjaran](#)
Vol 35, No 1 (2023): April 2023 27-32
2023 [DOI: 10.24198/jkg.v35i1.41112](#) [Accred : Sinta 3](#)

[Isolasi dan karakterisasi bakteri kariogenik pada pasien di Rumah Sakit Gigi dan Mulut Universitas Jenderal Soedirman](#)

Fakultas Kedokteran Gigi Universitas Padjadjaran [Jurnal Kedokteran Gigi Universitas Padjadjaran](#)
Vol 35, No 1 (2023): April 2023 60-69
2023 [DOI: 10.24198/jkg.v35i1.41439](#) [Accred : Sinta 3](#)

[Tatalaksana komprehensif pasien severe xerostomia yang dipicu oleh faktor depresi dan kecemasan: laporan kasus](#)

Fakultas Kedokteran Gigi Universitas Padjadjaran [Jurnal Kedokteran Gigi Universitas Padjadjaran](#)
Vol 35, No 1 (2023): April 2023 100-104
2023 [DOI: 10.24198/jkg.v35i1.41528](#) [Accred : Sinta 3](#)

[Hubungan stress dengan kualitas hidup terhadap kejadian stomatitis aftosa rekuren mahasiswa](#)

Fakultas Kedokteran Gigi Universitas Padjadjaran [Jurnal Kedokteran Gigi Universitas Padjadjaran](#)
Vol 35, No 1 (2023): April 2023 14-19
2023 [DOI: 10.24198/jkg.v35i1.41552](#) [Accred : Sinta 3](#)

[Penatalaksanaan ameloblastoma acanthomatous mixed with follicular seukuran bola basket - 15 tahun tanpa perawatan : Laporan kasus](#)

Fakultas Kedokteran Gigi Universitas Padjadjaran [Jurnal Kedokteran Gigi Universitas Padjadjaran](#)
Vol 35, No 1 (2023): April 2023 86-91
2023 [DOI: 10.24198/jkg.v35i1.41675](#) [Accred : Sinta 3](#)

[View more ...](#)

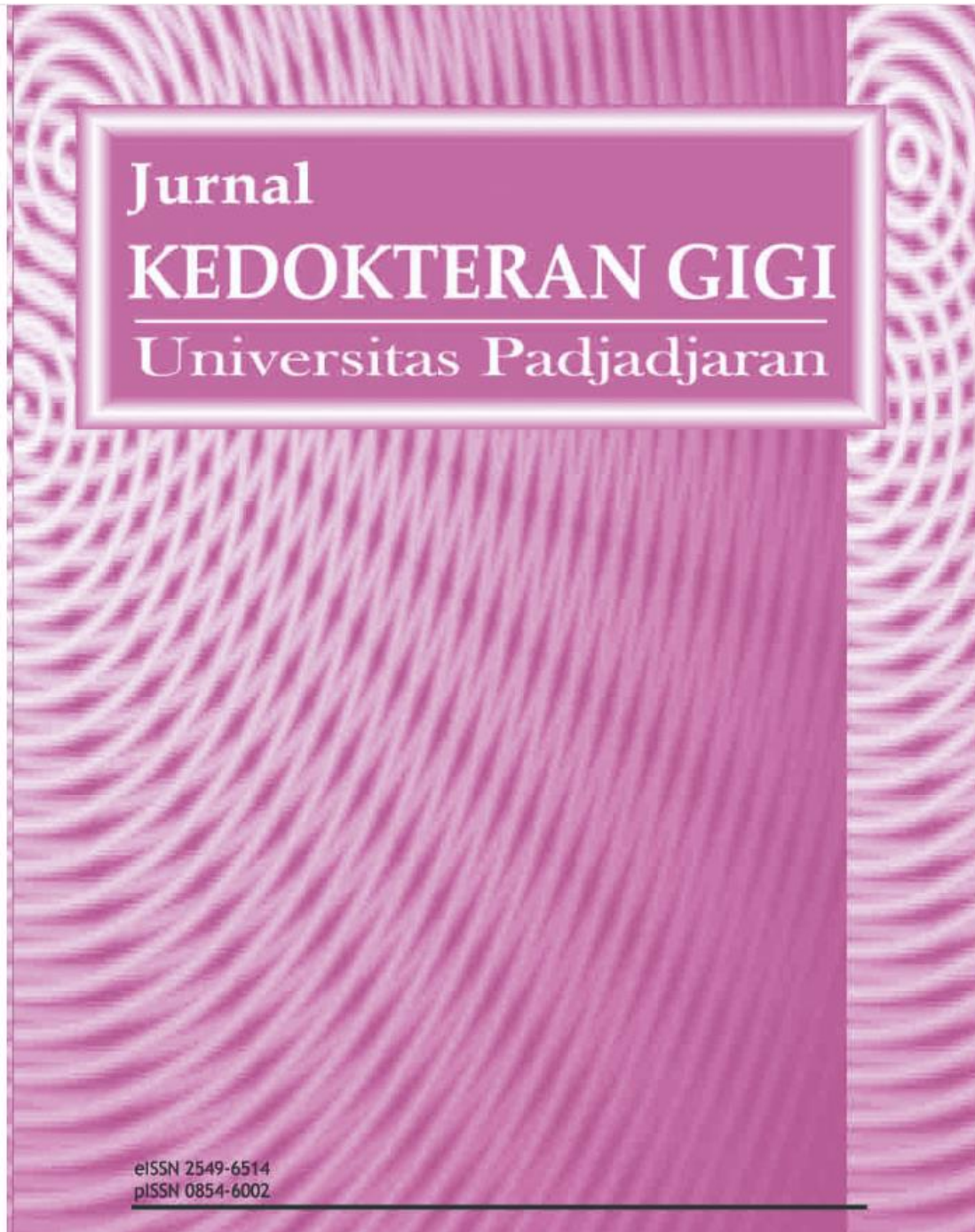Get More with
SINTA Insight

[Go to Insight](#)

Citation Per Year By Google Scholar

Journal By Google Scholar

	All	Since 2019
Citation	483	468
h-index	10	10
i10-index	12	11



Jurnal
KEDOKTERAN GIGI
Universitas Padjadjaran

eISSN 2549-6514
pISSN 0854-6002

<https://jurnal.unpad.ac.id/jkg/index>

Vol : 36 (4) 2024

SERTIFIKAT

Direktorat Jenderal Penguatan Riset dan Pengembangan,
Kementerian Riset, Teknologi, dan Pendidikan Tinggi



Kutipan dari Keputusan Direktur Jenderal Penguatan Riset dan Pengembangan,
Kementerian Riset, Teknologi, dan Pendidikan Tinggi Republik Indonesia
Nomor: 23/E/KPT/2019
Tentang Hasil Akreditasi Jurnal Ilmiah Periode 4 Tahun 2019

Jurnal Kedokteran Gigi Universitas Padjadjaran

E-ISSN: 25496514

Penerbit: Fakultas Kedokteran Gigi Universitas Padjadjaran

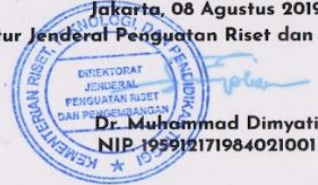Ditetapkan sebagai Jurnal Ilmiah

TERAKREDITASI PERINGKAT 3

Akreditasi berlaku selama 5 (lima) tahun, yaitu
Volume 31 Nomor 1 Tahun 2019 sampai Volume 35 Nomor 1 Tahun 2023

Jakarta, 08 Agustus 2019

Direktorat Jenderal Penguatan Riset dan Pengembangan



Dr. Muhammad Dimiyati
NIP. 195912171984021001



JURNAL KEDOKTERAN GIGI UNIVERSITAS PADJADJARAN

UNIVERSITAS PADJADJARAN

✦ P-ISSN : 08546002 <> E-ISSN : 25496514 📁 Subject Area : Health



0.6666
67
Impact Factor



483
Google
Citations



Sinta 3
Current
Acreditation

Chief Editor

- [Dr Arief Cahyanto, MT., Ph.D](#), Scopus ID= 55532851800; Department of Dentistry Material Science and Technology, Faculty of Dentistry, Padjadjaran University, Indonesia, Indonesia

Handling Editor

- [Prof. Dr. Nina Djustiana, drg, MKes](#), Scopus ID= 57189578833; Department of Dental Materials, Science, and Technology, Faculty of Dentistry Universitas Padjadjaran, Indonesia
- [Dr Anne Agustina Suwargiani, drg, MKM](#), Scopus ID= 57203020093; Department Ilmu Kesehatan Gigi Masyarakat, Fakultas Kedokteran Gigi Universitas Padjadjaran, Indonesia
- [Vita Mulya Passa Novianti, drg., Sp.Pros.](#), Scopus ID= 57217103247; Department of Prosthodontics, Faculty of Dentistry, Padjadjaran University, Indonesia
- [Fidya Meditia Putri, drg., M.Epid.](#), Scopus ID=57221500554; Departemen Ilmu Kesehatan Gigi Masyarakat, Fakultas Kedokteran Gigi, Universitas Padjadjaran, Indonesia
- [Elfira Megasari, drg., Sp.KG\(K\)](#), Scopus ID= 57197704977; Departemen Konservasi Gigi, Fakultas Kedokteran Gigi, Universitas Padjadjaran, Indonesia

Editorial Board

- [Prof. Dr Jennifer Geraldine Doss](#), Scopus ID= 14631803900 Department of Community Oral Health & Clinical Prevention Faculty of Dentistry,Universiti Malaya, Malaysia, Malaysia
- [Profesor Dr Fathilah Abdul Razak](#), Scopus ID = 16642630700 Department of Oral and Craniofacial Sciences Faculty of Dentistry,Universiti Malaya, Malaysia, Malaysia
- [Drg Rizky Indrameikha Sugianto, MPH, PhD](#), Scopus ID= 57201006215,Postdoctoral Researcher, Hannover Medical School., Germany
- [Associate Prof. Dr. Noor Azlin Yahya](#), Scopus ID=3 6611095600 Department of Restorative Dentistry, Faculty of Dentistry, Universiti Malaya, malaysia, Malaysia
- [Prof. Jie Yang](#), Scopus ID= 57051770100; Department of Oral and Maxillofacial Pathology, Medicine, and Surgery, Kornberg School of Dentistry Temple University, United States
- [Dr. Ali Mohammed](#), Scopus ID= 57652411300; Faculty of Medicine, Dentistry and Health Sciences, The University of Melbourne,Australia, Australia
- [DR. Christopher John Nile](#), Scopus ID= 6507923698; Institute of Infection Immunity & Inflammation, School of Medicine, Dentistry and Nursing University of Glasgow, United Kingdom
- [Mohammad Farid Ratman, drg. Sp.BM](#), Scopus ID=57802622000; Kagoshima University Graduate School of Medical and Dental Sciences, Kagoshima, Japan, Japan
- [Dr Meirina Gartika, drg., Sp.KGA, K-PKOA.](#), Scopus ID= 57201559578; Departemen Ilmu Kedokteran Gigi Anak, Fakultas Kedokteran Gigi, Universitas Padjadjaran, Indonesia, Indonesia
- [Zulia Hasratiningsih, drg, MDSc](#), Scopus ID= 37045476800; Departemen Ilmu Teknologi dan Material Kedokteran Gigi, Fakultas Kedokteran Gigi Universitas Padjadjaran, Indonesia, Indonesia
- [Mrs Ratna Indriyanti Soewartojo, drg, drg., Sp.Ped.](#), Sinta ID= 6130991; Departemen Ilmu Kedokteran Gigi Anak, Fakultas Kedokteran Gigi, Universitas Padjadjaran, Indonesia, Indonesia
- [Dr. Rasmi Rikmasari, drg., Sp.Pros., Subsp. OGST \(K\)](#), Scopus ID= 57191990083; Department of Prosthodontics, Faculty of Dentistry, Padjadjaran University, Indonesia, Indonesia

- [Dr. Rasmi Rikmasari, drg., Sp.Pros., Subsp. OGST \(K\)](#), Scopus ID= 57191990083; Department of Prosthodontics, Faculty of Dentistry, Padjadjaran University, Indonesia, Indonesia
- [Tadeus Arufan Jasrin, drg., MM](#), Scopus ID= 57216879565; Departemen Oral Biologi, Fakultas Kedokteran Gigi, Universitas Padjadjaran, Indonesia
- [Abel Tasman Yuza, drg., Sp.BM.](#), Scopus ID= 57838454400; Departemen Bedah Mulut, Fakultas Kedokteran Gigi, Universitas Padjadjaran, Indonesia
- [Dr. Dini Asrianti, drg., Sp. KG, Subsp.KE\(K\)](#), Scopus ID=57195714705; Departemen Konservasi Gigi, Fakultas Kedokteran Gigi, Universitas Indonesia, Indonesia
- [Dr. Indah Suasani Wahyuni, drg., Sp.PM\(K\)](#), Scopus ID= 57218681379; Departemen Ilmu Penyakit Mulut, Fakultas Kedokteran Gigi, Universitas Padjadjaran, Indonesia
- [Siti Wahyuni, drg., MDSc](#), Scopus ID= 57222624621; Departemen Prostodonsia, Fakultas Kedokteran Gigi, Universitas Sumatra Utara, Indonesia
- [drg. Niekla Survia Andiesta, BDS, MDS](#), Scopus ID= 57202599268; Division of Children and Community Oral Health, School of Dentistry, International Medical University, Malaysia
- [Anna Muryani, drg., Sp.KG\(K\).](#), Scopus ID= 57197813097; Departemen Konservasi Gigi, Fakultas Kedokteran Gigi, Universitas Padjadjaran, Indonesia
- [Mrs Atia Nurul Sidiqa, drg., M.Kes](#), Scopus ID=57204915403, Departemen Konservasi Gigi, Fakultas Kedokteran Gigi, Universitas Jenderal Achmad Yani, Indonesia
- [Dyah Nindita Carolina, drg., Sp.Perio., Subsp.RPID\(K\).](#), Scopus ID= 57205060514; Departemen Periodonsia, Fakultas Kedokteran Gigi, Universitas Padjadjaran, Indonesia, Indonesia
- [Farina Pramanik, drg., Sp.RKG. Subsp. Rad.P\(K\).](#), MM., Scopus ID=57194109295; Departemen Radiologi Kedokteran Gigi, Fakultas Kedokteran Gigi, Universitas Padjadjaran, Indonesia
- [Anggun Rafisa, drg., M.KM.](#), Scopus ID=57211914201; Departemen Oral Biologi, Fakultas Kedokteran Gigi, Universitas Padjadjaran, Indonesia, Indonesia
- [Elfira Megasari, drg., Sp.KG\(K\)](#), Scopus ID= 57197704977; Departemen Konservasi Gigi, Fakultas Kedokteran Gigi, Universitas Padjadjaran, Indonesia
- [Ardiansyah S. Pawinru, drg, Sp.Ort](#), Scopus ID = 57218828828 Departmen Ortodinti, Fakultas Kedokteran Gigi Universitas Hassanudin, Indonesia, Indonesia

Managing Editor, Layout, and Language

- [Siti Mariam](#), Orcid ID: 0000-0003-0304-6875, Administrasi Jurnal Kedokteran Gigi Universitas Padjadjaran, Unit Publikasi Ilmiah Fakultas Kedokteran Gigi Universitas Padjadjaran, Indonesia
- [Hari Muhdori](#), Orcid ID: 0000-0001-8263-4637; Administrasi Jurnal Padjadjaran Journal of Dentla Researchers and Students, Unit Publikasi Ilmiah, Fakultas Kedokteran Gigi Universitas Padjadjaran, Indonesia
- [Robby Wahyu Akbar](#), Orcid ID: 0009-0008-1554-6221; Administrasi Jurnal Padjadjaran Journal of Dentistry, Fakultas Kedokteran Gigi Universitas Padjadjaran, Indonesia

Table of Contents

Article International Collaboration

Successful regenerative approach with direct pulp capping using mineral trioxide aggregate after pulpal injury 2 years follow-up: Case report	PDF 105-110
 10.24198/jkg.v36i4.49194 <i>Poppy Andriani, Ade Prijanti Dwisaptarini, Eko Fibryanto, Nur Zety Mohd Noh</i>	
Bioceramic cement as a reparative material in apexification of immature permanent tooth: a case report	PDF 111-117
 10.24198/jkg.v36i4.49880 <i>Natasya Hillary, Citra Kusumasari, Ahmed Abdou</i>	
Root canal treatment of a blunderbuss canal in the maxillary lateral incisor with dens invaginatus with apical plug application: a case report	PDF 118-124
 10.24198/jkg.v36i4.49878 <i>Nurhayaty Natsir, Febrianty Alexes Siampa, Juni Jekti Nugroh, Aries Chandra Trilaksana, Wahyuni Suci Dwiandhany, Noor Hikmah, Christine Anastasia Rovani</i>	

Laporan Kasus

Penatalaksanaan diskolorasi gigi insisivus sentral rahang atas kiri dengan obliterasi saluran pulpa: laporan kasus	PDF 125-130
 10.24198/jkg.v36i4.46848 <i>Juni Jekti Nugroho, Lestari Hardianti Sugiaman, Wahyuni Suci Dwiandhany, Nurhayaty Natsir, Noor Hikmah, Aries Chandra Trilaksana</i>	
Perawatan endodontik non-bedah pada cyst-like periapical lesion pasca trauma pada gigi insisivus rahang atas: laporan kasus	PDF 131-138
 10.24198/jkg.v36i4.49341 <i>Faustine Katrini, Wienna Widyastuti, Aryadi Aryadi</i>	
Penutupan apikal dengan mineral trioksida agregat dan pemutihan intrakoronal pada trauma gigi: laporan kasus	PDF 139-145
 10.24198/jkg.v36i4.49869 <i>Miranti Putri Darmawanti, Ade Prijanti Dwisaptarini, Dina Ratnasari</i>	
Metode kompaksi vertikal panas (warm vertical compaction) sebelum aplikasi pasak fiber: laporan kasus	PDF 146-153
 10.24198/jkg.v36i4.49877 <i>Grace Riska, Aditya Wisnu Putranto</i>	
Tindakan endodontik sustainable dengan perawatan saluran akar satu kali kunjungan pada gigi molar kedua kanan bawah: Laporan kasus	PDF 154-161
 10.24198/jkg.v36i4.49842 <i>Alex Kesuma, Diani Prisinda</i>	

<p>Perawatan non bedah pada perforasi koronal iatrogenik gigi insisivus sentral kanan atas menggunakan mineral trioksida agregat: Laporan kasus</p> <p> 10.24198/jkg.v36i4.49911</p> <p><i>Joceline Setiawan, Meiny Faudah Amin, Taufiq Ariwibowo</i></p>	<p>PDF 162-168</p>
<p>Perawatan endodontik sekali kunjungan molar pertama kiri mandibula dengan nekrosis pulpa disertai periodontitis apikalis asimptomatik: laporan kasus</p> <p> 10.24198/jkg.v36i4.50162</p> <p><i>I Gede Marantika Yogananda Sutela, Yovita Yonas, Rania Rizka Ramadani, Venny Lusanda Ambarwati, Vita Lestari, Iga Arziela Mulad, Cathelea Raihan Avicenna, Nurshiffa Hanifatul Amrina Jaelani, Widya Saraswati</i></p>	<p>PDF 169-175</p>
<p>Manajemen perawatan endodontik pada molar pertama maksila dengan empat saluran akar : laporan kasus</p> <p> 10.24198/jkg.v36i4.49939</p> <p><i>Novalia Tanuri, Selviana Wulansari, Meiny Faudah Amin</i></p>	<p>PDF 176-182</p>
<p>Perawatan ulang saluran akar gigi molar dua kiri rahang bawah akibat adanya missed canal: laporan kasus</p> <p> 10.24198/jkg.v36i4.46893</p> <p><i>Noor Hikmah, Imara Binti Qaf, Nurhayaty Natsir, Juni Jekti Nugroho, Wahyuni Suci Dwiandhany, Aries Chandra Trilaksana</i></p>	<p>PDF 183-187</p>
<p>Manifestasi dan tatalaksana lesi oral pada pasien penderita systemic lupus erythematosus (SLE): laporan kasus</p> <p> 10.24198/jkg.v36i4.49461</p> <p><i>Iin Heldayani, Riani Setiadhi</i></p>	<p>PDF 188-195</p>
<p>Perawatan endodontik sekali kunjungan molar pertama kiri mandibula dengan nekrosis pulpa disertai periodontitis apikalis asimptomatik: laporan kasus</p> <p> 10.24198/jkg.v36i4.49884</p> <p><i>Godelatia Jesslyn, Bernard Ongki Iskandar, Tien Suwartini</i></p>	<p>PDF 196-201</p>
<p>Tatalaksana kasus endodontik curved canal dengan pulp stone pada gigi premolar mandibula: laporan kasus</p> <p> 10.24198/jkg.v36i4.49881</p> <p><i>Ibramanto Warganegara, Dini Asrianti</i></p>	<p>PDF 202-208</p>



Pendekatan endodontik non-bedah pada *cyst-like periapical lesion* pasca trauma gigi insisivus maksila: laporan kasus

Faustine Katrina¹
Wicna Widyastuti^{1*}
Aryadi Aryadi²

¹Dental Conservation Specialist
Program, Faculty of Dentistry
Universitas Triaski, Indonesia
²Departemen Konservasi Gigi,
Fakultas Kedokteran Gigi,
Universitas Triaski, Indonesia

*Korespondensi

Email | wicna@triaski.ac.id

Submission | 15 August 2023
Revised | 21 Oktober 2023
Accepted | 30 Januari 2024
Published | 31 Januari 2024
DOI: [10.24127/jg.v35n1.83261](https://doi.org/10.24127/jg.v35n1.83261)

p-ISSN [10.24127/jg.v35n1.83261](https://doi.org/10.24127/jg.v35n1.83261)
e-ISSN [10.24127/jg.v35n1.83261](https://doi.org/10.24127/jg.v35n1.83261)

Situs | Katrina F, Widyastuti W, Aryadi A. Pendekatan endodontik non-bedah pada *cyst-like periapical lesion* pasca trauma gigi insisivus maksila: laporan kasus. *J Med G Univ Padj*. 2024; 36(suppl 4): 131-138. DOI: [10.24127/jg.v35n1.83261](https://doi.org/10.24127/jg.v35n1.83261)



Copyright: © 2023 oleh penulis. Diterbitkan
di Jurnal Kedokteran Gigi Universitas
Padjadjaran untuk open access publikasi di-
bawah lisensi dan ketentuan dari Creative
Commons Attribution (CC BY) license (<https://creativecommons.org/licenses/by/4.0/>).

ABSTRAK

Pendahuluan: Lesi periapikal yang besar, terlepas dari apakah itu granuloma, abses atau kista, utamanya disebabkan oleh infeksi saluran akar, dan oleh karena itu protokol perawatannya adalah eliminasi faktor etiologi dalam sistem saluran akar. Tujuan laporan kasus ini merivakan manajemen non-bedah dari lesi periapikal seperti kista yang besar pada posisi dengan riwayat trauma pada regio anterior rahang atas. **Laporan kasus:** Pasien laki-laki berusia 39 tahun datang dengan keluhan utama diskolorasi gigi 11 dan nyeri perkusasi pada gigi 12, 11, 21, dan 22. Pemeriksaan radiografis menunjukkan lesi periapikal mirip kista yang besar pada regio anterior maksila. Perawatan endodontik dilakukan dalam empat kali kunjungan dengan menggunakan kalsium hidroksida sebagai medikamen intrakanal antar kunjungan. Pemasangan saluran akar menggunakan filler berbasis resin dan kemudian dilakukan restorasi sementara resin komposit. Penyembuhan lesi diamati pada follow-up 9 bulan dengan pemeriksaan radiograf. *Cyst-like periapical lesion* yang besar telah berhasil mengedil setelah terapi endodontik non-bedah, namun pilihan perawatan ini memerlukan beberapa kali kunjungan untuk aplikasi medikamen dalam saluran akar sebelum pengisian saluran akar. Kalsium hidroksida memiliki peran penting karena memiliki sifat anti-bakteri yang sangat efektif dan kemampuan khusus memperbaiki jaringan dengan pembentukan jaringan keras. **Simpulan:** Perawatan endodontik non-bedah menggunakan medikamen kalsium hidroksida dalam laporan kasus ini terbukti berhasil dalam penyembuhan *cyst-like periapical lesion* yang besar.

Kata kunci

kista periapikal, *cyst-like periapical lesion*, endodontik, perawatan saluran akar, kalsium hidroksida

Non-surgical endodontic approach for periapical cyst-like lesion post-trauma in maxillary incisors: a case report

ABSTRACT

Introduction: Large periapical lesions, whether they are granulomas, abscesses, or cysts, are primarily caused by root canal infections, and thus, the treatment protocol should focus on removing etiological factors from the root canal system. This case report describes the non-surgical management of a large periapical *cyst-like lesion* in a patient with a history of a traumatic accident in the maxillary anterior area. **Case report:** A 39-year-old male patient presented with the chief complaint of a discolored tooth (#11) and pain on percussion in teeth 12, 11, 21, and 22. Radiographic examinations revealed a large periapical *cyst-like* in the maxillary anterior region. Endodontic treatment was performed in four visits using interappointment calcium hydroxide intracanal medicament. The canal was obturated using resin-based sealer and a definitive restoration was then placed. Radiographic evidence of lesion healing was observed at the 9-month follow-up. The large *cyst-like apical periodontitis lesions* have been demonstrated to regress to smaller sizes after non-surgical endodontic therapy. Nevertheless, the treatment option requires multiple visits for intracanal medicament applications before permanent root canal filling. Calcium hydroxide is crucial in such procedures because it has highly effective anti-bacterial properties as well as the unique ability of tissue repair by hard tissue formation. **Conclusion:** In this case report, non-surgical root canal treatment along with calcium hydroxide intracanal medicament proved successful in promoting the healing of a large periapical *cyst-like lesion*.

Keywords

periapical cyst, *cyst-like periapical lesion*, endodontic, root canal therapy, calcium hydroxide

PENDAHULUAN

Lesi periapikal merupakan sekuel infeksi endodontik yang disebabkan oleh karies gigi atau trauma dan bermanifestasi sebagai respon pertahanan host terhadap mikroba yang berasal dari sistem saluran akar. Pada pulpa radikular dan ligamen periodontal yang terinfeksi, terjadi reaksi antara faktor mikroba dan pertahanan host yang mengakibatkan peradangan lokal, resorpsi jaringan keras, dan kerusakan jaringan periapikal.¹ Lesi periapikal besar seringkali terdapat pada gigi anterior maksila, yang diduga disebabkan oleh trauma. Lesi ini dapat diklasifikasikan sebagai granuloma, *pocket cysts*, dan *true cysts*. Granuloma biasanya terdiri dari jaringan lunak yang padat, sedangkan kista memiliki area tengah semi padat atau cair yang biasanya dikelilingi oleh epitel. *Pocket cysts* memiliki lapisan epitel yang terhubung dengan saluran akar dan *true cysts* benar-benar dilapisi oleh epitel dan tidak terhubung dengan saluran akar.²

Insidensi kista yang dilaporkan di antara lesi periodontitis apikal bervariasi dari 6% hingga 55%.³ Kista odontogenik termasuk kista yang unik karena hanya mempengaruhi daerah mulut dan maksilofasial.⁴ Kista ini terjadi pada dekade ketiga kehidupan dan lebih sering terjadi pada pria. Kista periapikal atau radikular adalah jenis kista odontogenik inflamasi yang paling umum dan paling sering terlihat meluas di daerah anterior rahang atas.^{5,6} Pembentukan kista periapikal kemungkinan disebabkan oleh proliferasi dan/atau degenerasi sisa sel-sel epitel *Malassez*, yang dirangsang oleh proses inflamasi yang berasal dari nekrosis pulpa gigi.⁷ Progres radiologis yang mungkin terjadi dari kista periapikal dimulai sebagai lesi radiolusen kecil pada akar gigi non-vital atau pada apeks akar gigi yang tersisa, serupa dengan granuloma periapikal.⁸ Kista periapikal lebih sering terjadi pada maksila dibandingkan mandibula. Regio anterior maksila tampak lebih rentan terhadap kista, sedangkan pada mandibula, lebih sering terjadi pada regio premolar.³

Kista periapikal sebagian besar tidak menimbulkan gejala dan ditemukan saat dilakukan radiografi periapikal. Kista periapikal dan granuloma tidak dapat dibedakan secara radiografis karena penampilannya tampak seperti radiolusen yang terkait dengan akar dan berbatas tegas, serta biasanya dengan tulang sklerotik di perifer namun secara radiografis kista periapikal tampak sebagai gambaran radiolusensi unilokular oval atau berbentuk buah pir di daerah periapikal. Diagnosis yang lebih tepat dapat dicapai dengan pemeriksaan histopatologi, dengan konfirmasi lesi sebagai granuloma atau kista. Meskipun metode radiografi konvensional tidak dapat digunakan untuk diagnosis kista periapikal secara pasti, dapat dipertimbangkan bahwa gambaran radiolusen bulat atau oval berbatas tegas dengan ukuran lebih besar di sekitar apeks gigi adalah lesi kistik.⁹

Ukuran radiografi lesi yang dianggap sebagai kista bagi beberapa penulis bervariasi, yaitu diameter lebih besar dari 5 mm, 10 mm, bahkan 20 mm.¹⁰ Natkin dkk., 2015 menyatakan bahwa dengan ukuran lesi radiografi 200 mm² atau lebih besar, insidensi kista hampir mencapai 100%. Lesi yang terpisah dari apeks serta lapisan epitel yang utuh (*true apical cysts*) mungkin telah berkembang menjadi entitas yang dapat bertahan sendiri yang mungkin tidak sembuh jika ditangani secara non-bedah. Lesi periradikular besar yang mungkin memiliki komunikasi langsung dengan sistem saluran akar (*pocket apical cysts*) akan merespon baik terhadap perawatan non-bedah.²

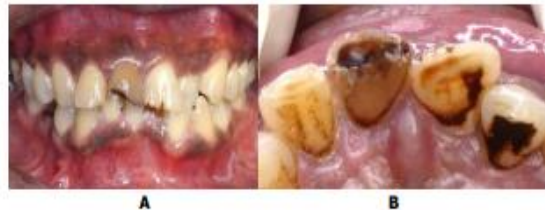Studi klinis telah memastikan bahwa perawatan non-bedah sederhana dengan kontrol infeksi yang tepat dapat mempercepat penyembuhan lesi besar, namun ketika pengobatan ini tidak berhasil, pilihan pengobatan tambahan harus dipertimbangkan, seperti marsupialisasi atau dekompresi. Perawatan endodontik menciptakan kondisi yang diperlukan untuk penyembuhan periapikal, dan menurut penelitian dapat dicapai dengan preparasi biomekanis saluran akar disertai dengan penggunaan medikamen dalam saluran akar.^{11,12} Kalsium hidroksida (Ca(OH)₂) telah banyak digunakan dalam perawatan endodontik sebagai medikamen dalam saluran akar untuk menghilangkan mikroorganisme yang tersisa setelah preparasi kemomekanis. Kalsium hidroksida merupakan medikamen dalam saluran akar yang sering digunakan di antara medikamen lainnya karena sifat antimikrobanya dan sifat menginduksi deposisi jaringan keras, yang dapat menciptakan kondisi anti-sepsis pada lumen saluran akar dan pembentukan jaringan termineralisasi di daerah apikal.¹³

Studi-studi lainnya yang berbeda menggunakan kalsium hidroksida sebagai medikamen dalam saluran akar selama perawatan endodontik pada saluran akar yang terinfeksi, dan didapatkan hasil signifikan eliminasi mikroba dari saluran akar dengan lesi periapikal setelah kontrol 1 bulan. Tingkat keberhasilan dari perawatan endodontik setelah medikamen dalam saluran akar kalsium hidroksida adalah 73,8% hingga 80,8%. Karakteristik kalsium hidroksida seperti efek bakterisidalnya, perbaikan jaringan periapikal, stimulasi pembentukan jaringan keras, dan stimulasi *blast cells*, membantu dalam pembentukan akar dan netralisasi *endotoxin* yang diproduksi oleh bakteri anaerobik, yang pada pH tinggi akan membantu menyembuhkan lesi periapikal.¹⁴ Tujuan laporan kasus ini adalah untuk melaporkan manajemen non-bedah dari lesi periapikal seperti kista yang besar pada pasien dengan riwayat trauma pada regio anterior rahang atas.

LAPORAN KASUS

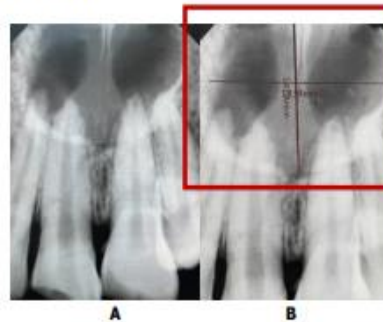Pasien pria berusia 39 tahun datang ke RSGM-P FKG Universitas Trisakti dengan keluhan gigi insisivus sentral kanan rahang atas yang patah dan tampak kehitaman dibandingkan dengan gigi sebelahnya. Gigi tersebut patah karena kecelakaan truk 10 tahun yang lalu, setelah itu sempat sakit selama beberapa hari, namun dibiarkan oleh pasien dan tidak dilakukan perawatan. Akhir-akhir ini, saat makan pasien merasa tidak nyaman di regio tersebut. Keadaan umum pasien baik dan tidak ada riwayat penyakit sistemik.

Pasien menandatangani persetujuan perawatan dan publikasi kasus pada *informed consent*. Pemeriksaan klinis, gigi 11 menunjukkan fraktur mencapai 2/3 mahkota pada bagian insisal (fraktur *Ellis* kelas IV) serta karies mencapai pulpa dan diskolorasi. Gigi 12 dan 21 menunjukkan fraktur mahkota pada bagian insisal (fraktur *Ellis* kelas IV) tanpa terlihat adanya karies dan gigi 22 juga tidak terlihat adanya karies (Gambar 1A dan B). Pemeriksaan obyektif keempat gigi dilakukan dan tidak ada respon saat dilakukan tes vitalitas dengan tes termal dingin. Pemeriksaan jaringan periodontal menunjukkan tidak ada kegoyahan, namun pemeriksaan dengan perkusi memberikan respon sakit/ngilu pada gigi 12, 11, 21, dan 22.



Gambar 1. A. Gambaran klinis gigi tampak labial; B. Gambaran klinis gigi 12, 11, 21, dan 22 tampak palatal

Pemeriksaan radiografis dilakukan dan tampak adanya pelebaran ligamen periodontal di 1/3 apikal dan gambaran radiolusen berukuran besar di daerah periapikal gigi 12, 11, 21, dan 22 yang berbatas jelas dan membulat, diduga kista periapikal (Gambar 2A dan B). Diagnosis gigi 12, 11, 21, dan 22 adalah nekrosis pulpa disertai periodontitis apikalis simtomatis. Rencana perawatan yang akan dilakukan adalah perawatan endodontik beberapa kunjungan dengan restorasi sementara resin komposit. Perawatan lanjutan pada pasien ini adalah *bleaching* intrakoronar gigi 11 dengan tujuan untuk memperbaiki perubahan warna yang terjadi. Prognosis pada kasus ini adalah *questionable* (*American Association of Endodontists*). Observasi dapat dilakukan pada keempat gigi tersebut; apabila tidak terjadi penyembuhan jaringan yang diharapkan dalam 2 tahun maka bedah endodontik dapat dilakukan di kemudian hari.

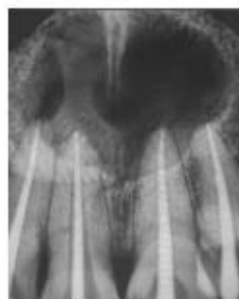


Gambar 2. A. Gambaran radiograf gigi 12, 11, 21, dan 22 tampak gambaran lesi periapikal berukuran besar yang berbatas jelas dan membulat diduga kista periapikal; B. Lesi periapikal gambar 2A diperbesar pada gambar 2B, dan didapatkan ukuran lesi kira-kira 18,94 mm x 14,04 mm

Pasien dijelaskan mengenai kondisi giginya dan persetujuan pasien didapatkan dengan menandatangani *informed consent*. Isolasi area kerja menggunakan *rubber dam* (*Nic Tone, MDC Dental, North America*) dan dilakukan pembukaan akses kavitas pada gigi 12, 11, 21, dan 22 menggunakan bur (*Endo Access bur, Dentsply Maillefer, Switzerland*) serta irigasi larutan Sodium Hipoklorit (NaOCl) 5% (*Onemed, Indonesia*). Eksplorasi dilakukan dengan menggunakan *Stainless Steel K file #10 (Dentsply, Switzerland)* dan pengukuran panjang kerja menggunakan *Electronic Apex Locator (Tri Auto ZX2, Morita, Japan)*. Preparasi biomekanis dilakukan menggunakan file rotari (*ProTaper Next, Dentsply, Switzerland*) file X1 (17/.04), X2 (25/.06), X3 (30/.07), X4 (40/.06) hingga mencapai panjang kerja gigi 12, 21 dan 22, dan dilanjutkan sampai X5 (50/.06) hingga mencapai panjang kerja gigi 11. Setiap pergantian file, irigasi larutan NaOCl 5% sebanyak 5 ml dengan *single side closed-ended tip 30G (C-K Endo, CK Dental, Bucheon, Korea)* dan diaktivasi menggunakan *activator endoactivator (Endoactivator, Dentsply Maillefer, Switzerland)*. *Apical patency* dilakukan setiap pergantian instrumen dengan *K file #10*. Saluran akar dikeringkan dengan *paper point (Dentsply Maillefer, Switzerland)*, diberi medikamen kalsium hidroksida (Ca(OH)_2) (*UltraCal, Ultradent, USA*) dan tumpatan sementara (*Cavit, 3M, USA*).

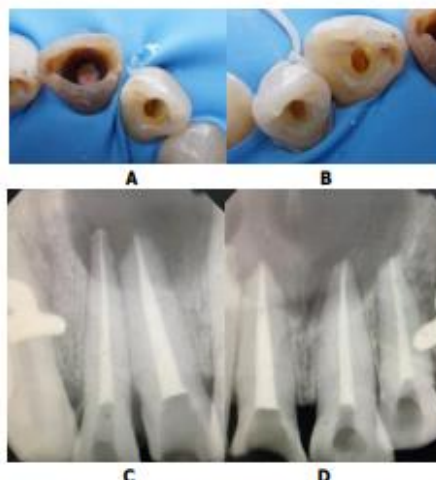
Kunjungan kedua yaitu dua minggu setelah kunjungan pertama, tidak ada keluhan yang dialami pasien setelah perawatan sebelumnya, namun tes jaringan periodontal untuk keempat gigi memberikan respon sakit/ngilu. Perawatan dilanjutkan dengan isolasi *rubber dam* dan pembersihan tumpatan sementara. Saluran akar di irigasi dengan NaOCl 5%, *Ethylenediaminetetraacetic acid (EDTA) 17% (Prevest, USA)*, dan *Chlorhexidine*

(CHX) 2% (*OneMed, Indonesia*) dan diaktivasi dengan menggunakan *endoactivator*. Saluran akar dikeringkan menggunakan *paper point*, diberi medikamen Ca(OH)₂ kembali dan dilakukan tumpatan sementara. Pemberian medikamen dalam saluran akar kembali dilakukan pada pertemuan ketiga, yaitu 2 minggu setelah kunjungan kedua. Kunjungan berikutnya, yaitu kunjungan keempat, 2 minggu setelah kunjungan ketiga, tidak ada keluhan pada pemeriksaan subjektif dan objektif. Gigi 12, 11, 21, dan 22 diisolasi dengan menggunakan *rubber dam* dan dilakukan pembersihan tumpatan sementara. Pencobaan *gutta percha master cone* dilakukan sesuai panjang kerja dan dikonfirmasi dengan radiografi periapikal (Gambar 3). Saluran akar diirigasi dengan larutan NaOCl 5%, EDTA 17%, dan CHX 2%, diaktivasi menggunakan *endoactivator*. Setiap pergantian cairan irigasi, saluran akar dibilas terlebih dahulu dengan akuades.



Gambar 3. Pencobaan *gutta percha master cone* pada gigi 12, 11, 21, dan 22.

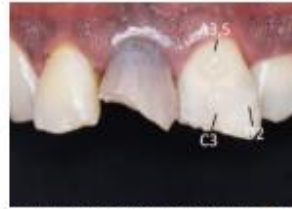Teknik pengisian saluran akar dilakukan dengan teknik *warm vertical compaction* menggunakan siler berbahan dasar resin (*AH26, Dentsply, Switzerland*). *Gutta percha master cone* (*Dentsply, Switzerland*) dimasukkan ke dalam saluran akar sesuai panjang kerja dan dipotong pada 1/3 apikal menggunakan *heat carrier system* (*Meta Biomed, Cheongju, Korea*) kemudian kompaksi menggunakan *hand plugger* (*Kerr, California, USA*). Pengisian 2/3 saluran akar dilakukan dengan *gutta percha cair* menggunakan teknik *backfill* hingga 1 mm dibawah orifis lalu di kompaksi menggunakan *hand plugger* (Gambar 4A-D). Aplikasi etsa 35% asam fosfat (*Ultra-Etch TM, Ultradent, USA*) pada kavitas selama 15 detik, bilas dan keringkan. Bahan bonding (*Tetric N-Bond, Ivoclar vivadent, Germany*) diaplikasikan pada area yang telah di etsa dan dipolimerisasi dengan *light cure* (*Bluephase 1200 mW/cm², Ivoclar Vivadent, Schaan, Germany*) selama 20 detik. Aplikasi bahan resin (*SDR flow+, Dentsply Sirona, Switzerland*) sebagai lapisan *barrier* dan dipolimerisasi selama 20 detik.



Gambar 4. A. Gambaran klinis orifis gigi 11 dan 12 pasca pengisian saluran akar; B. Gambaran klinis orifis gigi 22 dan 21 pasca pengisian saluran akar; C. Radiograf pengisian saluran akar gigi 12 dan 11; D. Radiograf pengisian saluran akar gigi 21 dan 22.

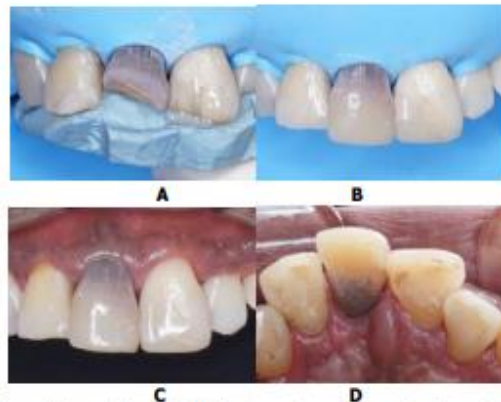Pasien tidak ada keluhan subjektif, palpasi dan perkusi tidak peka pada kunjungan kelima, 1 minggu setelah kunjungan keempat, oleh karena itu dilanjutkan dengan restorasi resin komposit sementara. Pembuatan *mock up* dilakukan, setelah itu dilakukan pembentukan *silicone index* dengan bahan *polyvinyl siloxane impression* (*I-Sil, Spident, Korea*) tipe *putty* sebagai panduan bagian palatal dan insisal saat restorasi gigi 11 dan 21. Penentuan

warna gigi didapatkan dengan menggunakan *button technique*, dan didapatkan warna gigi yaitu A3,5 (*shade guide Vita Classical*) (Gambar 5).

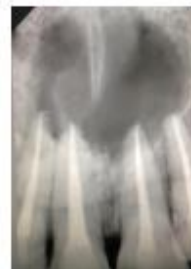

Gambar 5. Penentuan warna gigi dengan *button technique*, didapatkan warna gigi A3,5.

Restorasi gigi 12, 11, dan 21 menggunakan bahan resin komposit (*Palique LXS, Tokuyama Dental, Japan*) warna A3,5 dengan warna enamel di atas *silicone index* dengan ketebalan resin 1 mm lalu dipolimerisasikan dengan *light cure* selama 20 detik, setelah mendapatkan panduan dinding palatal dan insisal, *silicon index* dilepaskan. Sisi proksimal dibentuk dengan bantuan *sectional matrix* dengan resin komposit warna A3,5. Dilanjutkan dengan restorasi resin komposit warna UD5 sebagai warna dentin dan resin komposit A3,5 secara *incremental layering*. Setiap lapisan diaktivasi dengan *light cure* selama 20 detik (Gambar 6A&B). Isolasi dilepas, dilakukan *finishing* dengan menggunakan *super fine tapered fissure diamond bur* (*Mani, Tochigi, Japan*) dan *polishing* dengan menggunakan *polishing discs* (*Sof-Lex, 3M, USA* dan *Eve Diacom Twist, Keltern, Germany*). (Gambar 6C&D). Konfirmasi hasil restorasi dengan radiograf (Gambar 7).

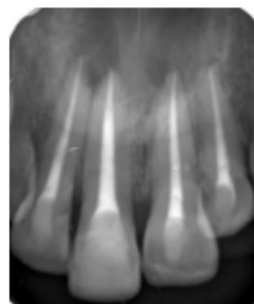


Gambar 6. A. Pencocokan *silicone index*; B-D. Hasil restorasi sementara resin komposit gigi 12, 11, dan 21.



Gambar 7. Gambaran radiograf gigi 12, 11, 21, dan 22 pasca restorasi sementara resin komposit.

Pasien datang kembali untuk kontrol 9 bulan pasca perawatan, hasil pemeriksaan subjektif dan objektif tidak ada keluhan pada keempat gigi tersebut. Hasil radiograf menunjukkan gambaran lesi periapikal yang mengecil dari ukuran sebelumnya (Gambar 8).



Gambar 8. Foto kontrol radiografi 9 bulan pasca perawatan.

PEMBAHASAN

Kista periapikal juga dikenal sebagai kista radikular, kista periodontal apikal, kista ujung akar atau kista gigi. Kista periapikal umumnya terjadi di regio anterior maksila, lebih sering pada usia 30 hingga 50, dan dalam kasus ini, kista periapikal terjadi pada pasien pria berusia 39 tahun.¹⁵

Patogenesis kista periapikal umumnya dianggap terjadi dalam tiga fase: inisiasi, pembentukan kista, dan pembesaran kista. Kista periapikal adalah kista yang timbul dari residu epitel pada ligamen periodontal sebagai akibat dari inflamasi. Nekrosis pulpa yang menyebabkan inflamasi muncul sebagai etiologi kista periapikal yang paling sering. Salah satu penyebab nekrosis pulpa yang kurang diketahui tetapi mungkin terjadi adalah cedera traumatis pada gigi.¹⁶ Pulpa memiliki suplai neurovaskular utama melalui foramen apikal. Trauma dapat menyebabkan terputusnya aliran darah apikal secara tiba-tiba, menyebabkan infarksi dan nekrosis koagulasi pulpa. Trauma juga dapat mengakibatkan terpaparnya pulpa terhadap bakteri. Invasi bakteri adalah penyebab dominan nekrosis pulpa melalui tubulus dentin yang terpapar atau oleh kontaminasi plak dan debris yang terakumulasi pada area paparan. Saat jumlah bakteri meningkat, peradangan akan menyebar secara sirkumferensial hingga seluruh pulpa menjadi nekrotik.¹⁷ Dalam kasus ini, terdapat karies pada gigi 11 yang ditemukan telah non-vital. Tiga gigi lainnya, yaitu gigi 12, 21, dan 22 ditemukan non-vital tetapi non-karies. Pasien melaporkan adanya trauma pada rahang atas sekitar sepuluh tahun yang lalu dan tidak ada perawatan yang dilakukan pada saat itu. Trauma yang signifikan sepuluh tahun yang lalu tampaknya telah menyebabkan proses patologi kista periapikal.

Perawatan non-bedah untuk kista periapikal terdapat berbagai macam pilihan, yaitu perawatan endodontik konservatif dengan kalsium hidroksida sebagai medikamen dalam saluran akar, teknik dekomresi non-bedah aktif, teknik aspirasi dan irigasi, dan prosedur apeksom. Perawatan non-bedah mungkin tidak efektif atau sulit dilakukan dalam beberapa kasus, dan kasus tersebut dapat dirawat dengan pembedahan.¹⁸ Kehadiran radiolusensi periapikal bukanlah indikator mutlak dari prognosis jangka panjang yang buruk. Mayoritas gigi dengan periodontitis apikal dapat diharapkan untuk sembuh setelah perawatan endodontik non-bedah dan bedah. Prognosis pada kasus ini adalah *questionable* (AAE) karena gigi nekrosis pulpa dan terdapat lesi periapikal dengan kemungkinan tidak merespon terhadap perawatan saluran akar non-bedah namun tetap dapat diatasi dengan pembedahan.¹⁸

Perawatan lesi periapikal yang berasal dari kista periapikal membutuhkan pendekatan invasif minimal, sebagaimana diterima secara luas di kalangan praktisi gigi bahwa prosedur non-bedah lebih disukai daripada prosedur bedah.¹⁹ Sifat invasif minimal dari prosedur non-bedah, seperti perawatan endodontik, mengurangi potensi trauma bedah dan ketidaknyamanan pasien sekaligus mempercepat pemulihan pasca operasi. Kista periapikal sering disebabkan oleh jaringan pulpa yang terinfeksi atau nekrotik, dan pengangkatan jaringan ini melalui perawatan endodontik akan menghilangkan sumber infeksi, sehingga mengurangi potensi perkembangan lesi periapikal.²⁰

Tujuan utama perawatan endodontik adalah menghilangkan flora mikroba secara menyeluruh dari sistem saluran akar dan mendorong penyembuhan periapikal. Jaringan periapikal kaya akan suplai darah, drainase limfatik dan sejumlah sel mesenkim yang tidak berdiferensiasi yang dapat meningkatkan potensi penyembuhan jaringan periapikal. Flora mikroba memainkan peran yang sangat penting dalam perkembangan periodontitis apikal. Pulpa nekrotik menyediakan lingkungan nutrisi yang mendukung perkembangan bakteri patogen yang akan melepaskan toksin ke daerah periapikal yang memicu reaksi inflamasi serta perkembangan lesi periapikal.²¹

Selama perawatan endodontik, eliminasi total bakteri dengan instrumentasi saja tidak mungkin dilakukan. Irigasi yang tepat diikuti dengan medikamen dalam saluran akar dapat dilakukan untuk mencapai pembersihan tiga dimensi dan disinfeksi lingkungan saluran akar secara menyeluruh. Debridement menggunakan bahan irigasi seperti sodium hipoklorit dan kalsium hidroksida sebagai medikamen dalam saluran akar sangat penting untuk mengurangi jumlah mikroba pada sistem saluran akar.²¹ Perawatan endodontik konservatif dengan kalsium hidroksida sebagai medikamen dalam saluran akar merupakan perawatan yang dipilih pada kasus ini.

Efek menguntungkan penggunaan Ca(OH)₂ sebagai medikamen dalam saluran akar antar kunjungan telah

didokumentasikan dalam sejumlah penelitian karena dapat mendesinfeksi saluran akar hanya dalam waktu 7 hari. Sifat antimikroba ini didasarkan pada pH basa yang kuat (12,5-12,8) yang dipertahankan selama beberapa minggu oleh karena kelarutannya yang rendah dalam air dan cairan periapikal. Mekanisme kerjanya terkait dengan disosiasi ion kalsium dan hidroksil saat berkontak dengan larutan yang encer.²² Aktivitas antimikroba kalsium hidroksida disebabkan oleh disosiasinya menjadi ion kalsium dan hidroksil dalam lingkungan pH tinggi yang dapat menghambat aktivitas enzimatis seperti metabolisme, pertumbuhan, dan pembelahan sel yang penting untuk pertumbuhan mikroba. Kalsium hidroksida dapat merusak membran sitoplasma dan DNA bakteri, menyebabkan denaturasi protein, serta dapat menjangkau lesi kistik periapikal untuk mempercepat penyembuhan. Kalsium hidroksida juga memiliki sifat anti-inflamasi, sifat antiklastik dengan menghambat fosfolipase, mengaktifasi alkali fosfatase dan menghancurkan epitel kistik dan dengan demikian memungkinkan jaringan ikat untuk masuk ke dalam lesi.²¹

Inklusi kalsium hidroksida dalam strategi pengobatan meskipun diterima dan digunakan secara luas memiliki banyak kelemahan. Kalsium hidroksida tidak membunuh semua flora saluran akar, dan membutuhkan setidaknya dua kali pertemuan untuk berfungsi sebagai medikamen yang optimal.²³ Pemberian medikamen dalam saluran akar pada kasus ini dilakukan pada pertemuan pertama, kedua, dan ketiga dengan jarak antar kunjungan 2 minggu.

Lesi periodontitis apikal dengan pembentukan kista, kista harus mengalami regresi sebelum jaringan periapikal dapat kembali ke struktur aslinya. Regresi lengkap kista apikal setelah perawatan endodontik non-bedah dapat disebabkan oleh skenario berikut, yang pertama yaitu regresi kista apikal dan regenerasi tulang terjadi secara bersamaan. Osteoblas mendeposisi tulang di sekitar kista apikal, serta apoptosis terjadi di epitel lapisan kista sehingga kista menjadi semakin kecil. Skenario kedua adalah selama regresi kista apikal, bagian dari epitel kista mengalami disintegrasi akibat apoptosis sel epitel lokal bersamaan dengan degradasi lamina basal oleh metalloproteinase, yang memungkinkan kapsul jaringan ikat fibrosa tumbuh ke dalam lumen kista apikal. Akhirnya, epitel lapisan kista akan benar-benar regresi atau meninggalkan sisa-sisa sel epitel yang tersisa di ligamen periodontal.²⁴ Lesi periodontal apikal baik granuloma, abses, atau kista terutama disebabkan oleh infeksi saluran akar, sehingga praktisi harus menggunakan protokol perawatan yang menghilangkan etiologi sistem saluran akar dan bukan produknya seperti *apical true cysts*. Jelas bahwa kegagalan penyembuhan lesi periodontitis apikal setelah perawatan endodontik non-bedah terutama disebabkan oleh infeksi bakteri pada sistem saluran akar.

Gambaran radiograf *follow-up* 9 bulan menunjukkan bahwa lesi sedang mengalami penyembuhan, yaitu penurunan ukuran radiolusensi, pasien asimtomatis dan gejala klinis normal. Pasien saat ini tetap dalam observasi berkala hingga 2 tahun setelah perawatan endodontik non-bedah dilakukan.

SIMPULAN

Pendekatan endodontik non-bedah dari *cyst-like periapical lesion* pada insisivus maksila merupakan perawatan yang efektif dan terbukti memberikan hasil perawatan yang positif. *Cyst-like periapical lesion* memberikan respon yang baik terhadap perawatan endodontik non-bedah dengan menggunakan kalsium hidroksida sebagai medikamen dalam saluran akar. Keuntungan utama dari terapi endodontik ini adalah prosedur invasif minimal dengan tingkat penyembuhan yang tinggi. Pendekatan bedah mungkin diperlukan apabila perawatan konservatif gagal.

Pernyataan penulis

Kontribusi Penulis: Konseptualisasi, F.K., W.W., dan A.; sumber daya, F.K., W.W., dan A. penulisan penyusunan draft awal, F.K., W.W., dan A.; penulisan tinjauan dan penyuntingan, A.; supervisi, W.W.; Semua penulis telah membaca dan menyetujui versi naskah yang diterbitkan.

Pendanaan: Penelitian ini tidak menerima dana dari pihak luar.

Persetujuan Etik: Penelitian ini dilaksanakan sesuai dengan deklarasi Helsinki.

Pernyataan Persetujuan (Informed Consent Statement): Pernyataan persetujuan diperoleh dari semua subjek yang terlibat dalam penelitian ini. Pernyataan persetujuan tertulis telah diperoleh dari pasien untuk mempublikasikan penelitian ini.

Pernyataan Ketersediaan Data: Ketersediaan data penelitian akan diberikan seizin semua peneliti melalui email korespondensi dengan memperhatikan etika dalam penelitian.

Konflik Kepentingan: Penulis menyatakan tidak ada konflik kepentingan.

DAFTAR PUSTAKA

1. Maitly I, Meena N, Kumari RA. Single visit nonsurgical endodontic therapy for periapical cysts: a clinical study. *Contemp Clin Dent*. 2014;5(2):195-202. DOI: [10.4103/0976-237X.132321](https://doi.org/10.4103/0976-237X.132321)
2. Sood N, Maheshwari N, Gothi R, Sood N. Treatment of large periapical cyst like lesion: a noninvasive approach: a report of two cases. *Int J Clin Pediatr Dent*. 2015;8(2):133-137. DOI: [10.5005/jn-journals-10005-1299](https://doi.org/10.5005/jn-journals-10005-1299)
3. Ünlü NA, Altan A, Altan H. Multidisciplinary treatment of radicular cyst caused by delayed trauma in the maxillary central teeth – case report. *J Pre Clin Clin Res*. 2021;15(3):148-150. DOI: [10.26444/jpccr/139069](https://doi.org/10.26444/jpccr/139069)
4. De Araujo Lima EN, Maia CADM, Gurgel AC, de Oliveira PT, de Medeiros AMC. Conservative management of dentigerous cyst in a child. *Int J Pediatr Otorhinolaryngol Extra*. 2013;8(1):e1-e4. DOI: [10.4317/jced.52248](https://doi.org/10.4317/jced.52248)
5. Kammer PV, Mello FW, Rivero ERC. Comparative analysis between developmental and inflammatory odontogenic cysts: retrospective study and literature review. *OMS*. 2020;24(1):73-84. DOI: [10.1007/s10006-019-00816-8](https://doi.org/10.1007/s10006-019-00816-8)

6. Altunsoy E, Çevik T, Görler OA. Wide infected radicular cyst invading maxillary sinus: case report. *Cumhuriyet Dent J.* 2017;20(1):12-17. DOI: [10.7126/cumudj.307235](https://doi.org/10.7126/cumudj.307235)
7. Shelke S, Tandil Y, Tekam D, Soni NG, Sahu N. Management of periapical cyst (radicular cyst): a non-surgical endodontic approach. *Int J Appl Dent Sci.* 2022;8(3):17-22. DOI: [10.22271/ijad.2022.v8.i3a.1574](https://doi.org/10.22271/ijad.2022.v8.i3a.1574)
8. Mortazavi H, Safi Y, Rahmani S, Rezaeifar K. Oral hard tissue lesions: a radiographic diagnostic decision tree. *Open Access Maced J Med Sci.* 2020;8(F):180-196. DOI: [10.3889/oamjms.2020.4722](https://doi.org/10.3889/oamjms.2020.4722)
9. Talpos-Niculescu RM, Popa M, Rusu LC, Pricop MO, Nica LM, Talpos-Niculescu S. Conservative approach in the management of large periapical cyst-like lesions. a report of two cases. *Medicina.* 2021;57(5):497. DOI: [10.3390/medicina57050497](https://doi.org/10.3390/medicina57050497)
10. Fabiana CMH, Salvador C, Laura P, Inés V, Frederick SR. Inflammatory periapical cyst in the upper maxilla: clinical case report. *Adv Dent & Oral Health.* 2018;9(3):555765. DOI: [10.19080/ADOH.2018.09.555765](https://doi.org/10.19080/ADOH.2018.09.555765)
11. Herrera DR, Herrera CM, Lima AR, Nagata JY, Pereira AC, Silva EJ, et al. Repair of apical root resorption associated with periodontitis using a new intracanal medicament protocol. *J Oral Sci.* 2014;56(4):311-314. DOI: [10.2334/josnusd.56.311](https://doi.org/10.2334/josnusd.56.311)
12. Tabassum S, Khan FR. Failure of endodontic treatment: the usual suspects. *Eur J Dent.* 2016;10(1):144-147. DOI: [10.4103/1305-7456.175682](https://doi.org/10.4103/1305-7456.175682)
13. Alghamdi F, Omar A. Effectiveness of intracanal calcium hydroxide medicament in treating periapical lesions: a systematic review. *Czas Stomatol.* 2022;75:44-54. DOI: [10.5114/pos.2022.114502](https://doi.org/10.5114/pos.2022.114502)
14. Mohammadi Z, Dummer P. Properties and applications of calcium hydroxide in endodontics and dental traumatology. *Int Endod J.* 2011;44:697-730. DOI: [10.1111/j.1365-2591.2011.01886.x](https://doi.org/10.1111/j.1365-2591.2011.01886.x)
15. Kim D, Kim E. Antimicrobial effect of calcium hydroxide as an intracanal medicament in root canal treatment: a literature review - part I. in vitro studies. *Restor Dent Endod.* 2014;39(4):241-252. DOI: [10.5395/rde.2014.39.4.241](https://doi.org/10.5395/rde.2014.39.4.241)
16. Penumatsa NV, Nallanchakrava S, Muppa R, Dandempally A, Panthula P. Conservative approach in the management of radicular cyst in a child: case report. *Case Rep Dent.* 2013;2013:123148.
17. Shenai P, Chatra L, Veena KM, Rao PK, Prabhu RV, Kushraj T, et al. Radicular cyst: a case report. *Pac J Med Sci.* 2014;13(2):46-50.
18. Yu C, Abbott P. Responses of the pulp, periradicular and soft tissues following trauma to the permanent teeth. *Aust Dent J.* 2016;61:39-58. DOI: [10.1111/adj.12397](https://doi.org/10.1111/adj.12397)
19. *Treatment Options for the Compromised Tooth: A Decision Guide Endodontic Diagnosis.* Chicago, IL: American Association of Endodontists; c2017 (disitasi 2023 Feb 16).
20. Senthikumar V, Ramesh S, Nasim I. Decision analysis on management of periapical cyst. *Int J Dentistry Oral Sci.* 2021;8(2):1719-1723.
21. Alghamdi F, Alhaddad AJ, Abuzinadah S. Healing of periapical lesions after surgical endodontic retreatment: a systematic review. *Cureus.* 2020;12(2):e6916. DOI: [10.7759/cureus.6916](https://doi.org/10.7759/cureus.6916)
22. Pandey V, Kumar V, Singh R, Dey S, Singhania H, Kohli, V. (2018). Non-surgical management of periapical lesions using calcium hydroxide. *J Adv Med Dent Scie Res.* 2018;6:44-48. DOI : [10.21276/jamdsr](https://doi.org/10.21276/jamdsr)
23. Dako T, Pop M, Fulop J, Kantor J, Monea M. The use of calcium hydroxide as an intracanal medicament in the treatment of large periapical lesions. a review. *Acta Medica Transilvanica.* 2020;25(2):58-60. DOI: [10.2478/amtsb-2020-0033](https://doi.org/10.2478/amtsb-2020-0033)
24. Maity I, Meena N, Kumari RA. Single visit nonsurgical endodontic therapy for periapical cysts: A clinical study. *Contemp Clin Dent.* 2014 Apr;5(2):195-202. DOI: [10.4103/0976-237X.132321](https://doi.org/10.4103/0976-237X.132321)
25. Karamifar K, Tondari A, Saghiri MA. Endodontic Periapical Lesion: An Overview on the Etiology, Diagnosis and Current Treatment Modalities. *Eur Endod J.* 2020 Jul 14;5(2):54-67. DOI: [10.14744/eej.2020.42714](https://doi.org/10.14744/eej.2020.42714)

Pendekatan endodontik non- bedah pada cyst-like periapical lesion pasca trauma gigi insisivus maksila: laporan kasus

by wienadrg FKG

Submission date: 08-Mar-2024 09:49AM (UTC+0700)

Submission ID: 2282538129

File name: Pendekatan_endodontik_non-bedah_pada_cyst-like_per.pdf (374.19K)

Word count: 4811

Character count: 29848

Pendekatan endodontik non-bedah pada *cyst-like periapical lesion* pasca trauma gigi insisivus maksila: laporan kasus

Faustine Katrini¹
Wienna Widyastuti^{1*}
Aryadi Aryadi¹

¹Dental Conservation Specialist Program, Faculty of Dentistry Universitas Trisakti, Indonesia

²Departemen Konservasi Gigi, Fakultas Kedokteran Gigi, Universitas Trisakti, Indonesia

*Korespondensi

Email | wiena@trisakti.ac.id

Submission | 15 August 2023

Revised | 21 Oktober 2023

Accepted | 30 Januari 2024

Published | 31 Januari 2024

DOI: [10.24198/jkg.v36i4.49341](https://doi.org/10.24198/jkg.v36i4.49341)

p-ISSN 0854-6002

e-ISSN 2549-6514

Sitasi | Katrini F, Widyastuti W, Aryadi A. Pendekatan endodontik non-bedah pada *cyst-like periapical lesion* pasca trauma gigi insisivus maksila: laporan kasus. J Ked Gi Univ Padj. 2024; 36(Suppl 4): 131-138. DOI: [10.24198/jkg.v36i4.49341](https://doi.org/10.24198/jkg.v36i4.49341)



Copyright: © 2023 oleh penulis, diserahkan ke Jurnal Kedokteran Gigi Universitas Padjadjaran untuk open akses publikasi di bawah syarat dan ketentuan dari Creative Commons Attribution (CC BY) license (<https://creativecommons.org/licenses/by/4.0/>).

ABSTRAK

Pendahuluan: Lesi periapikal yang besar, terlepas dari apakah itu granuloma, abses atau kista, utamanya disebabkan oleh infeksi saluran akar, dan oleh karena itu protokol perawatannya adalah eliminasi faktor etiologi dalam sistem saluran akar. Tujuan laporan kasus ini menjelaskan manajemen non-bedah dari lesi periapikal seperti kista yang besar pada pasien dengan riwayat trauma pada regio anterior rahang atas. **Laporan kasus:** Pasien laki-laki berusia 39 tahun datang dengan keluhan utama diskolorasi gigi 11 dan nyeri perkusi pada gigi 12, 11, 21, dan 22. Pemeriksaan radiografis menunjukkan lesi periapikal mirip kista yang besar pada regio anterior maksila. Perawatan endodontik dilakukan dalam empat kali kunjungan dengan menggunakan kalsium hidroksida sebagai medikamen intrakanal antar kunjungan. Pengisian saluran akar menggunakan siler berbahan resin dan kemudian dilakukan restorasi sementara resin komposit. Penyembuhan lesi diamati pada *follow-up* 9 bulan dengan pemeriksaan radiograf. *Cyst-like periapical lesion* yang besar telah berhasil mengecil setelah terapi endodontik non-bedah, namun pilihan perawatan ini memerlukan beberapa kali kunjungan untuk aplikasi medikamen dalam saluran akar sebelum pengisian saluran akar. Kalsium hidroksida memainkan peran penting karena memiliki sifat anti-bakteri yang sangat efektif dan kemampuan khusus memperbaiki jaringan dengan pembentukan jaringan keras. **Simpulan:** Perawatan endodontik non-bedah menggunakan medikamen kalsium hidroksida dalam laporan kasus ini terbukti berhasil dalam penyembuhan *cyst-like periapical lesion* yang besar.

Kata kunci

kista periapikal, *cyst-like periapical lesion*, endodontik, perawatan saluran akar, kalsium hidroksida

Non-surgical endodontic approach for periapical cyst-like lesion post-trauma in maxillary incisors: a case report

ABSTRACT

Introduction: Large periapical lesions, whether they are granulomas, abscesses, or cysts, are primarily caused by root canal infections, and thus, the treatment protocol should focus on removing etiologi factors from the root canal system. This case report describes the non-surgical management of a large periapical cyst-like lesion in a patient with a history of a traumatic accident in the maxillary anterior area. **Case report:** A 39-year-old male patient presented with the chief complaint of a discolored tooth (#11) and pain on percussion in teeth 12, 11, 21, and 22. Radiographic examinations revealed a large periapical cyst-like in the maxillary anterior region. Endodontic treatment was performed in four visits using interappointment calcium hydroxide intracanal medicament. The canal was obturated using resin-based sealer and a definitive restoration was then placed. Radiographic evidence of lesion healing was observed at the 9-month follow-up. The large cyst-like apical periodontitis lesions have been demonstrated to regress to smaller sizes after non-surgical endodontic therapy. Nevertheless, this treatment option requires multiple visits for intracanal medicament applications before permanent root canal filling. Calcium hydroxide is crucial in such procedures because it has highly effective anti-bacterial properties as well as the unique ability of tissue repair by hard tissue formation. **Conclusion:** In this case report, non-surgical root canal treatment along with calcium hydroxide intracanal medicament proved successful in promoting the healing of a large periapical cyst-like lesion.

Keywords

periapical cyst, *cyst-like periapical lesion*, endodontic, root canal therapy, calcium hydroxide

PENDAHULUAN

Lesi periapikal merupakan sekuel infeksi endodontik yang disebabkan oleh karies gigi atau trauma dan bermanifestasi sebagai respon pertahanan host terhadap mikroba yang berasal dari sistem saluran akar. Pada pulpa radikular dan ligamen periodontal yang terinfeksi, terjadi reaksi antara faktor mikroba dan pertahanan host yang mengakibatkan peradangan lokal, resorpsi jaringan keras, dan kerusakan jaringan periapikal.¹ Lesi periapikal besar seringkali terdapat pada gigi anterior maksila, yang diduga disebabkan oleh trauma. Lesi ini dapat diklasifikasikan sebagai granuloma, *pocket cysts*, dan *true cysts*. Granuloma biasanya terdiri dari jaringan lunak yang padat, sedangkan kista memiliki area tengah semi padat atau cair yang biasanya dikelilingi oleh epitel. *Pocket cysts* memiliki lapisan epitel yang terhubung dengan saluran akar dan *true cysts* benar-benar dilapisi oleh epitel dan tidak terhubung dengan saluran akar.²

Insidensi kista yang dilaporkan di antara lesi periodontitis apikal bervariasi dari 6% hingga 55%.³ Kista odontogenik termasuk kista yang unik karena hanya mempengaruhi daerah mulut dan maksilofasial.⁴ Kista ini terjadi pada dekade ketiga kehidupan dan lebih sering terjadi pada pria. Kista periapikal atau radikular adalah jenis kista odontogenik inflamasi yang paling umum dan paling sering terlihat meluas di daerah anterior rahang atas.^{5,6} Pembentukan kista periapikal kemungkinan disebabkan oleh proliferasi dan/atau degenerasi sisa sel-sel epitel *Malassez*, yang dirangsang oleh proses inflamasi yang berasal dari nekrosis pulpa gigi.⁷ Progres radiologis yang mungkin terjadi dari kista periapikal dimulai sebagai lesi radiolusen kecil pada akar gigi non-vital atau pada apeks akar gigi yang tersisa, serupa dengan granuloma periapikal.⁸ Kista periapikal lebih sering terjadi pada maksila dibandingkan mandibula. Regio anterior maksila tampak lebih rentan terhadap kista, sedangkan pada mandibula, lebih sering terjadi pada regio premolar.³

Kista periapikal sebagian besar tidak menimbulkan gejala dan ditemukan saat dilakukan radiografi periapikal. Kista periapikal dan granuloma tidak dapat dibedakan secara radiografis karena penampilannya tampak seperti radiolusen yang terkait dengan akar dan berbatas tegas, serta biasanya dengan tulang sklerotik di perifer namun secara radiografis kista periapikal tampak sebagai gambaran radiolusensi unilokular oval atau berbentuk buah pir di daerah periapikal. Diagnosis yang lebih tepat dapat dicapai dengan pemeriksaan histopatologi, dengan konfirmasi lesi sebagai granuloma atau kista. Meskipun metode radiografi konvensional tidak dapat digunakan untuk diagnosis kista periapikal secara pasti, dapat dipertimbangkan bahwa gambaran radiolusen bulat atau oval berbatas tegas dengan ukuran lebih besar di sekitar apeks gigi adalah lesi kistik.⁹

Ukuran radiografi lesi yang dianggap sebagai kista bagi beberapa penulis bervariasi, yaitu diameter lebih besar dari 5 mm, 10 mm, bahkan 20 mm.¹⁰ Natkin dkk., 2015 menyatakan bahwa dengan ukuran lesi radiografi 200 mm² atau lebih besar, insidensi kista hampir mencapai 100%. Lesi yang terpisah dari apeks serta lapisan epitel yang utuh (*true apical cysts*) mungkin telah berkembang menjadi entitas yang dapat bertahan sendiri yang mungkin tidak sembuh jika ditangani secara non-bedah. Lesi periradikular besar yang mungkin memiliki komunikasi langsung dengan sistem saluran akar (*pocket apical cysts*) akan merespon baik terhadap perawatan non-bedah.²

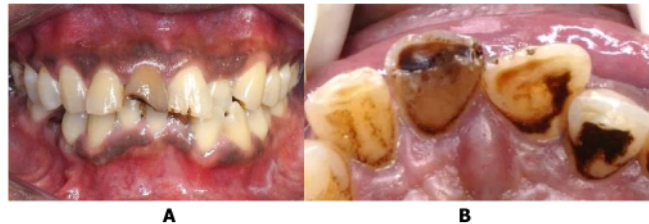Studi klinis telah memastikan bahwa perawatan non-bedah sederhana dengan kontrol infeksi yang tepat dapat mempercepat penyembuhan lesi besar, namun ketika pengobatan ini tidak berhasil, pilihan pengobatan tambahan harus dipertimbangkan, seperti marsupialisasi atau dekompresi. Perawatan endodontik menciptakan kondisi yang diperlukan untuk penyembuhan periapikal, dan menurut penelitian dapat dicapai dengan preparasi biomekanis saluran akar disertai dengan penggunaan medikamen dalam saluran akar.^{11, 12} Kalsium hidroksida (Ca(OH)₂) telah banyak digunakan dalam perawatan endodontik sebagai medikamen dalam saluran akar untuk menghilangkan mikroorganisme yang tersisa setelah preparasi kemomekanis. Kalsium hidroksida merupakan medikamen dalam saluran akar yang sering digunakan di antara medikamen lainnya karena sifat antimikrobanya dan sifat menginduksi deposisi jaringan keras, yang dapat menciptakan kondisi anti-sepsis pada iwaya saluran akar dan pembentukan jaringan termineralisasi di daerah apikal.¹³

Studi-studi lainnya yang berbeda menggunakan kalsium hidroksida sebagai medikamen dalam saluran akar selama perawatan endodontik pada saluran akar yang terinfeksi, dan didapatkan hasil signifikan eliminasi mikroba dari saluran akar dengan lesi periapikal setelah kontrol 1 bulan. Tingkat keberhasilan dari perawatan endodontik setelah medikamen dalam saluran akar kalsium hidroksida adalah 73,8% hingga 80,8%. Karakteristik kalsium hidroksida seperti efek bakterisidalnya, perbaikan jaringan periapikal, stimulasi pembentukan jaringan keras, dan stimulasi *blast cells*, membantu dalam pembentukan akar dan netralisasi *endotoxin* yang diproduksi oleh bakteri anaerobik, yang pada pH tinggi akan membantu menyembuhkan lesi periapikal.¹⁴ Tujuan laporan kasus ini adalah untuk melaporkan manajemen non-bedah dari lesi periapikal seperti kista yang besar pada pasien dengan riwayat trauma pada regio anterior rahang atas.

LAPORAN KASUS

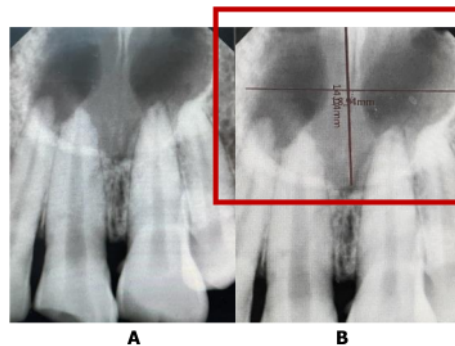
Pasien pria berusia 39 tahun datang ke RSGM-P FKG Universitas Trisakti dengan keluhan gigi insisivus sentral kanan rahang atas yang patah dan tampak kehitaman dibandingkan dengan gigi sebelahnya. Gigi tersebut patah karena kecelakaan truk 10 tahun yang lalu, setelah itu sempat sakit selama beberapa hari, namun dibiarkan oleh pasien dan tidak dilakukan perawatan. Akhir-akhir ini, saat makan pasien merasa tidak nyaman di regio tersebut. Keadaan umum pasien baik dan tidak ada riwayat penyakit sistemik.

Pasien menandatangani persetujuan perawatan dan publikasi kasus pada *informed consent*. Pemeriksaan klinis, gigi 11 menunjukkan fraktur mencapai 2/3 mahkota pada bagian insisal (fraktur *Ellis* kelas IV) serta karies mencapai pulpa dan diskolorasi. Gigi 12 dan 21 menunjukkan fraktur mahkota pada bagian insisal (fraktur *Ellis* kelas IV) tanpa terlihat adanya karies dan gigi 22 juga tidak terlihat adanya karies (Gambar 1A dan B). Pemeriksaan obyektif keempat gigi dilakukan dan tidak ada respon saat dilakukan tes vitalitas dengan tes termal dingin. Pemeriksaan jaringan periodontal menunjukkan tidak ada kegoyahan, namun pemeriksaan dengan perkusi memberikan respon sakit/ngilu pada gigi 12, 11, 21, dan 22.



Gambar 1. A. Gambaran klinis gigi tampak labial; B. Gambaran klinis gigi 12, 11, 21, dan 22 tampak palatal

Pemeriksaan radiografis dilakukan dan tampak adanya pelebaran ligamen periodontal di 1/3 apikal dan gambaran radiolusen berukuran besar di daerah periapikal gigi 12, 11, 21, dan 22 yang berbatas jelas dan membulat, diduga kista periapikal (Gambar 2A dan B). Diagnosis gigi 12, 11, 21, dan 22 adalah nekrosis pulpa disertai periodontitis apikalis simtomatis. Rencana perawatan yang akan dilakukan adalah perawatan endodontik beberapa kunjungan dengan restorasi sementara resin komposit. Perawatan lanjutan pada pasien ini adalah *bleaching* intrakoronal gigi 11 dengan tujuan untuk memperbaiki perubahan warna yang terjadi. Prognosis pada kasus ini adalah *questionable* (*American Association of Endodontists*). Observasi dapat dilakukan pada keempat gigi tersebut; apabila tidak terjadi penyembuhan jaringan yang diharapkan dalam 2 tahun maka bedah endodontik dapat dilakukan di kemudian hari.

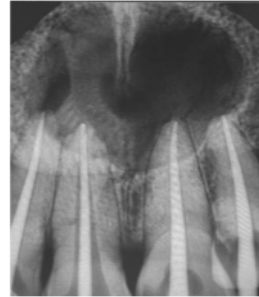


Gambar 2. A. Gambaran radiograf gigi 12, 11, 21, dan 22 tampak gambaran lesi periapikal berukuran besar yang berbatas jelas dan membulat diduga kista periapikal; B. Lesi periapikal gambar 2A diperbesar pada gambar 2B, dan didapatkan ukuran lesi kira-kira 18,94 mm x 14,04 mm

Pasien dijelaskan mengenai kondisi giginya dan persetujuan pasien didapatkan dengan menandatangani *informed consent*. Isolasi area kerja menggunakan *rubber dam* (*Nic Tone, MDC Dental, North America*) dan dilakukan pembukaan akses kavitas pada gigi 12, 11, 21, dan 22 menggunakan bur (*Endo Access bur, Dentsply Mallefer, Switzerland*) serta irigasi larutan Sodium Hipoklorit (NaOCl) 5% (*Onemed, Indonesia*). Eksplorasi dilakukan dengan menggunakan *Stainless Steel K file #10* (*Dentsply, Switzerland*) dan pengukuran panjang kerja menggunakan *Electronic Apex Locator* (*Tri Auto ZX2, Morita, Japan*). Preparasi biomekanis dilakukan menggunakan file rotari (*ProTaper Next, Dentsply, Switzerland*) file X1 (17/.04), X2 (25/.06), X3 (30/.07), X4 (40/.06) hingga mencapai panjang kerja gigi 12, 21 dan 22, dan dilanjutkan sampai X5 (50/.06) hingga mencapai panjang kerja gigi 11. Setiap pergantian file, irigasi larutan NaOCl 5% sebanyak 5 ml dengan *single side dosed-ended tip 30G* (*C-K Endo, CK Dental, Bucheon, Korea*) dan diaktivasi menggunakan *activator endoactivator* (*Endoactivator, Dentsply Mallefer, Switzerland*). *Apical patency* dilakukan setiap pergantian instrumen dengan *K file #10*. Saluran akar dikeringkan dengan *paper point* (*Dentsply Mallefer, Switzerland*), diberi medikamen kalsium hidroksida ($\text{Ca}(\text{OH})_2$) (*UltraCal, Ultradent, USA*) dan tumpatan sementara (*Cavit, 3M, USA*).

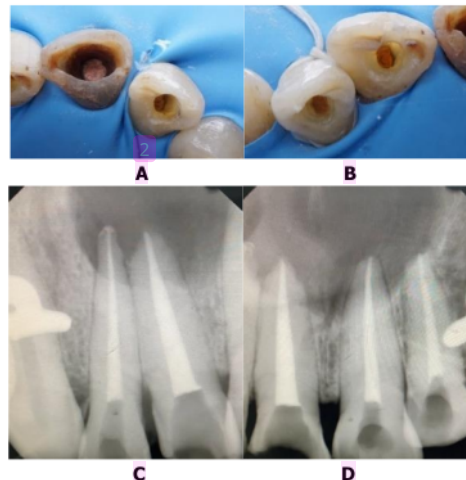
Kunjungan kedua yaitu dua minggu setelah kunjungan pertama, tidak ada keluhan yang dialami pasien setelah perawatan sebelumnya, namun tes jaringan periodontal untuk keempat gigi memberikan respon sakit/ngilu. Perawatan dilanjutkan dengan isolasi *rubber dam* dan pembersihan tumpatan sementara. Saluran akar di irigasi dengan NaOCl 5%, *Ethylenediaminetetraacetic acid* (EDTA) 17% (*Prevest, USA*), dan *Chlorhexidine*

(CHX) 2% (*OneMed, Indonesia*) dan diaktivasi dengan menggunakan *endoactivator*. Saluran akar dikeringkan menggunakan *paper point*, diberi medikamen Ca(OH)_2 kembali dan dilakukan tumpatan sementara. Pemberian medikamen dalam saluran akar kembali dilakukan pada pertemuan ketiga, yaitu 2 minggu setelah kunjungan kedua. Kunjungan berikutnya, yaitu kunjungan keempat, 2 minggu setelah kunjungan ketiga, tidak ada keluhan pada pemeriksaan subjektif dan objektif. Gigi 12, 11, 21, dan 22 diisolasi dengan menggunakan *rubber dam* dan dilakukan pembersihan tumpatan sementara. Pencobaan *gutta percha master cone* dilakukan sesuai panjang kerja dan dikonfirmasi dengan radiografi periapikal (Gambar 3). Saluran akar diirigasi dengan larutan NaOCl 5%, EDTA 17%, dan CHX 2%, diaktivasi menggunakan *endoactivator*. Setiap pergantian cairan irigasi, saluran akar dibilas terlebih dahulu dengan akuades.



Gambar 3. Pencobaan *gutta percha master cone* pada gigi 12, 11, 21, dan 22.

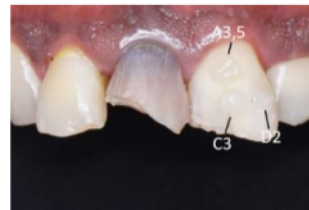Teknik pengisian saluran akar dilakukan dengan teknik *warm vertical compaction* menggunakan siler berbahan dasar resin (*AH26, Dentsply, Switzerland*). *Gutta percha master cone* (*Dentsply, Switzerland*) dimasukkan ke dalam saluran akar sesuai panjang kerja dan dipotong pada 1/3 apikal menggunakan *heat carrier system* (*Meta Biomed, Cheongju, Korea*) kemudian kompaksi menggunakan *hand plugger* (*Kerr, California, USA*). Pengisian 2/3 saluran akar dilakukan dengan *gutta percha* cair menggunakan teknik *backfill* hingga 1 mm dibawah orifis lalu di kompaksi menggunakan *hand plugger* (Gambar 4A-D). Aplikasi etsa 35% asam fosfat (*Ultra-Etch TM, Ultradent, USA*) pada kavitas selama 15 detik, bilas dan keringkan. Bahan *bonding* (*Tetric N-Bond, Ivoclar vivadent, Germany*) diaplikasikan pada area yang telah di etsa dan dipolimerisasi dengan *light cure* (*Bluephase 1200 mW/cm2, Ivoclar Vivadent, Schaan, Germany*) selama 20 detik. Aplikasi bahan resin (*SDR flow+, Dentsply Sirona, Switzerland*) sebagai lapisan *barrier* dan dipolimerisasi selama 20 detik.



Gambar 4. A. Gambaran klinis orifis gigi 11 dan 12 pasca pengisian saluran akar; B. Gambaran klinis orifis gigi 22 dan 21 pasca pengisian saluran akar; C. Radiograf pengisian saluran akar gigi 12 dan 11; D. Radiograf pengisian saluran akar gigi 21 dan 22.

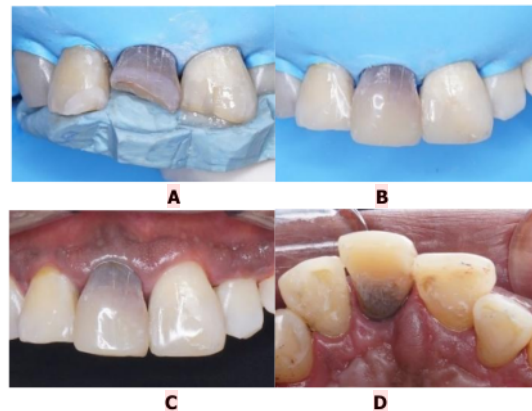
Pasien tidak ada keluhan subjektif, palpasi dan perkusi tidak peka pada kunjungan kelima, 1 minggu setelah kunjungan keempat, oleh karena itu dilanjutkan dengan restorasi resin komposit sementara. Pembuatan *mock up* dilakukan, setelah itu dilakukan pembentukan *silicone index* dengan bahan *polyvinyl siloxane impression* (*I-Sil, Spident, Korea*) tipe *putty* sebagai panduan bagian palatal dan insisal saat restorasi gigi 11 dan 21. Penentuan

warna gigi didapatkan dengan menggunakan *button technique*, dan didapatkan warna gigi yaitu A3,5 (*shade guide Vita Classical*) (Gambar 5).

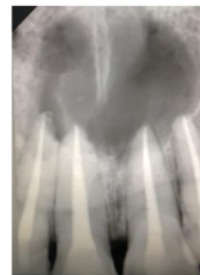

Gambar 5. Penentuan warna gigi dengan *button technique*, didapatkan warna gigi A3,5.

Restorasi gigi 12, 11, dan 21 menggunakan bahan resin komposit (*Palfique LX5, Tokuyama Dental, Japan*) warna A3,5 dengan warna enamel di atas *silicone index* dengan ketebalan resin 1 mm lalu dipolimerisasikan dengan *light cure* selama 20 detik, setelah mendapatkan panduan dinding palatal dan insisal, *silicon index* dilepaskan. Sisi proksimal dibentuk dengan bantuan *sectional matrix* dengan resin komposit warna A3,5. Dilanjutkan dengan restorasi resin komposit warna UD5 sebagai warna dentin dan resin komposit A3,5 secara *incremental layering*. Setiap lapisan diaktivasi dengan *light cure* selama 20 detik (Gambar 6A&B). Isolasi dilepas, dilakukan *finishing* dengan menggunakan *super fine tapered fissure diamond bur* (*Mani, Tochigi, Japan*) dan *polishing* dengan menggunakan *polishing discs* (*Sof-Lex, 3M, USA* dan *Eve Diacomp Twist, Keltern, Germany*). (Gambar 6C&D). Konfirmasi hasil restorasi dengan radiograf (Gambar 7).

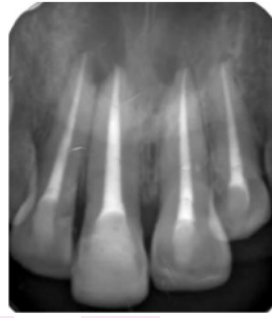

Gambar 6. A. Pencocokan *silicone index*; B-D. Hasil restorasi sementara resin komposit gigi 12, 11, dan 21.



Gambar 7. Gambaran radiograf gigi 12, 11, 21, dan 22 pasca restorasi sementara resin komposit.

Pasien datang kembali untuk kontrol 9 bulan pasca perawatan, hasil pemeriksaan subjektif dan objektif tidak ada keluhan pada keempat gigi tersebut. Hasil radiograf menunjukkan gambaran lesi periapikal yang mengecil dari ukuran sebelumnya (Gambar 8).



Gambar 8. Foto kontrol radiografi 9 bulan pasca perawatan.

2 PEMBAHASAN

Kista periapikal juga dikenal sebagai kista radikular, kista periodontal apikal, kista ujung akar atau kista gigi. Kista periapikal umumnya terjadi di regio anterior maksila, lebih sering pada usia 30 hingga 50, dan dalam kasus ini, kista periapikal terjadi pada pasien pria berusia 39 tahun.¹⁵

Patogenesis kista periapikal umumnya dianggap terjadi dalam tiga fase: inisiasi, pembentukan kista, dan pembesaran kista. Kista periapikal adalah kista yang timbul dari residu epitel pada ligamen periodontal sebagai akibat dari inflamasi. Nekrosis pulpa yang menyebabkan inflamasi muncul sebagai etiologi kista periapikal yang paling sering. Salah satu penyebab nekrosis pulpa yang kurang diketahui tetapi mungkin terjadi adalah cedera traumatis pada gigi.¹⁶ Pulpa memiliki suplai neurovaskular utama melalui foramen apikal. Trauma dapat menyebabkan terputusnya aliran darah apikal secara tiba-tiba, menyebabkan infarksi dan nekrosis koagulasi pulpa. Trauma juga dapat mengakibatkan terpaparnya pulpa terhadap bakteri. Invasi bakteri adalah penyebab dominan nekrosis pulpa melalui tubulus dentin yang terpapar atau oleh kontaminasi plak dan debris yang terakumulasi pada area paparan. Saat jumlah bakteri meningkat, peradangan akan menyebar secara sirkumferensial hingga seluruh pulpa menjadi nekrotik.¹⁷ Dalam kasus ini, terdapat karies pada gigi 11 yang ditemukan telah non-vital. Tiga gigi lainnya, yaitu gigi 12, 21, dan 22 ditemukan non-vital tetapi non-karies. Pasien melaporkan adanya trauma pada rahang atas sekitar sepuluh tahun yang lalu dan tidak ada perawatan yang dilakukan pada saat itu. Trauma yang signifikan sepuluh tahun yang lalu tampaknya telah menyebabkan proses patologi kista periapikal.

Perawatan non-bedah untuk kista periapikal terdapat berbagai macam pilihan, yaitu perawatan endodontik konservatif dengan kalsium hidroksida sebagai medikamen dalam saluran akar, teknik dekomresi non-bedah aktif, teknik aspirasi dan irigasi, dan prosedur apeksom. Perawatan non-bedah mungkin tidak efektif atau sulit dilakukan dalam beberapa kasus, dan kasus tersebut dapat dirawat dengan pembedahan.¹⁶ Kehadiran radiolusensi periapikal bukanlah indikator mutlak dari prognosis jangka panjang yang buruk. Mayoritas gigi dengan periodontitis apikal dapat diharapkan untuk sembuh setelah perawatan endodontik non-bedah dan bedah. Prognosis pada kasus ini adalah *questionable* (AAE) karena gigi nekrosis pulpa dan terdapat lesi periapikal dengan kemungkinan tidak merespon terhadap perawatan saluran akar non-bedah namun tetap dapat diatasi dengan pembedahan.¹⁸

Perawatan lesi periapikal yang berasal dari kista periapikal membutuhkan pendekatan invasif minimal, sebagaimana diterima secara luas di kalangan praktisi gigi bahwa prosedur non-bedah lebih disukai daripada prosedur bedah.¹⁹ Sifat invasif minimal dari prosedur non-bedah, seperti perawatan endodontik, mengurangi potensi trauma bedah dan ketidaknyamanan pasien sekaligus mempercepat pemulihan pasca operasi. Kista periapikal sering disebabkan oleh jaringan pulpa yang terinfeksi atau nekrotik, dan pengangkatan jaringan ini melalui perawatan endodontik akan menghilangkan sumber infeksi, sehingga mengurangi potensi perkembangan lesi periapikal.²⁰

Tujuan utama perawatan endodontik adalah menghilangkan flora mikroba secara menyeluruh dari sistem saluran akar dan mendorong penyembuhan periapikal. Jaringan periapikal kaya akan suplai darah, drainase limfatik dan sejumlah sel mesenkim yang tidak berdiferensiasi yang dapat meningkatkan potensi penyembuhan jaringan periapikal. Flora mikroba memainkan peran yang sangat penting dalam perkembangan periodontitis apikal. Pulpa nekrotik menyediakan lingkungan nutrisi yang mendukung perkembangan bakteri patogen yang akan melepaskan toksin ke daerah periapikal yang memicu reaksi inflamasi serta perkembangan lesi periapikal.²¹

Selama perawatan endodontik, eliminasi total bakteri dengan instrumentasi saja tidak mungkin dilakukan. Irigasi yang tepat diikuti dengan medikamen dalam saluran akar dapat dilakukan untuk mencapai pembersihan tiga dimensi dan disinfeksi lingkungan saluran akar secara menyeluruh. Debridement menggunakan bahan irigasi seperti sodium hipoklorit dan kalsium hidroksida sebagai medikamen dalam saluran akar sangat penting untuk mengurangi jumlah mikroba pada sistem saluran akar.²¹ Perawatan endodontik konservatif dengan kalsium hidroksida sebagai medikamen dalam saluran akar merupakan perawatan yang dipilih pada kasus ini.

Efek menguntungkan penggunaan Ca(OH)_2 sebagai medikamen dalam saluran akar antar kunjungan telah

didokumentasikan dalam sejumlah penelitian karena dapat mendesinfeksi saluran akar hanya dalam waktu 7 hari. Sifat antimikroba ini didasarkan pada pH basa yang kuat (12,5-12,8) yang dipertahankan selama beberapa minggu oleh karena kelarutannya yang rendah dalam air dan cairan periapikal. Mekanisme kerjanya terkait dengan disosiasi ion kalsium dan hidroksil saat berkontak dengan larutan yang encer.²² Aktivitas antimikroba kalsium hidroksida disebabkan oleh disosiasinya menjadi ion kalsium dan hidroksil dalam lingkungan pH tinggi yang dapat menghambat aktivitas enzimatis seperti metabolisme, pertumbuhan, dan pembelahan sel yang penting untuk pertumbuhan mikroba. Kalsium hidroksida dapat merusak membran sitoplasma dan DNA bakteri, menyebabkan denaturasi protein, serta dapat menjangkau lesi kistik periapikal untuk mempercepat penyembuhan. Kalsium hidroksida juga memiliki sifat anti-inflamasi, sifat antiklastik dengan menghambat fosfolipase, mengaktifasi alkali fosfatase dan menghancurkan epitel kistik dan dengan demikian memungkinkan jaringan ikat untuk masuk ke dalam lesi.²¹

Inklusi kalsium hidroksida dalam strategi pengobatan meskipun diterima dan digunakan secara luas memiliki banyak kelemahan. Kalsium hidroksida tidak membunuh semua flora saluran akar, dan membutuhkan setidaknya dua kali pertemuan untuk berfungsi sebagai medikamen yang optimal.²³ Pemberian medikamen dalam saluran akar pada kasus ini dilakukan pada pertemuan pertama, kedua, dan ketiga dengan jarak antar kunjungan 2 minggu.

Lesi periodontitis apikal dengan pembentukan kista, kista harus mengalami regresi sebelum jaringan periapikal dapat kembali ke struktur aslinya. Regresi lengkap kista apikal setelah perawatan endodontik non-bedah dapat disebabkan oleh skenario berikut, yang pertama yaitu regresi kista apikal dan regenerasi tulang terjadi secara bersamaan. Osteoblas mendeposisi tulang di sekitar kista apikal, serta apoptosis terjadi di epitel lapisan kista sehingga kista menjadi semakin kecil. Skenario kedua adalah selama regresi kista apikal, bagian dari epitel kista mengalami disintegrasi akibat apoptosis sel epitel lokal bersamaan dengan degradasi lamina basal oleh metalloproteinase, yang memungkinkan kapsul jaringan ikat fibrosa tumbuh ke dalam lumen kista apikal. Akhirnya, epitel lapisan kista akan benar-benar regresi atau meninggalkan sisa-sisa sel epitel yang tersisa di ligamen periodontal.²⁴ Lesi periodontal apikal baik granuloma, abses, atau kista terutama disebabkan oleh infeksi saluran akar, sehingga praktisi harus menggunakan protokol perawatan yang menghilangkan etiologi sistem saluran akar dan bukan produknya seperti *apical true cysts*. Jelas bahwa kegagalan penyembuhan lesi periodontitis apikal setelah perawatan endodontik non-bedah terutama disebabkan oleh infeksi bakteri pada sistem saluran akar.

Gambaran radiograf *follow-up* 9 bulan menunjukkan bahwa lesi sedang mengalami penyembuhan, yaitu penurunan ukuran radiolusensi, pasien asimtomatis dan gejala klinis normal. Pasien saat ini tetap dalam observasi berkala hingga 2 tahun setelah perawatan endodontik non-bedah dilakukan.

SIMPULAN

Pendekatan endodontik non-bedah dari *cyst-like periapical lesion* pada insisivus maksila merupakan perawatan yang efektif dan terbukti memberikan hasil perawatan yang positif. *Cyst-like periapical lesion* memberikan respon yang baik terhadap perawatan endodontik non-bedah dengan menggunakan kalsium hidroksida sebagai medikamen dalam saluran akar. Keuntungan utama dari terapi endodontik ini adalah prosedur invasif minimal dengan tingkat penyembuhan yang tinggi. Pendekatan bedah mungkin diperlukan apabila perawatan konservatif gagal.

Pernyataan penulis

Kontribusi Penulis: Konseptualisasi, F.K., W.W., dan A.; sumber daya, F.K., W.W., dan A. penulisan penyusunan draft awal, F.K., W.W., dan A.; penulisan tinjauan dan penyuntingan, A.; supervisi, W.W.; Semua penulis telah membaca dan menyetujui versi naskah yang diterbitkan.

Pendanaan: Penelitian ini tidak menerima dana dari pihak luar.

Persetujuan Etik: Penelitian ini dilaksanakan sesuai dengan deklarasi Helsinki.

Pernyataan Persetujuan (Informed Consent Statement): Pernyataan persetujuan diperoleh dari semua subjek yang terlibat dalam penelitian ini. Pernyataan persetujuan tertulis telah diperoleh dari pasien untuk mempublikasikan penelitian ini.

Pernyataan Ketersediaan Data: Ketersediaan data penelitian akan diberikan seizin semua peneliti melalui email korespondensi dengan memperhatikan etika dalam penelitian.

Konflik Kepentingan: Penulis menyatakan tidak ada konflik kepentingan.

DAFTAR PUSTAKA

- Maity I, Meena N, Kumari RA. Single visit nonsurgical endodontic therapy for periapical cysts: a clinical study. *Contemp Clin Dent*. 2014;5(2):195-202. DOI: [10.4103/0976-237X.132321](https://doi.org/10.4103/0976-237X.132321)
- Sood N, Maheshwari N, Gothi R, Sood N. Treatment of large periapical cyst like lesion: a noninvasive approach: a report of two cases. *Int J Clin Pediatr Dent*. 2015;8(2):133-137. DOI: [10.5005/jp-journals-10005-1299](https://doi.org/10.5005/jp-journals-10005-1299)
- Ünlü NA, Altan A, Altan H. Multidisciplinary treatment of radicular cyst caused by delayed trauma in the maxillary central teeth – case report. *J Pre Clin Clin Res*. 2021;15(3):148-150. DOI: [10.26444/jpcr/139069](https://doi.org/10.26444/jpcr/139069)
- De Araújo Lima EN, Maia CADM, Gurgel AC, de Oliveira PT, de Medeiros AMC. Conservative management of dentigerous cyst in a child. *Int J Pediatr Otorhinolaryngol Extra*. 2013;8(1):e1-e4. DOI: [10.4317/jced.52248](https://doi.org/10.4317/jced.52248)
- Kammer PV, Mello FW, Rivero ERC. Comparative analysis between developmental and inflammatory odontogenic cysts: retrospective study and literature review. *OMS*. 2020;24(1):73-84. DOI: [10.1007/s10006-019-00816-8](https://doi.org/10.1007/s10006-019-00816-8)

6. Altunsoy E, Çevik T, Görler OA. Wide infected radicular cyst invading maxillary sinus: case report. *Cumhuriyet Dent J.* 2017;20(1):12–17. DOI: [10.7126/cumudj.307235](https://doi.org/10.7126/cumudj.307235)
7. Shelke S, Tandil Y, Tekam D, Soni NG, Sahu N. Management of periapical cyst (radicular cyst): a non-surgical endodontic approach. *Int J Appl Dent Sci.* 2022;8(3):17-22. DOI: [10.22271/oral.2022.v8.i3a.1574](https://doi.org/10.22271/oral.2022.v8.i3a.1574)
8. Mortazavi H, Safi Y, Rahmani S, Rezaeifar K. Oral hard tissue lesions: a radiographic diagnostic decision tree. *Open Access Maced J Med Sci.* 2020;8(F):180–196. DOI: [10.3889/oamjms.2020.4722](https://doi.org/10.3889/oamjms.2020.4722)
9. Talpos-Niculescu RM, Popa M, Rusu LC, Pricop MO, Nica LM, Talpos-Niculescu S. Conservative approach in the management of large periapical cyst-like lesions. a report of two cases. *Medicina.* 2021;57(5):497. DOI: [10.3390/medicina57050497](https://doi.org/10.3390/medicina57050497)
10. Fabiana CMH, Salvador C, Laura P, Inés V, Frederick SR. Inflammatory periapical cyst in the upper maxilla: clinical case report. *Adv Dent & Oral Health.* 2018;9(3):555765. DOI: [10.19080/ADOH.2018.09.555765](https://doi.org/10.19080/ADOH.2018.09.555765)
11. Herrera DR, Herrera CM, Lima AR, Nagata JY, Pereira AC, Silva EJ. et al. Repair of apical root resorption associated with periodontitis using a new intracanal medicament protocol. *J Oral Sci.* 2014;56(4):311-314. DOI: [10.2334/josnusd.56.311](https://doi.org/10.2334/josnusd.56.311)
12. Tabassum S, Khan FR. Failure of endodontic treatment: the usual suspects. *Eur J Dent.* 2016;10(1):144-147. DOI: [10.4103/1305-7456.175682](https://doi.org/10.4103/1305-7456.175682)
13. Alghamdi F, Omar A. Effectiveness of intracanal calcium hydroxide medicament in treating periapical lesions: a systematic review. *Czas Stomatol.* 2022;75:44-54. DOI: [10.5114/jos.2022.114502](https://doi.org/10.5114/jos.2022.114502)
14. Mohammadi Z, Dummer P. Properties and applications of calcium hydroxide in endodontics and dental traumatology. *Int Endod J.* 2011;44:697-730. DOI: [10.1111/j.1365-2591.2011.01886.x](https://doi.org/10.1111/j.1365-2591.2011.01886.x)
15. Kim D, Kim E. Antimicrobial effect of calcium hydroxide as an intracanal medicament in root canal treatment: a literature review - part I. *in vitro studies.* *Restor Dent Endod.* 2014;39(4):241-252. DOI: [10.5395/rde.2014.39.4.241](https://doi.org/10.5395/rde.2014.39.4.241)
16. Penumatsa NV, Nallanchakrava S, Muppa R, Dandempally A, Panthula P. Conservative approach in the management of radicular cyst in a child: case report. *Case Rep Dent.* 2013;2013:123148.
17. Shenai P, Chatra L, Veena KM, Rao PK, Prabhu RV, Kushraj T, et al. Radicular cyst: a case report. *Pac J Med Sci.* 2014;13(2):46-50.
18. Yu C, Abbott, P. Responses of the pulp, periradicular and soft tissues following trauma to the permanent teeth. *Aust Dent J.* 2016;61:39-58. DOI: [10.1111/adj.12397](https://doi.org/10.1111/adj.12397)
19. *Treatment Options for the Compromised Tooth: A Decision Guide Endodontic Diagnosis.* Chicago, IL: American Association of Endodontists; c2017 (disitasi 2023 Feb 16).
20. Senthilkumar V, Ramesh S, Nasim I. Decision analysis on management of periapical cyst. *Int J Dentistry Oral Sci.* 2021;8(2):1719-1723.
21. Alghamdi F, Alhaddad AJ, Abuzinadah S. Healing of periapical lesions after surgical endodontic retreatment: a systematic review. *Cureus.* 2020;12(2):e6916. DOI: [10.7759/cureus.6916](https://doi.org/10.7759/cureus.6916)
22. Pandey V, Kumar V, Singh R, Dey S, Singhanian H, Kohli, V. (2018). Non-surgical management of periapical lesions using calcium hydroxide. *J Adv Med Dent Scie Res.* 2018;6:44-48. DOI : [10.21276/jamdsr](https://doi.org/10.21276/jamdsr)
23. Dako T, Pop M, Fulop J, Kantor J, Monea M. The use of calcium hydroxide as an intracanal medicament in the treatment of large periapical lesions. a review. *Acta Medica Transilvanica.* 2020;25(2):58-60. DOI: [10.2478/amtsb-2020-0033](https://doi.org/10.2478/amtsb-2020-0033)
24. Maity I, Meena N, Kumari RA. Single visit nonsurgical endodontic therapy for periapical cysts: A clinical study. *Contemp Clin Dent.* 2014 Apr;5(2):195-202. DOI: [10.4103/0976-237X.132321](https://doi.org/10.4103/0976-237X.132321).
25. Karamifar K, Tondari A, Saghiri MA. Endodontic Periapical Lesion: An Overview on the Etiology, Diagnosis and Current Treatment Modalities. *Eur Endod J.* 2020 Jul 14;5(2):54-67. DOI: [10.14744/eer.2020.42714](https://doi.org/10.14744/eer.2020.42714)

Pendekatan endodontik non-bedah pada cyst-like periapical lesion pasca trauma gigi insisivus maksila: laporan kasus

ORIGINALITY REPORT

12%

SIMILARITY INDEX

13%

INTERNET SOURCES

2%

PUBLICATIONS

3%

STUDENT PAPERS

PRIMARY SOURCES

1	journal.unpad.ac.id Internet Source	5%
2	vbook.pub Internet Source	3%
3	Submitted to Padjadjaran University Student Paper	1%
4	es.scribd.com Internet Source	1%
5	e-journal.trisakti.ac.id Internet Source	1%
6	worldwidescience.org Internet Source	1%
7	ns2.quintpub.com Internet Source	1%
8	he01.tci-thaijo.org Internet Source	<1%

Exclude quotes On

Exclude matches < 15 words

Exclude bibliography On