

PANDUAN PROSESING DAN PEWARNAAN JARINGAN dalam Histopatologi

Buku yang berjudul "Panduan Prosesing dan Pewarnaan Jaringan dalam Histopatologi" ditulis dengan tata bahasa yang baik sehingga pembaca mudah memahami. Pembahasan buku ini khusus pada prosesing dan pewarnaan jaringan dalam histopatologi. Pembahasan difokuskan pada pengertian histopatologi, sejarah dan perkembangan teknik histopatologi, pentingnya prosesing jaringan dalam histopatologi. Uraian tentang dasar histopatologi serta hubungan ilmu anatomi dan fisiologi sel yang mendasari pewarnaan jaringan dalam histopatologi juga dibahas dalam buku ini. Dalam buku ini juga dibahas tentang materi dan alat dalam prosesing jaringan, teknik pengambilan dan penanganan sampel, prosesing, pemotongan dan pewarnaan jaringan. Selain itu, juga dibahas tentang evaluasi slide histopatologi, manajemen laboratorium, studi kasus dalam histopatologi dan aplikasi klinisnya.

Masing-masing bab pada buku ini dilengkapi dengan ringkasan, dan pendalaman materi untuk membantu pembaca dalam memahami tentang panduan prosesing dan pewarnaan jaringan dalam histopatologi. Harapan kami, buku ini dapat membuka wawasan pembaca untuk memahami panduan prosesing dan pewarnaan jaringan dalam histopatologi.




PENERBIT LAKEISHA

Jl. Jatinom Boyolali,
Srikaton, Rt.003, Rw.001,
Pucangmiliran, Tulung,
Klaten, Jateng, Indonesia 57482
Email : penerbit_lakeisha@yahoo.com
HP/WA : 08989880852
Website : <http://www.penerbitlakeisha.com/>



SCAN ME



PANDUAN PROSESING DAN PEWARNAAN JARINGAN dalam Histopatologi

Penerbit
LAKEISHA

dr. Reza Aditya Digambiro, M.Kes., M.Ked (PA), Sp.PA.
Dr. Edy Parwanto, M.Biomed.



PANDUAN PROSESING DAN

PEWARNAAN JARINGAN

dalam Histopatologi

PANDUAN PROSESING DAN
PEWARNAAN
JARINGAN
dalam Histopatologi

Undang-Undang Republik Indonesia Nomor 28 Tahun 2014 tentang Hak Cipta

Pasal 1:

1. Hak Cipta adalah hak eksklusif pencipta yang timbul secara otomatis berdasarkan prinsip deklaratif setelah suatu ciptaan diwujudkan dalam bentuk nyata tanpa mengurangi pembatasan sesuai dengan ketentuan peraturan perundang undangan.

Pasal 9:

2. Pencipta atau Pengarang Hak Cipta sebagaimana dimaksud dalam pasal 8 memiliki hak ekonomi untuk melakukan a. Penerbitan Ciptaan; b. Penggandaan Ciptaan dalam segala bentuknya; c. Penerjemahan Ciptaan; d. Pengadaptasian, pengaransemen, atau pentransformasian Ciptaan; e. Pendistribusian Ciptaan atau salinan; f. Pertunjukan Ciptaan; g. Pengumuman Ciptaan; h. Komunikasi Ciptaan; dan i. Penyewaan Ciptaan.

Sanksi Pelanggaran Pasal 113

1. Setiap orang yang dengan tanpa hak melakukan pelanggaran hak ekonomi sebagaimana dimaksud dalam Pasal 9 ayat (1) huruf i untuk Penggunaan Secara Komersial dipidana dengan pidana penjara paling lama 1 (satu) tahun dan/atau pidana denda paling banyak Rp100.000.000,00 (seratus juta rupiah).
2. Setiap Orang yang dengan tanpa hak dan/atau tanpa izin Pencipta atau pemegang Hak Cipta melakukan pelanggaran hak ekonomi Pencipta sebagaimana dimaksud dalam Pasal 9 ayat (1) huruf c, huruf d, huruf f, dan/atau huruf h untuk Penggunaan Secara Komersial dipidana dengan pidana penjara paling lama 3 (tiga) tahun dan/atau pidana denda paling banyak Rp500.000.000,00 (lima ratus juta rupiah).

dr. Reza Aditya Digambiro, M.Kes, M.Ked (PA), Sp.PA
Dr. Edy Parwanto, M.Biomed

PANDUAN PROSESING DAN
PEWARNAAN
JARINGAN
dalam Histopatologi



Penerbit Lakeisha
2023

PANDUAN PROSESING DAN PEWARNAAN JARINGAN DALAM HISTOPATOLOGI

Penulis:

Reza Aditya Digambiro

**Bagian Patologi Anatomi, Fakultas Kedokteran,
Universitas Trisakti**

Jl. Kyai Tapa, Kampus B, No.260 Grogol 11440, Jakarta-Indonesia.

Email: drdigambiro@trisakti.ac.id

Edy Parwanto

Bagian Biologi, Fakultas Kedokteran, Universitas Trisakti

Jl. Kyai Tapa, Kampus B, No.260 Grogol 11440, Jakarta-Indonesia.

Email: edyparwanto@trisakti.ac.id

Editor : Andriyanto

Layout : Yusuf Deni Kristanto, S.Pd.

Desain Sampul : Tim Lakeisha

Cetak I Maret 2023

15,5 cm × 23 cm, 115 Halaman

ISBN: 978-623-119-159-5

Diterbitkan oleh Penerbit Lakeisha

(Anggota IKAPI No.181/JTE/2019)

Redaksi

Srikaton, RT 003, RW 001, Pucangmiliran, Tulung, Klaten, Jawa Tengah

Hp. 08989880852, Email: penerbit_lakeisha@yahoo.com

Website: www.penerbitlakeisha.com

Hak Cipta dilindungi Undang-Undang.

Dilarang memperbanyak karya tulis ini dalam bentuk dan
dengan cara apapun tanpa izin tertulis dari penerbit.



KATA PENGANTAR

Pembaca yang budiman..

Buku ini merupakan buku yang tergolong langka di bidangnya. Buku ini memberikan ulasan mengenai histopatologi. Histopatologi adalah cabang ilmu patologi yang mempelajari perubahan-perubahan jaringan yang disebabkan oleh penyakit. Teknik ini melibatkan pemeriksaan jaringan biopsi atau jaringan bedah yang telah dipotong dan diwarnai dengan pewarnaan khusus di bawah mikroskop. Histopatologi dapat memberikan informasi berharga tentang diagnosis, prognosis, dan terapi penyakit. Teknik ini juga dapat digunakan untuk memantau respons pasien terhadap terapi. Studi histopatologi memainkan peran penting dalam penelitian biomedis, memberikan wawasan tentang mekanisme patologi penyakit pada tingkat molekuler, seluler, dan jaringan.

Pembaca yang budiman..

Pemeriksaan histopatologi dapat mengidentifikasi dan membedakan berbagai jenis lesi dan perubahan patologis. Pewarnaan dalam histopatologi adalah teknik yang digunakan untuk memperjelas struktur dan komponen sel dan jaringan di bawah mikroskop. Pewarnaan memungkinkan patolog untuk membedakan antara berbagai jenis sel, mengidentifikasi struktur seluler, dan mendeteksi perubahan abnormal atau patologis dalam jaringan.

Kami merasa sangat bersyukur atas terbitnya buku ini. Tentunya kami berharap dari para pembaca budiman untuk memberikan kritik-kritik dan juga masukan yang bermanfaat untuk penyempurnaan buku ini ke depannya. Akhir kata, kami ucapkan selamat membaca dan belajar..

Penulis



DAFTAR ISI

KATA PENGANTAR	v
DAFTAR ISI.....	vi
DAFTAR GAMBAR	ix
BAB I	
PENDAHULUAN.....	1
A. Pengertian Histopatologi	1
B. Sejarah dan Perkembangan Teknik Histopatologi	2
C. Pentingnya Prosesing Jaringan dalam Histopatologi	3
D. Ringkasan	3
E. Pendalaman Materi	4
F. Referensi.....	4
BAB II	
DASAR-DASAR HISTOPATOLOGI.....	7
A. Anatomi dan Fisiologi Sel	7
B. Pengertian Lesi dan Perubahan Patologis.....	8
C. Prinsip Dasar Pewarnaan dalam Histopatologi	9
D. Ringkasan	10
E. Pendalaman Materi	10
F. Referensi.....	10
BAB III	
MATERI DAN ALAT DALAM PROSESING JARINGAN.....	14
A. Materi Biopsi dan Spesimen Bedah.....	14
B. Alat dan Bahan Kimia	15
C. Pengenalan pada Mesin Tissue Processor.....	16
D. Ringkasan	18
E. Pendalaman Materi	18
F. Referensi.....	18

BAB IV

TEKNIK PENGAMBILAN DAN PENANGANAN SAMPEL	22
A. Persiapan Sampel.....	22
B. Teknik Pengambilan Sampel.....	23
C. Penanganan Pasca Pengambilan Sampel.....	25
D. Ringkasan	27
E. Pendalaman Materi	28
F. Referensi.....	28

BAB V

PROSESING JARINGAN.....	32
A. Prosesing Jaringan.....	32
B. Fiksasi.....	33
C. Dehidrasi.....	34
D. Penyamarataan (Clearing).....	36
E. Infiltrasi.....	37
F. Pembedahan (Embedding).....	38
G. Ringkasan	39
H. Pendalaman Materi	39
I. Referensi.....	40

BAB VI

PEMOTONGAN JARINGAN	44
A. Pemotongan Jaringan (Sectioning).....	44
B. Pengenalan pada Mikrotom.....	45
C. Penanganan dan Penyimpanan Potongan Jaringan	48
D. Ringkasan	49
E. Pendalaman Materi	50
F. Referensi.....	50

BAB VII

PEWARNAAN HISTOLOGI.....	56
A. Pewarnaan Histologi.....	57
B. Prinsip Pewarnaan Histologi.....	58
C. Teknik Hematoxylin dan Eosin (H&E)	59
D. Teknik Pewarnaan Khusus	62
E. Ringkasan	77
F. Pendalaman Materi	78
G. Referensi.....	78

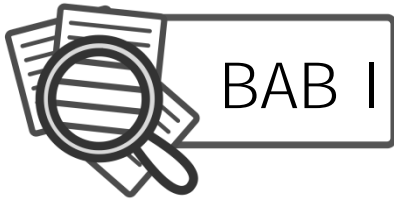BAB VIII	
EVALUASI SLIDE HISTOPATOLOGI.....	84
A. Pendahuluan	84
B. Interpretasi Gambaran Mikroskopik	86
C. Pengenalan pada Lesi dan Perubahan Patologis	87
D. Penulisan Laporan Histopatologi	88
E. Ringkasan	90
F. Pendalaman Materi	90
G. Referensi.....	91
BAB IX	
MANAJEMEN LAB HISTOPATOLOGI	94
A. Pendahuluan	94
B. Aspek Keselamatan Lab.....	96
C. Pengelolaan Limbah Lab	97
D. Pemeliharaan dan Kalibrasi Alat.....	98
E. Ringkasan	99
F. Pendalaman Materi	100
G. Referensi.....	100
BAB X	
STUDI KASUS DAN APLIKASI KLINIS.....	104
A. Studi kasus dan aplikasi klinis dalam histopatologi.....	104
B. Ringkasan	105
C. Pendalaman Materi	105
D. Daftar Pustaka	105
GLOSARIUM	109
PROFIL PENULIS.....	111
SINOPSIS	115



DAFTAR GAMBAR

Gambar 1.	Prosesing jaringan menggunakan mesin.....	17
Gambar 2.	Teknik Fine Needle Aspiration Biopsi (FNAB)	24
Gambar 3.	Proses pemotongan jaringan makroskopik.....	26
Gambar 4.	Penggunaan mikrotom	47
Gambar 5.	Penggunaan waterbath	49
Gambar 6.	Pengeringan jaringan menggunakan hotplate	49
Gambar 7.	Proses pewarnaan manual.....	58
Gambar 8.	Hasil Pewarnaan Hematoxylin Eosin. A. Pewarnaan H&E pada kista enterogenous dengan pembesaran 10x (Photografer: Reza Aditya Digambiro, 2022). B. Pewarnaan H&E pada hippocampus area pada cerebral cortex tikus Sprague Dawley, objektif 40 x (Tjahyadi, et al. 2023). C. Pewarnaan H&E pada rat korteks cerebellum tikus Sprague Dawley, objectif 40 x (Tjahyadi, et al. 2023).....	62
Gambar 9.	Pewarnaan Gram. A. Bakteri Gram negative dari <i>Escherichia coli</i> yang diisolasi dari saluran kencing pada wanita yang terinfeksi (Thairu, et al. 2014). B. Bakteri Gram positif dari <i>Bacillus anthracis</i> (Parwanto, et al. 2016).....	64
Gambar 10.	Pewarnaan Ziehl-Neelsen (Prasad, 2011).....	65
Gambar 11.	Pewarnaan PAS pada liver (Aluko , 2020).....	67

Gambar 12 . Pewarnaan Trichrome pada liver (George , 2019).....	69
Gambar 13. Trichrome Gomori (Dubowitz , 2007).....	70
Gambar 14. Trichrome Mallory (Vaughan)	70
Gambar 15. Trichrome Masson's pada paru tikus Sprague Dawley, pembesaran 100 x (Tjahyadi ^(b) , et al. 2023).....	70
Gambar 16. Pewarnaan reticulilin (Koshi , 2013).....	72
Gambar 17. Pewarnaan Prussian Blue (Asim , 2009)	73
Gambar 18. Pewarnaan Congo red (Thompson , 2002).....	75
Gambar 19. Pewarnaan Oil Red O (Sikkeland , 2014).....	77
Gambar 20. Penyimpanan jaringan makroskopik.....	95
Gambar 22. Penyimpanan slide	96



PENDAHULUAN

Capaian Pembelajaran:

1. Pembaca mengetahui dan memahami pengertian histopatologi.
2. Pembaca mampu menjelaskan pentingnya prosesing jaringan dalam histopatologi.

A. Pengertian Histopatologi

Histopatologi adalah cabang ilmu patologi yang mempelajari perubahan-perubahan jaringan yang disebabkan oleh penyakit. Teknik ini melibatkan pemeriksaan jaringan biopsi atau jaringan bedah yang telah dipotong dan diwarnai dengan pewarnaan khusus di bawah mikroskop.

Histopatologi dapat memberikan informasi berharga tentang diagnosis, prognosis, dan terapi penyakit. Teknik ini juga dapat digunakan untuk memantau respons pasien terhadap terapi. Studi histopatologi memainkan peran penting dalam penelitian biomedis, memberikan wawasan tentang mekanisme patologi penyakit pada tingkat molekuler, seluler, dan jaringan.

Histopatologi juga digunakan untuk mengevaluasi perubahan neoplastik (seperti kanker) dan non-neoplastik (seperti inflamasi, infeksi, atau penyakit degeneratif) dalam jaringan.

B. Sejarah dan Perkembangan Teknik Histopatologi

Sejarah dan perkembangan teknik histopatologi melibatkan sejumlah penemuan dan inovasi yang penting dalam bidang ilmu kedokteran dan biologi.

Abad 17:

Mikroskop sederhana pertama kali dikembangkan oleh Antonie van Leeuwenhoek pada pertengahan abad ke-17. Meskipun sederhana, mikroskop ini memungkinkan dia untuk mengobservasi sel-sel darah, bakteri, dan protozoa, sehingga membuka jalan bagi studi lebih lanjut tentang mikroorganisme dan sel-sel tubuh.

Abad 18 dan 19:

Pada abad ke-18 dan 19, perkembangan mikroskop dan teknik pewarnaan memungkinkan ilmuwan untuk mempelajari struktur dan fungsi sel dengan lebih detail. Pada tahun 1838, Matthias Schleiden dan Theodor Schwann memformulasikan teori sel, yang menyatakan bahwa sel adalah unit dasar kehidupan.

Pada tahun 1858, Rudolf Virchow, sering disebut "bapak patologi modern," mengusulkan teori bahwa semua sel berasal dari sel lain, yang merupakan prinsip dasar biologi sel dan histopatologi.

Abad 20 dan 21:

Pada abad ke-20, penemuan dan inovasi teknologi seperti mikroskop elektron dan teknik imunohistokimia memungkinkan penelitian lebih lanjut pada struktur dan fungsi sel. Teknik-teknik modern ini memungkinkan peneliti untuk memvisualisasikan struktur seluler dan molekuler dengan detail yang belum pernah tercapai sebelumnya.

Pada abad ke-21, perkembangan teknologi seperti citometri aliran dan penandaan fluoresensi telah memperluas kemampuan kita untuk menganalisis dan memahami perubahan patologis pada tingkat seluler dan molekuler.

C. Pentingnya Prosesing Jaringan dalam Histopatologi

Prosesing jaringan adalah langkah kunci dalam studi histopatologi. Tujuan utamanya adalah untuk mengubah jaringan, yang pada awalnya lunak dan mudah rusak, menjadi blok keras yang dapat dipotong dengan mikrotom menjadi bagian yang sangat tipis untuk dilihat di bawah mikroskop.

Berikut beberapa alasan mengapa prosesing jaringan sangat penting dalam histopatologi:

1. **Preservasi Jaringan:** Prosesing jaringan melibatkan fiksasi, yang bertujuan untuk mempertahankan struktur dan komposisi sel sebisa mungkin seperti kondisi aslinya. Ini memungkinkan penelitian lebih lanjut dan analisis yang akurat dari struktur jaringan dan sel.
2. **Pewarnaan:** Prosesing jaringan mempersiapkan sampel untuk pewarnaan, yang memungkinkan struktur sel dan jaringan menjadi lebih terlihat di bawah mikroskop. Pewarnaan juga membantu dalam membedakan antara berbagai komponen jaringan.
3. **Diagnosis dan Prognosis Penyakit:** Prosesing jaringan yang baik memungkinkan patolog untuk mengevaluasi perubahan patologis dalam jaringan, yang dapat membantu dalam diagnosis dan prognosis penyakit.
4. **Penelitian Biomedis:** Prosesing jaringan memungkinkan penelitian yang lebih rinci tentang perubahan seluler dan molekuler yang terkait dengan penyakit. Ini penting untuk pemahaman yang lebih baik tentang patogenesis penyakit dan pengembangan terapi baru.

D. Ringkasan

Histopatologi adalah cabang ilmu patologi yang mempelajari perubahan-perubahan jaringan yang disebabkan oleh penyakit. Teknik ini melibatkan pemeriksaan jaringan biopsi atau jaringan bedah yang telah dipotong dan diwarnai

dengan pewarnaan khusus di bawah mikroskop.

Prosesing jaringan merupakan langkah kunci dalam studi histopatologi. Tujuan utamanya adalah untuk mengubah jaringan, yang pada awalnya lunak dan mudah rusak, menjadi blok keras yang dapat dipotong dengan mikrotom menjadi bagian yang sangat tipis untuk dilihat di bawah mikroskop.

E. Pendalaman Materi

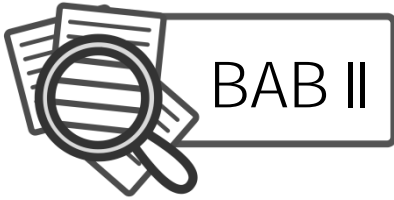1. Jelaskan tentang histopatologi, dan arti penting dalam pembelajaran tersebut!
2. Terangkan tentang prosesing jaringan!
3. Jelaskan mengapa prosesing jaringan menjadi penting dalam pembelajaran histopatologi!

F. Referensi

- Alberts B, Johnson A, Lewis J, et al. *Molecular Biology of the Cell*. 4th edition. New York: Garland Science; 2002.
- Asim M, Iqbal Z, Mujeeb IB. Blue kidney in a pale patient—a case for a causal association between renal haemosiderosis in paroxysmal nocturnal haemoglobinuria and chronic kidney disease. *CKJ: Clinical Kidney Journal*, 2009, 2(5), 365-367. <https://doi.org/10.1093/ndtplus/sfp057>
- Bancroft JD, Gamble M. *Theory and Practice of Histological Techniques*. 7th ed. Churchill Livingstone Elsevier; 2012.
- Bynum WF, Browne EJ, Porter R. *Dictionary of the History of Science*. Princeton University Press; 1981.
- Carson F, Hladik C. *Histotechnology: A Self-Instructional Text*. 4th ed. American Society for Clinical Pathology; 2015.
- Clinical and Laboratory Standards Institute (CLSI). *Quality Management System: A Model for Laboratory Services; Approved Guideline—Fourth Edition*. CLSI document QMS01-A4. Wayne, PA: Clinical and Laboratory Standards Institute; 2011.

- Dubowitz V, Sewry CA. Metabolic myopathies II: Lipid related disorders and mitochondrial myopathies. In *Muscle Biopsy (Third Edition)*, Elsevier, 2007.
- Fend F, Raffeld M. Biopsy Pathology and Cytology of the Cervix. 1st Edition. CRC Press, 2006.
- Garcia LS, Bachner P, Baselski VS, et al. Front Matter. In *Clinical Laboratory Management (ASM Books)*. ASM Press; 2nd Edition. 2013. DOI:10.1128/9781555817282
- Hoda SA, Hoda RS. Robbins and Cotran Pathologic Basis of Disease, American Journal of Clinical Pathology, 2020, 154(6): 869, <https://doi.org/10.1093/ajcp/aqaa163>
- Institute of Biomedical Science (IBMS). Laboratory Management: A Guidebook. The Institute of Biomedical Science; 1998. Diakses 14 Maret 2024, di: <http://www.ibms.org/resources/professional-guidance/>,
- Koshy J, Alperin J, Jana B, et al. A case of Philadelphia chromosome positive myeloproliferative neoplasm in a pregnant woman with unusual primary myelofibrosis features. *Case Reports in Hematology*, 2013 (11), Article 702831:1-5. <https://doi.org/10.1155/2013/702831>
- Layfield LJ, Anderson GM. Diagnostic Cytopathology. 3rd Edition. Churchill Livingstone Elsevier; 2010.
- Lester SC. Manual of Surgical Pathology. 4th Edition - June 24, 2022, Elsevier: 640 halaman.
- Lodish H, Berk A, Zipursky SL, et al. Molecular Cell Biology. 4th edition. New York: W. H. Freeman; 2000.
- Lucia Berte. Laboratories Quality/Assurance & Management. Springer; 2012. Lillie RD. H. J. Conn's Biological Stains. 9th Edition. Williams & Wilkins; 1977.
- Mais DD. Quick Compendium of Clinical Pathology. 2nd Edition. American Society for Clinical Pathology; 2009.
- National Research Council (US) Committee on Prudent Practices in the Laboratory. Prudent Practices in the Laboratory: Handling and Management of Chemical

- Hazards: Updated Version. Washington (DC): National Academies Press (US); 2011.
- Occupational Safety and Health Administration (OSHA). Best Practices for the Safe Use of Glutaraldehyde in Health Care. OSHA 3258-08N; 2006.
- Occupational Safety and Health Administration (OSHA). Laboratory Safety Guidance. OSHA 3404-11R; 2011.
- Rosai J. Rosai and Ackerman's Surgical Pathology. 11th ed. Edinburgh: Elsevier Mosby; 2017.
- Sheehan DC, Hrapchak BB. Theory and Practice of Histotechnology. 2nd Edition. Mosby; 1980.
- Sternberg SS. Histology for Pathologists. 4th Edition. Lippincott Williams & Wilkins; 2012.
- Stevens A, Lowe J. Human Histology. 3rd edition. Mosby Elsevier; 2005.
- Strasinger SK, Di Lorenzo MS. Urinalysis and Body Fluids. 6th edition. F.A. Davis Company; 2014.
- Suvarna KS, Layton C, Bancroft JD. Bancroft's Theory and Practice of Histological Techniques. 8th ed. Churchill Livingstone Elsevier; 2019.
- Taylor CR, Cote RJ. Immunomicroscopy: A Diagnostic Tool for the Surgical Pathologist. 3rd Edition. Saunders Elsevier; 2005.
- Underwood JCE, Cross SS. General and Systematic Pathology. 5th Edition. 2009. Edinburgh: New York: Churchill Livingstone/Elsevier
- Westgard JO, Barry PL, Hunt MR, et al. A multi-rule Shewhart chart for quality control in clinical chemistry. Clin Chem. 1981;27(3):493-501.
- Westra WH, Hruban RH, Phelps TH, et al. Surgical Pathology Dissection: An Illustrated Guide. 2nd Edition. Springer; 2003.
- World Health Organization. Laboratory Biosafety Manual. 3rd Edition. WHO; 2004.
- World Health Organization. Safe Management of Wastes from Health-Care Activities: A Summary. WHO; 2017.



DASAR-DASAR HISTOPATOLOGI

Capaian Pembelajaran:

1. Pembaca mengetahui dan memahami dasar-dasar histopatologi
2. Pembaca mampu menjelaskan pentingnya Ilmu anatomi dan fisiologi sel dalam histopatologi
3. histopatologi
4. Pembaca mampu menjelaskan tentang lesi dan perubahan patologis
5. Pembaca mampu menjelaskan prinsip dasar dalam histopatologi

A. Anatomi dan Fisiologi Sel

Anatomi dan fisiologi sel berkaitan dengan struktur dan fungsi sel, unit dasar kehidupan. Berikut adalah beberapa komponen utama sel dan fungsi mereka:

1. Membran Sel: Membran sel adalah lapisan fosfolipid yang mengelilingi sel dan memisahkan isi sel dari lingkungan sekitarnya. Membran sel mengendalikan lalu lintas zat-zat masuk dan keluar dari sel.
2. Sitoplasma: Sitoplasma adalah substansi gel-like yang mengisi sebagian besar volume sel. Ini berisi semua organel dan struktur selular lainnya.
3. Nukleus: Nukleus adalah pusat kendali sel yang berisi DNA, instruksi genetik untuk pertumbuhan, perkembangan, fungsi, dan reproduksi sel.

4. Mitokondria: Mitokondria adalah "pabrik energi" sel, di mana gula dan lemak dipecah untuk menghasilkan ATP, bentuk energi yang digunakan oleh sel.
5. Retikulum Endoplasma (ER): ER adalah jaringan saluran dan vesikel yang terlibat dalam sintesis protein (ER kasar, yang dilapisi ribosom) dan lipid (ER halus).
6. Aparatus Golgi: Aparatus Golgi mengubah, menyortir, dan mengemas protein dan lipid yang dibuat di ER untuk transportasi ke lokasi lain dalam sel atau untuk sekresi keluar dari sel.
7. Lisosom: Lisosom adalah "sistem pencernaan" sel, mengandung enzim-enzim yang memecah molekul besar menjadi lebih kecil yang bisa digunakan oleh sel.
8. Sitokelatin: Sitokelatin adalah jaringan protein serat yang memberikan struktur dan bentuk pada sel dan juga berperan dalam pergerakan sel dan organ-organ selnya.
9. Sentrosom dan Mikrotubulus: Mereka berperan penting dalam pembelahan sel, membantu dalam membentuk spindle mitotik yang memisahkan kromosom selama mitosis.

B. Pengertian Lesi dan Perubahan Patologis

Lesi dalam konteks medis dan patologi merujuk pada suatu perubahan struktural atau fungsional abnormal dalam tubuh yang disebabkan oleh penyakit atau cedera. Lesi bisa bersifat fisik (seperti luka atau tumor) atau mikroskopik. Dalam histopatologi, lesi mungkin merujuk pada perubahan seluler atau jaringan yang dapat diamati di bawah mikroskop sebagai hasil dari penyakit atau cedera.

Perubahan patologis merujuk pada perubahan abnormal dalam struktur atau fungsi sel, jaringan, atau organ yang disebabkan oleh penyakit. Ini bisa mencakup perubahan seperti inflamasi, nekrosis (kematian sel), proliferasi sel (seperti dalam kanker), atrofi (pengecilan

ukuran sel atau jaringan), atau metaplasia (perubahan dari satu jenis sel diferensiasi menjadi jenis lain).

Pemeriksaan histopatologi dapat mengidentifikasi dan membedakan berbagai jenis lesi dan perubahan patologis, yang kemudian dapat digunakan untuk menentukan diagnosis, merencanakan pengobatan, dan memprediksi prognosis.

C. Prinsip Dasar Pewarnaan dalam Histopatologi

Pewarnaan dalam histopatologi adalah teknik yang digunakan untuk memperjelas struktur dan komponen sel dan jaringan di bawah mikroskop. Pewarnaan memungkinkan patolog untuk membedakan antara berbagai jenis sel, mengidentifikasi struktur seluler, dan mendeteksi perubahan abnormal atau patologis dalam jaringan.

Berikut adalah beberapa prinsip dasar pewarnaan dalam histopatologi:

1. **Pewarnaan Hematoxylin dan Eosin (H&E):** Ini adalah teknik pewarnaan standar yang paling sering digunakan dalam histopatologi. Hematoxylin adalah pewarna basa yang memberikan warna biru ke struktur sel yang asam (basofilik), seperti nukleus dan ribosom. Eosin adalah pewarna asam yang memberikan warna merah ke struktur sel yang basa (eosinofilik), seperti sitoplasma.
2. **Pewarnaan Khusus:** Ada banyak teknik pewarnaan khusus yang dirancang untuk menargetkan struktur atau substansi khusus dalam sel atau jaringan. Misalnya, pewarnaan Gram digunakan untuk membedakan antara bakteri gram-positif dan gram-negatif, pewarnaan Ziehl-Neelsen digunakan untuk mengidentifikasi bakteri tahan asam seperti *Mycobacterium tuberculosis*, dan pewarnaan Periodic Acid-Schiff (PAS) digunakan untuk mendeteksi polisakarida dan glikoprotein.
3. **Imunohistokimia:** Teknik ini menggunakan antibodi untuk mendeteksi protein atau antigen spesifik dalam

sel atau jaringan. Ini dapat digunakan untuk mengidentifikasi jenis sel tertentu, seperti sel kanker, atau untuk mendeteksi perubahan molekuler yang terkait dengan penyakit tertentu.

D. Ringkasan

Anatomi dan fisiologi sel berkaitan dengan struktur dan fungsi sel, unit dasar kehidupan. Beberapa komponen utama sel antara lain membran sel, sitoplasma, nukleus, mitokondria, retikulum endoplasma, aparatus Golgi, lisosom, sitokelaton, sentrosom, dan mikrotubulus.

Pemeriksaan histopatologi dapat mengidentifikasi dan membedakan berbagai jenis lesi dan perubahan patologis. Pewarnaan dalam histopatologi adalah teknik yang digunakan untuk memperjelas struktur dan komponen sel dan jaringan di bawah mikroskop. Pewarnaan memungkinkan patolog untuk membedakan antara berbagai jenis sel, mengidentifikasi struktur seluler, dan mendeteksi perubahan abnormal atau patologis dalam jaringan.

E. Pendalaman Materi

1. Jelaskan bahwa anatomi dan fisiologi sel menjadi penting dalam histopatologi.
2. Jelaskan tentang komponen sel dan arti penting dalam histopatologi.
3. Jelaskan arti penting lesi dan perubahan patologis.
4. Jelaskan jenis dan manfaat pewarnaan dalam histopatologi.

F. Referensi

Alberts B, Johnson A, Lewis J, et al. *Molecular Biology of the Cell*. 4th edition. New York: Garland Science; 2002.

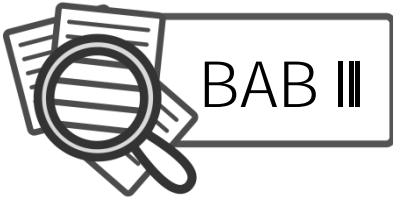Angra P, Ridderhof J, Smithwick R. Comparison of Two Different Strengths of Carbol Fuchsin in Ziehl-Neelsen Staining for Detecting Acid-Fast Bacilli. J

- Clin Microbiol, 2003, 41 (7): 3459. DOI: 10.1128/JCM.41.7.3459.2003
- Bancroft JD, Gamble M. Theory and Practice of Histological Techniques. 7th ed. Churchill Livingstone Elsevier; 2012.
- Bynum WF, Browne EJ, Porter R. Dictionary of the History of Science. Princeton University Press; 1981.
- Carson F, Hladik C. Histotechnology: A Self-Instructional Text. 4th ed. American Society for Clinical Pathology; 2015.
- Centers for Disease Control and Prevention (CDC). Guidelines for Environmental Infection Control in Health-Care Facilities: Recommendations of CDC and the Healthcare Infection Control Practices Advisory Committee (HICPAC). MMWR Recomm Rep. 2003; 52(RR-10):1-42.
- Clinical and Laboratory Standards Institute (CLSI). Quality Management System: A Model for Laboratory Services; Approved Guideline—Fourth Edition. CLSI document QMS01-A4. Wayne, PA: Clinical and Laboratory Standards Institute; 2011.
- Dubowitz V, Sewry CA. Metabolic myopathies II: Lipid related disorders and mitochondrial myopathies. In *Muscle Biopsy (Third Edition)*, Elsevier, 2007.
- Fend F, Raffeld M. Biopsy Pathology and Cytology of the Cervix. 1st Edition. CRC Press, 2006.
- Garcia LS, Bachner P, Baselski VS, et al. Front Matter. In Clinical Laboratory Management (ASM Books). ASM Press; 2nd Edition. 2013. DOI:10.1128/9781555817282
- George J, Tsutsumi M, Tsuchishima M. Alteration of trace elements during pathogenesis of N-Nitrosodimethylamine induced hepatic fibrosis. Scientific Reports, 2019, 9(1). <https://doi.org/10.1038/s41598-018-37516-4>
- Gomori G. A rapid one-step trichrome stain. Am J Clin Pathol. 1950, 20 (6):661-66 4. doi: 10.1093/ajcp/20.6_ts.661.

- Hoda SA, Hoda RS. Robbins and Cotran Pathologic Basis of Disease, American Journal of Clinical Pathology, 2020, 154(6): 869, <https://doi.org/10.1093/ajcp/aqaa163>
- Howie AJ, Brewer DB. Optical properties of amyloid stained by Congo red: history and mechanisms. *Micron*. 2009, 40(3):285-301. doi: 10.1016/j.micron.2008.10.002.
- Institute of Biomedical Science (IBMS). Laboratory Management: A Guidebook. The Institute of Biomedical Science; 1998. Diakses 14 Maret 2024, di: <http://www.ibms.org/resources/professional-guidance/>,
- Layfield LJ, Anderson GM. Diagnostic Cytopathology. 3rd Edition. Churchill Livingstone Elsevier; 2010.
- Lendrum AC, Fraser DS, Slidders W, et al. Studies on the character and staining of fibrin. *J Clin Pathol*. 1962, 15:401-413. doi: 10.1136/jcp.15.4.401.
- Lester SC. Manual of Surgical Pathology. 4th Edition - June 24, 2022, Elsevier: 640 halaman.
- Lodish H, Berk A, Zipursky SL, et al. Molecular Cell Biology. 4th edition. New York: W. H. Freeman; 2000.
- Lucia Berte. Laboratories Quality/Assurance & Management. Springer; 2012. Lillie RD. H. J. Conn's Biological Stains. 9th Edition. Williams & Wilkins; 1977.
- Madigan MT, Martinko JM, Bender KS, et al. Brock Biology of Microorganisms. 14th Edition. Pearson; 2014.
- Mais DD. Quick Compendium of Clinical Pathology. 2nd Edition. American Society for Clinical Pathology; 2009.
- Orfao A, Schmitz G, Brando B, et al. Clin Cytometry. 1999;38(6):314-326. Flow Cytometry: Its Applications in Hematology.
- Puchtler H, Sweat F, Levine M. On the binding of Congo red by amyloid. *J Histochem Cytochem*. 1962, 10:355-64. doi: 10.1177/10.3.355.
- Ramirez T, Longato L, Dostalek M, et al. Insulin resistance, ceramide accumulation and endoplasmic reticulum stress in experimental chronic alcohol-induced steatohepatitis. *Alcohol Alcohol*. 2013, 48(1):39-52.

doi: 10.1093/alcalc/ags100.

- Rosai J. Rosai and Ackerman's Surgical Pathology. 11th ed. Edinburgh: Elsevier Mosby; 2017.
- Sheehan DC, Hrapchak BB. Theory and Practice of Histotechnology. 2nd Edition. Mosby; 1980.
- Shi SR, Taylor CR. Antigen retrieval immunohistochemistry: past, present, and future. *Journal of Histochemistry and Cytochemistry*. 1997;45(3):327–343.
- Sikkeland J, Jin Y, Saatcioglu F. Methods to assess lipid accumulation in cancer cells. In *Methods in Enzymology*. 2014, 542: 407-423.
- Sternberg SS. *Histology for Pathologists*. 4th Edition. Lippincott Williams & Wilkins; 2012.
- Stevens A, Lowe J. *Human Histology*. 3rd edition. Mosby Elsevier; 2005.
- Strasinger SK, Di Lorenzo MS. *Urinalysis and Body Fluids*. 6th edition. F.A. Davis Company; 2014.
- Suvarna KS, Layton C, Bancroft JD. *Bancroft's Theory and Practice of Histological Techniques*. 8th ed. Churchill Livingstone Elsevier; 2019.
- Szunyogova E, Parson SH. *Histological and Histochemical Methods, Theory and Practice*, 5th Ed. *J. Anat.* 2016, 228: 887. doi: 10.1111/joa.12390
- Thairu Y, Nasir IA, Usman Y. Laboratory perspective of gram staining and its significance in investigations of infectious diseases. *Sub-Saharan Afr J Med* 2014;1:168-74
- Underwood JCE, Cross SS. *General and Systematic Pathology*. 5th Edition. 2009. Edinburgh: New York: Churchill Livingstone/Elsevier
- Westra WH, Hruban RH, Phelps TH, et al. *Surgical Pathology Dissection: An Illustrated Guide*. 2nd Edition. Springer; 2003.
- World Health Organization. *Laboratory Biosafety Manual*. 3rd Edition. WHO; 2004.
- World Health Organization. *Safe Management of Wastes from Health-Care Activities: A Summary*. WHO; 2017.



MATERI DAN ALAT DALAM PROSESING JARINGAN

Capaian Pembelajaran:

1. Pembaca mengetahui dan memahami materi dan alat dalam prosesing jaringan.
2. Pembaca mampu menjelaskan pentingnya materi biopsi dan specimen bedah.
3. Pembaca mampu menjelaskan manfaat alat yang diperlukan dalam prosesing jaringan.

A. Materi Biopsi dan Spesimen Bedah

Prosesing jaringan dalam histopatologi melibatkan serangkaian langkah yang mencakup fiksasi, dehidrasi, klarifikasi, dan penanaman dalam parafin. Berikut adalah beberapa materi dan alat yang biasanya digunakan dalam proses ini:

Materi:

1. **Fixatif:** Formalin 10% netral-buffered adalah fixatif yang paling umum digunakan. Fixatif digunakan untuk mempertahankan struktur dan morfologi seldan jaringan dengan menghentikan semua proses biokimia.
2. **Alkohol:** Digunakan dalam proses dehidrasi. Alkohol (biasanya etanol) dalam konsentrasi yang berbeda digunakan untuk menghilangkan air dari jaringan.

3. Klarifikasi: Xilena atau toluena biasanya digunakan sebagai agen klarifikasi. Agen ini menghilangkan alkohol dan membuat jaringan menjadi transparan.
4. Parafin: Parafin digunakan untuk menanamkan jaringan dalam blok yang dapat dipotong menjadi bagian tipis menggunakan mikrotom.

Alat:

1. Mikrotom: Alat ini digunakan untuk memotong bagian tipis dari blok parafin yang mengandung jaringan.
2. Pemanas Parafin: Digunakan untuk melelehkan parafin dan menjaga suhu yang tepat selama proses penanaman.
3. Mesin Prosesor Jaringan: Mesin ini secara otomatis memproses jaringan melalui berbagai langkah, termasuk dehidrasi, klarifikasi, dan penanaman dalam parafin.
4. Mikroskop: Digunakan untuk memeriksa bagian jaringan yang telah dipotong dan diwarnai.

B. Alat dan Bahan Kimia

1. Materi Biopsi dan Spesimen Bedah adalah dua jenis sampel jaringan yang umumnya dikumpulkan untuk analisis histopatologi.
2. Materi Biopsi: Biopsi adalah prosedur pengambilan sampel jaringan kecil dari tubuh untuk diperiksa di bawah mikroskop. Sampel ini dapat diambil dari hampir setiap bagian tubuh, termasuk kulit, organ dalam, tulang, dan lainnya. Ada beberapa jenis biopsi, termasuk biopsi jarum (di mana sampel diambil dengan jarum halus atau jarum inti), biopsi eksisi (di mana seluruh massa atau area dicabut), dan biopsi insisi (di mana sebagian dari massa atau area diambil).
3. Spesimen Bedah: Spesimen bedah adalah jaringan yang diambil selama operasi. Ini bisa mencakup tumor, organ, bagian organ, atau jaringan lain yang telah

diangkat. Spesimen bedah biasanya lebih besar dan lebih kompleks daripada sampel biopsi dan mungkin memerlukan persiapan dan prosesing khusus sebelum dapat diperiksa di bawah mikroskop.

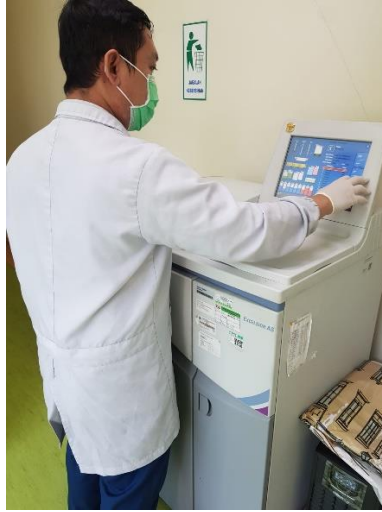4. Pemilihan metode pengambilan sampel akan tergantung pada banyak faktor, termasuk lokasi dan jenis dugaan abnormalitas, risiko dan manfaat prosedur, dan kebutuhan diagnostik dan terapeutik pasien.

C. Pengenalan pada Mesin Tissue Processor

Prosesing jaringan dalam histopatologi memerlukan berbagai alat dan bahan kimia, termasuk yang berikut:

Alat:

1. Mikrotom : Alat ini digunakan untuk memotong bagian tipis dari blok parafin yang mengandung jaringan.
2. Pemanas Parafin : Digunakan untuk melelehkan parafin dan menjaga suhu yang tepat selama proses penanaman.
3. Mesin Prosesor Jaringan : Mesin ini secara otomatis memproses jaringan melalui berbagai langkah, termasuk dehidrasi, klarifikasi, dan penanaman dalam parafin.
4. Mikroskop : Digunakan untuk memeriksa bagian jaringan yang telah dipotong dan diwarnai.
5. Bak Pewarnaan : Digunakan untuk memegang solusi pewarnaan dan jaringan selama proses pewarnaan.
6. Centrifuge : Digunakan dalam persiapan sampel, terutama dalam sitologi, untuk memisahkan sel dan partikel dari cairan.



Gambar 1. Prosesing jaringan menggunakan mesin

Bahan Kimia:

1. Fixatif : Formalin 10% netral-buffered adalah fixatif yang paling umum digunakan. Fixatif digunakan untuk mempertahankan struktur dan morfologi seldan jaringan dengan menghentikan semua proses biokimia.
2. Alkohol : Digunakan dalam proses dehidrasi. Alkohol (biasanya etanol) dalam konsentrasi yang berbeda digunakan untuk menghilangkan air dari jaringan.
3. Klarifikasi : Xilena atau toluena biasanya digunakan sebagai agen klarifikasi. Agen ini menghilangkan alkohol dan membuat jaringan menjadi transparan.
4. Parafin : Parafin digunakan untuk menanamkan jaringan dalam blok yang dapat dipotong menjadi bagian tipis menggunakan mikrotom.
5. Pewarnaan : Hematoxylin dan eosin adalah pewarna standar yang digunakan dalam histopatologi. Ada juga berbagai pewarna lain dan reagen yang digunakan dalam pewarnaan khusus dan imunohistokimia.

D. Ringkasan

Prosesing jaringan dalam histopatologi melibatkan serangkaian langkah yang mencakup fiksasi, dehidrasi, klarifikasi, dan penanaman dalam parafin. Bahan yang diperlukan dalam biopsi antara lain fixatif, alkohol, klarifikasi, parafin. Prosesing jaringan dalam histopatologi memerlukan berbagai alat antara lain mikrotom, pemanas parafin, mesin prosesor jaringan, mikroskop, bak pewarnaan, dan centrifuge.

E. Pendalaman Materi

1. Jelaskan apakah yang dimaksud prosesing jaringan dalam histopatologi.
2. Jelaskan apakah yang dimaksud biopsi dalam histopatologi.
3. Jelaskan fungsi masing-masing alat yang diperlukan dalam biopsi jaringan.
4. Jelaskan fungsi mesin prosesor jaringan.
5. Jelaskan alat dan bahan yang diperlukan dalam proses jaringan dalam histopatologi.

F. Referensi

- Alberts B, Johnson A, Lewis J, et al. *Molecular Biology of the Cell*. 4th edition. New York: Garland Science; 2002.
- Bancroft JD, Gamble M. *Theory and Practice of Histological Techniques*. 7th ed. Churchill Livingstone Elsevier; 2012.
- Bynum WF, Browne EJ, Porter R. *Dictionary of the History of Science*. Princeton University Press; 1981.
- Carson F, Hladik C. *Histotechnology: A Self-Instructional Text*. 4th ed. American Society for Clinical Pathology; 2015.
- Clinical and Laboratory Standards Institute (CLSI). *Quality Management System: A Model for Laboratory Services; Approved Guideline—Fourth Edition*. CLSI document QMS01-A4. Wayne, PA: Clinical and Laboratory Standards Institute; 2011.

- Centers for Disease Control and Prevention (CDC). Biosafety in Microbiological and Biomedical Laboratories. 5th Edition. 2009, HHS Publication No. (CDC) 21-1112.
- Chang JYF, Kessler HP. Masson Trichrome Stain Helps Differentiate Myofibroma from Smooth Muscle Lesions in the Head and Neck Region. *J Formos Med Assoc* 2008, 107(10): 767-773.
- Dubowitz V, Sewry CA. Metabolic myopathies II: Lipid related disorders and mitochondrial myopathies. In *Muscle Biopsy (Third Edition)*, Elsevier, 2007.
- Fend F, Raffeld M. Biopsy Pathology and Cytology of the Cervix. 1st Edition. CRC Press, 2006.
- Garcia LS, Bachner P, Baselski VS, et al. Front Matter. In *Clinical Laboratory Management (ASM Books)*. ASM Press; 2nd Edition. 2013. DOI:10.1128/9781555817282
- George J, Tsutsumi M, Tsuchishima M. Alteration of trace elements during pathogenesis of N-Nitrosodimethylamine induced hepatic fibrosis. *Scientific Reports*, 2019, 9(1). <https://doi.org/10.1038/s41598-018-37516-4>
- Institute of Biomedical Science (IBMS). Laboratory Management: A Guidebook. The Institute of Biomedical Science; 1998. Diakses 14 Maret 2024, di: <http://www.ibms.org/resources/professional-guidance/>,
- Koshy J, Alperin J, Jana B, et al. A case of Philadelphia chromosome positive myeloproliferative neoplasm in a pregnant woman with unusual primary myelofibrosis features. *Case Reports in Hematology*, 2013 (11), Article 702831:1-5. <https://doi.org/10.1155/2013/702831>
- Lendrum AC, Fraser DS, Slidders W, et al. Studies on the character and staining of fibrin. *J Clin Pathol*. 1962, 15:401-413. doi: 10.1136/jcp.15.4.401.
- Lester SC. *Manual of Surgical Pathology*. 4th Edition - June 24, 2022, Elsevier: 640 halaman.
- Lodish H, Berk A, Zipursky SL, et al. *Molecular Cell Biology*. 4th edition. New York: W. H. Freeman; 2000.

- Layfield LJ, Anderson GM. Diagnostic Cytopathology. 3rd Edition. Churchill Livingstone Elsevier; 2010.
- Lucia Berte. Laboratories Quality/Assurance & Management. Springer; 2012. Lillie RD. H. J. Conn's Biological Stains. 9th Edition. Williams & Wilkins; 1977.
- Madigan MT, Martinko JM, Bender KS, et al. Brock Biology of Microorganisms. 14th Edition. Pearson; 2014.
- National Research Council (US) Committee on Prudent Practices in the Laboratory. Prudent Practices in the Laboratory: Handling and Management of Chemical Hazards: Updated Version. Washington (DC): National Academies Press (US); 2011.
- Occupational Safety and Health Administration (OSHA). Laboratory Safety Guidance. OSHA 3404-11R; 2011.
- Occupational Safety and Health Administration (OSHA). Best Practices for the Safe Use of Glutaraldehyde in Health Care. OSHA 3258-08N; 2006.
- Ryan KJ, Ray CG, eds. Sherris Medical Microbiology. 4th Edition. McGraw Hill; 2004.
- Rosai J. Rosai and Ackerman's Surgical Pathology. 11th ed. Edinburgh: Elsevier Mosby; 2017.
- Sternberg SS. Histology for Pathologists. 4th Edition. Lippincott Williams & Wilkins; 2012.
- Shi SR, Taylor CR. Antigen retrieval immunohistochemistry: past, present, and future. Journal of Histochemistry and Cytochemistry. 1997;45(3):327–343.
- Sheehan DC, Hrapchak BB. Theory and Practice of Histotechnology. 2nd Edition. Mosby; 1980.
- Sikkeland J, Jin Y, Saatcioglu F. Methods to assess lipid accumulation in cancer cells. In Methods in Enzymology. 2014, 542: 407-423.
- Stevens A, Lowe J. Human Histology. 3rd edition. Mosby Elsevier; 2005.
- Strasinger SK, Di Lorenzo MS. Urinalysis and Body Fluids. 6th edition. F.A. Davis Company; 2014.
- Suvarna KS, Layton C, Bancroft JD. Bancroft's Theory and Practice of Histological Techniques. 8th ed. Churchill Livingstone Elsevier; 2019.

- Szunyogova E, Parson SH. Histological and Histochemical Methods, Theory and Practice, 5th Ed. J. Anat. 2016, 228: 887. doi: 10.1111/joa.12390
- Thompson B, Burns A, Davenport A. Recreational drug abuse in a dialysis patient. Nephrol Dial Transplant. 2002, 17(4):675-676. doi: 10.1093/ndt/17.4.675.
- Underwood JCE, Cross SS. General and Systematic Pathology. 5th Edition. 2009. Edinburgh: New York: Churchill Livingstone/Elsevier
- Vaughan DW. (nd). Muscle Tissue smooth muscle, Mallory's trichrome stain. Diakses Maret, 14-2024. <http://www.bu.edu/phpbin/medlib/histology/p/053020oa.htm>
- Westgard JO, Barry PL, Hunt MR, et al. A multi-rule Shewhart chart for quality control in clinical chemistry. Clin Chem. 1981;27(3):493-501.
- Westra WH, Hruban RH, Phelps TH, et al. Surgical Pathology Dissection: An Illustrated Guide. 2nd Edition. Springer; 2003.
- World Health Organization. Laboratory Biosafety Manual. 3rd Edition. WHO; 2004.



TEKNIK PENGAMBILAN DAN PENANGANAN SAMPEL

Capaian Pembelajaran:

1. Pembaca mampu menjelaskan tentang persiapan sampel jaringan untuk pemeriksaan mikroskopik.
2. Pembaca mampu mengenal mesin Tissue Processor dan manfaatnya dalam persiapan sampel jaringan untuk pemeriksaan mikroskopik.
3. Pembaca mampu menjelaskan teknik pengambilan sampel jaringan secara umum.
4. Pembaca mampu memahami tentang teknik penanganan sampel.
5. Pembaca mampu menjelaskan tentang kegiatan penanganan pasca pengambilan sampel.

A. Persiapan Sampel

Mesin Tissue Processor adalah perangkat yang digunakan dalam histopatologi untuk mempersiapkan sampel jaringan untuk pemeriksaan mikroskopik. Proses ini melibatkan serangkaian langkah yang mencakup fiksasi, dehidrasi, klarifikasi, dan infiltrasi parafin. Mesin ini memungkinkan langkah-langkah ini dilakukan secara otomatis dan dalam kondisi yang dikendalikan dengan ketat, yang membantu memastikan kualitas dan konsistensi sampel.

Berikut adalah beberapa fitur umum dari mesin Tissue Processor:

1. Kamar Proses: Ini adalah tempat di mana sampel jaringan ditempatkan selama proses. Kamar ini biasanya dapat menampung banyak sampel sekaligus dan dirancang untuk memungkinkan bahan kimia mencapai semua sampel secara merata.
2. Pengendalian Suhu dan Tekanan: Banyak prosesor jaringan memiliki kemampuan untuk mengendalikan suhu dan tekanan selama proses, yang dapat membantu mempercepat proses dan meningkatkan penetrasi bahan kimia ke dalam jaringan.
3. Programmable: Mesin Tissue Processor biasanya dapat diprogram untuk menjalankan berbagai siklus proses, dengan kontrol waktu yang tepat untuk setiap langkah.
4. Safety Features: Fitur keamanan biasanya mencakup sistem untuk mengendalikan emisi bahan kimia berbahaya dan sistem alarm jika ada masalah selama proses.

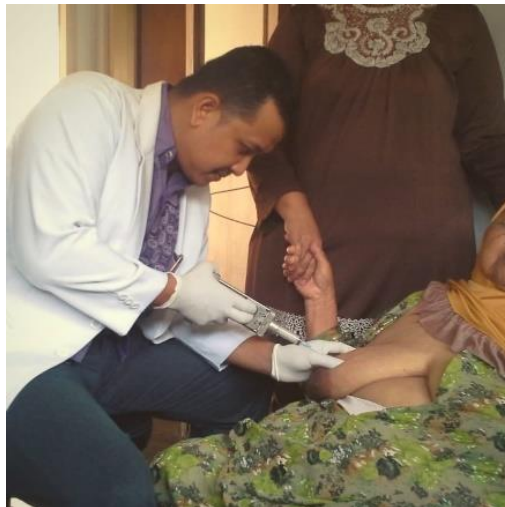Mesin Tissue Processor memainkan peran penting dalam laboratorium histopatologi modern, memungkinkan sampel jaringan diproses secara efisien dan konsisten untuk pemeriksaan mikroskopik.

B. Teknik Pengambilan Sampel

Teknik pengambilan sampel dalam histopatologi adalah bagian kritis dari proses diagnostik dan tergantung pada jenis jaringan atau organ yang sedang diperiksa. Berikut adalah beberapa teknik pengambilan sampel umum:

1. Biopsi Jarum: Dalam biopsi jarum, jarum halus atau jarum inti digunakan untuk mengambil sampel jaringan. Teknik ini sering digunakan untuk memeriksa jaringan yang terletak dalam tubuh, seperti jaringan payudara, hati, atau prostat.

2. Biopsi Eksisi dan Insisi: Biopsi eksisi melibatkan pengangkatan seluruh massa atau area yang dicurigai, sedangkan biopsi insisi hanya mengambil sebagian dari area tersebut. Kedua teknik ini biasanya digunakan untuk lesi atau tumor yang dapat diakses secara langsung, seperti pada kulit.
3. Punch Biopsy: Dalam punch biopsy, alat khusus yang disebut punch digunakan untuk mengambil sampel jaringan. Alat ini menghasilkan sampel silinder dan biasanya digunakan untuk biopsi kulit.
4. Endoskopi: Endoskopi melibatkan penggunaan tabung fleksibel dengan kamera dan alat untuk melihat dan mengambil sampel dari organ dalam, seperti saluran pencernaan atau saluran pernapasan.
5. Aspirasi dengan Jarum Halus (Fine Needle Aspiration, FNA): FNA adalah teknik di mana jarum halus digunakan untuk mengambil sampel sel atau cairan dari tumor atau kista. Sampel ini kemudian diperiksa di bawah mikroskop.



Gambar 2. Teknik Fine Needle Aspiration Biopsi (FNAB)

Penanganan Sampel:

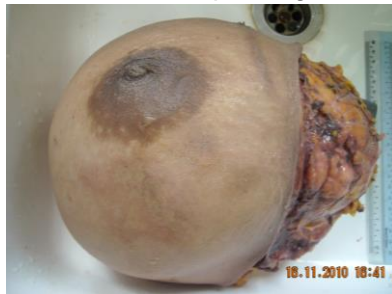1. Fiksasi: Setelah sampel diambil, perlu segera difiksasi untuk menghentikan degradasi biologis dan mempertahankan struktur dan morfologi jaringan. Formalin 10% netral-buffered adalah fiksasi yang paling umum digunakan.
2. Penyimpanan dan Transportasi: Setelah difiksasi, sampel harus disimpan dan diangkut dengan hati-hati untuk mencegah kerusakan. Sampel harus disimpan dalam wadah yang aman dan tahan bocor, dan suhu dan kondisi penyimpanan harus sesuai dengan spesifikasi sampel.
3. Pendaftaran dan Pelabelan: Setiap sampel harus didaftarkan dan dilabeli dengan benar untuk mencegah kekeliruan atau kehilangan sampel. Informasi yang diperlukan biasanya mencakup identitas pasien, sumber sampel, dan tanggal dan waktu pengambilan sampel.

C. Penanganan Pasca Pengambilan Sampel

Persiapan sampel dalam histopatologi adalah proses yang melibatkan beberapa langkah penting untuk mempersiapkan jaringan untuk pemeriksaan mikroskopik. Berikut adalah beberapa langkah tersebut:

1. Fiksasi : Ini adalah langkah pertama dalam persiapan sampel. Fiksasi bertujuan untuk menghentikan degradasi biologis dan mempertahankan struktur dan morfologi jaringan. Formalin 10% netral-buffered adalah fixatif yang paling umum digunakan.
2. Pemotongan : Setelah fiksasi, jaringan dipotong menjadi potongan-potongan yang lebih kecil yang cocok untuk prosesi lebih lanjut. Ini biasanya dilakukan dengan pisau bedah atau alat pemotong lainnya.

3. Dehidrasi : Dehidrasi adalah proses menghilangkan air dari jaringan. Ini biasanya dilakukan dengan mengalirkan jaringan melalui serangkaian alkohol dengan konsentrasi yang meningkat.
4. Klarifikasi : Setelah dehidrasi, jaringan dijernihkan dengan xilena atau toluena, yang menghilangkan alkohol dan membuat jaringan transparan.
5. Infiltrasi Parafin : Dalam langkah ini, jaringan ditempatkan dalam parafin yang dilelehkan. Parafin menembus jaringan dan, setelah didinginkan dan mengeras, membentuk blok yang dapat dipotong menjadi bagian tipis dengan mikrotom.
6. Pemotongan dengan Mikrotom : Blok parafin dipotong menjadi bagian tipis (biasanya 4-5 mikrometer) dengan alat yang disebut mikrotom.
7. Pewarnaan : Bagian yang dipotong kemudian diwarnai untuk memperjelas struktur dan fitur jaringan. Hematoxylin dan eosin adalah pewarna standar yang digunakan dalam histopatologi.



Gambar 3. Proses pemotongan jaringan makroskopik

Setelah pengambilan sampel, penanganan pasca-pengambilan adalah tahap kritis dalam memastikan kualitas dan integritas sampel jaringan. Berikut adalah beberapa langkah yang perlu diikuti:

1. Fiksasi : Segera setelah pengambilan, sampel biasanya ditempatkan dalam larutan fixatif, seperti formalin netral-buffered 10%, untuk mempertahankan

struktur dan morfologi jaringan dan menghentikan aktivitas biokimia. Waktu dan metode fiksasi harus tepat untuk setiap jenis jaringan yang spesifik.

2. Pelabelan dan Dokumentasi : Setiap sampel harus dilabeli dengan jelas dan dengan benar dengan informasi seperti nama pasien, tanggal dan waktu pengambilan, dan jenis jaringan. Ini penting untuk menghindari kekeliruan atau kehilangan sampel.
3. Transportasi : Sampel harus disimpan dan diangkut dengan cara yang aman dan tepat. Dalam banyak kasus, ini berarti menyimpan sampel dalam wadah yang aman dan tahan bocor, dan memastikan sampel tetap dalam suhu dan kondisi yang tepat selama transportasi.
4. Penerimaan dan Pemeriksaan Awal di Laboratorium : Setelah sampel diterima di laboratorium, identitas dan integritas sampel harus dikonfirmasi. Jika ada kesalahan atau kerusakan sampel, hal ini harus dilaporkan segera.

D. Ringkasan

Langkah penting dalam histopatologi antara lain persiapan sampel jaringan. Persiapan sampel jaringan dalam histopatologi diperlukan perangkat berupa Mesin Tissue Processor. Selanjutnya, sampel jaringan diamati secara mikroskopik. Proses ini melibatkan serangkaian langkah yang mencakup fiksasi, dehidrasi, klarifikasi, dan infiltrasi parafin.

Beberapa teknik pengambilan sampel umum, antara lain biopsi jarum, biopsi eksisi dan insisi, Punch biopsy, endoskopi, dan aspirasi dengan jarum halus (Fine Needle Aspiration, FNA). Setelah sampel jaringan diperoleh, maka tahap yang dilakukan yaitu fiksasi, penyimpanan dan transportasi, pendaftaran dan pelabelan. Sampel yang telah diperoleh perlu dilakukan beberapa tahap sehingga dapat diamati secara mikroskopik. Tahap yang dilakukan pasca

pengambilan sampel tersebut meliputi fiksasi, pemotongan, dehidrasi, klarifikasi, infiltrasi parafin, pemotongan dengan mikrotom, dan pewarnaan.

E. Pendalaman Materi

1. Jelaskan tentang persiapan sampel jaringan untuk pemeriksaan mikroskopik.
2. Jelaskan tentang tissue processor dan manfaatnya dalam persiapan sampel jaringan untuk pemeriksaan mikroskopik.
3. Jelaskan teknik pengambilan sampel jaringan secara umum.
4. Jelaskan tentang teknik penanganan sampel.
5. Jelaskan tentang kegiatan penanganan pasca pengambilan sampel.

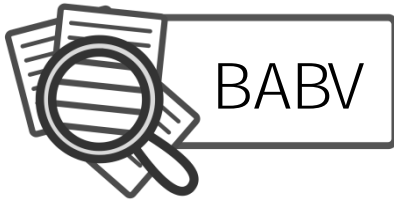F. Referensi

- Alberts B, Johnson A, Lewis J, et al. *Molecular Biology of the Cell*. 4th edition. New York: Garland Science; 2002.
- Aluko A, Enofe I, Burch J, et al. Hepatocellular glycogen accumulation in the setting of poorly controlled type 1 diabetes mellitus: Case report and review of the literature. *Case Reports in Hepatology*, 2020 (7), 1-6. <http://doi.org/10.1155/2020/9368348>
- Bancroft JD, Gamble M. *Theory and Practice of Histological Techniques*. 7th ed. Churchill Livingstone Elsevier; 2012.
- Bynum WF, Browne EJ, Porter R. *Dictionary of the History of Science*. Princeton University Press; 1981.
- Carson F, Hladik C. *Histotechnology: A Self-Instructional Text*. 4th ed. American Society for Clinical Pathology; 2015.
- Clinical and Laboratory Standards Institute (CLSI). *Quality Management System: A Model for Laboratory Services; Approved Guideline—Fourth Edition*. CLSI document QMS01-A4. Wayne, PA: Clinical and Laboratory Standards Institute; 2011.

- Centers for Disease Control and Prevention (CDC). Biosafety in Microbiological and Biomedical Laboratories. 5th Edition. 2009, HHS Publication No. (CDC) 21-1112.
- Chang JYF, Kessler HP. Masson Trichrome Stain Helps Differentiate Myofibroma from Smooth Muscle Lesions in the Head and Neck Region. *J Formos Med Assoc* 2008, 107(10): 767-773.
- Fend F, Raffeld M. Biopsy Pathology and Cytology of the Cervix. 1st Edition. CRC Press, 2006.
- Garcia LS, Bachner P, Baselski VS, et al. Front Matter. In *Clinical Laboratory Management (ASM Books)*. ASM Press; 2nd Edition. 2013. DOI:10.1128/9781555817282
- George J, Tsutsumi M, Tsuchishima M. Alteration of trace elements during pathogenesis of N-Nitrosodimethylamine induced hepatic fibrosis. *Scientific Reports*, 2019, 9(1). <https://doi.org/10.1038/s41598-018-37516-4>
- Gomori G. A rapid one-step trichrome stain. *Am J Clin Pathol.* 1950, 20 (6):661-66 4. doi: 10.1093/ajcp/20.6_ts.661.
- Hoda SA, Hoda RS. Robbins and Cotran Pathologic Basis of Disease, *American Journal of Clinical Pathology*, 2020, 154(6): 869, <https://doi.org/10.1093/ajcp/aqaa163>
- Howie AJ, Brewer DB. Optical properties of amyloid stained by Congo red: history and mechanisms. *Micron*. 2009, 40(3):285-301. doi: 10.1016/j.micron.2008.10.002.
- Institute of Biomedical Science (IBMS). *Laboratory Management: A Guidebook*. The Institute of Biomedical Science; 1998. Diakses 14 Maret 2024, di: <http://www.ibms.org/resources/professional-guidance/>,
- Lendrum AC, Fraser DS, Slidders W, et al. Studies on the character and staining of fibrin. *J Clin Pathol.* 1962, 15:401-413. doi: 10.1136/jcp.15.4.401.
- Lester SC. *Manual of Surgical Pathology*. 4th Edition - June 24, 2022, Elsevier: 640 halaman.
- Lodish H, Berk A, Zipursky SL, et al. *Molecular Cell Biology*. 4th edition. New York: W. H. Freeman; 2000.

- Layfield LJ, Anderson GM. Diagnostic Cytopathology. 3rd Edition. Churchill Livingstone Elsevier; 2010.
- Lucia Berte. Laboratories Quality/Assurance & Management. Springer; 2012. Lillie RD. H. J. Conn's Biological Stains. 9th Edition. Williams & Wilkins; 1977.
- Madigan MT, Martinko JM, Bender KS, et al. Brock Biology of Microorganisms. 14th Edition. Pearson; 2014.
- Mais DD. Quick Compendium of Clinical Pathology. 2nd Edition. American Society for Clinical Pathology; 2009.
- National Research Council (US) Committee on Prudent Practices in the Laboratory. Prudent Practices in the Laboratory: Handling and Management of Chemical Hazards: Updated Version. Washington (DC): National Academies Press (US); 2011.
- Orfao A, Schmitz G, Brando B, et al. Clin Cytometry. 1999;38(6):314-326. Flow Cytometry: Its Applications in Hematology.
- Occupational Safety and Health Administration (OSHA). Laboratory Safety Guidance. OSHA 3404-11R; 2011.
- Ryan KJ, Ray CG, eds. Sherris Medical Microbiology. 4th Edition. McGraw Hill; 2004.
- Ramirez T, Longato L, Dostalek M, et al. Insulin resistance, ceramide accumulation and endoplasmic reticulum stress in experimental chronic alcohol-induced steatohepatitis. Alcohol Alcohol. 2013, 48(1):39-52. doi: 10.1093/alcalc/ags100.
- Rosai J. Rosai and Ackerman's Surgical Pathology. 11th ed. Edinburgh: Elsevier Mosby; 2017.
- Sternberg SS. Histology for Pathologists. 4th Edition. Lippincott Williams & Wilkins; 2012.
- Sheehan DC, Hrapchak BB. Theory and Practice of Histotechnology. 2nd Edition. Mosby; 1980.
- Stevens A, Lowe J. Human Histology. 3rd edition. Mosby Elsevier; 2005.
- Strasinger SK, Di Lorenzo MS. Urinalysis and Body Fluids. 6th edition. F.A. Davis Company; 2014.
- Suvarna KS, Layton C, Bancroft JD. Bancroft's Theory and Practice of Histological Techniques. 8th ed. Churchill Livingstone Elsevier; 2019.

- Szunyogova E, Parson SH. Histological and Histochemical Methods, Theory and Practice, 5th Ed. J. Anat. 2016, 228: 887. doi: 10.1111/joa.12390
- Taylor CR, Cote RJ. Immunomicroscopy: A Diagnostic Tool for the Surgical Pathologist. 3rd Edition. Saunders Elsevier; 2005.
- Thairu Y, Nasir IA, Usman Y. Laboratory perspective of gram staining and its significance in investigations of infectious diseases. Sub-Saharan Afr J Med 2014;1:168-74
- Underwood JCE, Cross SS. General and Systematic Pathology. 5th Edition. 2009. Edinburgh: New York: Churchill Livingstone/Elsevier
- Vaughan DW. (nd). Muscle Tissue smooth muscle, Mallory's trichrome stain. Diakses Maret, 14-2024. <http://www.bu.edu/phpbin/medlib/histology/p/0530200a.htm>
- Westra WH, Hruban RH, Phelps TH, et al. Surgical Pathology Dissection: An Illustrated Guide. 2nd Edition. Springer; 2003.
- World Health Organization. Laboratory Biosafety Manual. 3rd Edition. WHO; 2004.
- World Health Organization. Safe Management of Wastes from Health-Care Activities: A Summary. WHO; 2017.



PROSESING JARINGAN

Capaian Pembelajaran:

1. Pembaca mampu menjelaskan arti penting tentang prosesing jaringan dalam histopatologi.
2. Pembaca mampu menjelaskan tahap-tahap dalam prosesing jaringan dalam membuat sediaan histologi untuk pengamatan menggunakan mikroskop.
3. Pembaca mampu menjelaskan tentang fiksasi dalam prosesing jaringan.
4. Pembaca mampu menjelaskan tentang dehidrasi dalam prosesing jaringan.
5. Pembaca mampu menjelaskan tentang clearing (penyamartaan) dalam prosesing jaringan.
6. Pembaca mampu menjelaskan tentang dalam infiltrasi prosesing jaringan
7. Pembaca mampu menjelaskan tentang dalam embedding prosesing jaringan embedding

A. Prosesing Jaringan

Prosesing jaringan dalam histopatologi mencakup serangkaian langkah yang mempersiapkan sampel jaringan untuk pemeriksaan mikroskopik. Inilah langkah- langkahnya:

1. Fiksasi : Setelah pengambilan, jaringan harus segera difiksasi untuk mencegah degradasi dan mempertahankan struktur sel. Formalin 10% netral-buffered adalah fixatif yang paling umum digunakan.

2. Pematangan : Jaringan kemudian dipotong menjadi potongan yang lebih kecil agar lebih mudah diproses dan diawetkan.
3. Dehidrasi : Proses ini melibatkan penghilangan air dari jaringan, biasanya dilakukan dengan menggunakan serangkaian larutan alkohol dengan konsentrasi yang meningkat.
4. Klarifikasi : Setelah dehidrasi, jaringan kemudian dilewati melalui agen penghilang alkohol seperti xilena atau toluena. Hal ini mempersiapkan jaringan untuk infiltrasi parafin.
5. Infiltrasi Parafin : Dalam langkah ini, jaringan ditempatkan dalam parafin cair pada suhu yang dinaikkan. Parafin menembus jaringan dan, setelah didinginkan dan mengeras, membentuk medium yang kokoh untuk pematangan jaringan yang sangat tipis dengan mikrotom.
6. Embedding : Jaringan yang sudah diinfiltrasi parafin kemudian ditempatkan dalam cetakan dan dituang dengan parafin tambahan untuk membuat blok jaringan.
7. Sectioning : Blok jaringan dipotong menjadi bagian yang sangat tipis (biasanya 4-6 mikrometer) dengan alat yang disebut mikrotom.
8. Pewarnaan : Bagian yang dipotong kemudian diwarnai dengan berbagai jenis pewarna untuk memperjelas struktur dan fitur jaringan. Pewarnaan Hematoxylin dan Eosin (H&E) adalah metode standar dalam histopatologi.

B. Fiksasi

Fiksasi adalah langkah awal dan sangat penting dalam prosesing jaringan untuk histopatologi. Tujuan utama fiksasi adalah untuk melestarikan jaringan dalam keadaan mendekati yang hidup sebanyak mungkin dalam bentuk fisik

dan kimia. Ini dicapai dengan menstabilkan protein, mencegah autolisis (dekomposisi sel oleh enzim sel sendiri), dan menghentikan aktivitas enzim mikroba.

Berikut adalah beberapa poin detail tentang fiksasi:

Jenis Fixatif : Ada beberapa jenis fixatif yang digunakan dalam histopatologi:

1. Fixatif Kovalen : Misalnya, formalin. Mereka membentuk ikatan kovalen dengan protein dan menghentikan aktivitas biokimia dalam sel dan jaringan.
2. Fixatif Non-Kovalen : Misalnya, alkohol etil. Mereka bekerja dengan mendehidrasi jaringan dan mengubah protein menjadi bentuk yang tidak larut dalam air.

Formalin : Formalin 10% netral-buffered (NBF) adalah fixatif yang paling umum digunakan dalam histopatologi. Ini adalah larutan formaldehida yang berfungsi untuk menstabilkan dan mempertahankan struktur protein dalam jaringan.

Proses Fiksasi : Setelah pengambilan, jaringan harus segera ditempatkan dalam larutan fixatif. Waktu fiksasi dapat berkisar dari beberapa jam hingga beberapa hari, tergantung pada ukuran dan jenis jaringan. Umumnya, jaringan harus difiksasi dalam formalin selama minimal 6 hingga 24 jam. Jaringan yang lebih padat atau lebih tebal, seperti tulang, mungkin memerlukan waktu fiksasi yang lebih lama.

Pentingnya Fiksasi : Fiksasi yang tidak tepat atau tidak lengkap dapat menyebabkan perubahan artefak dalam jaringan, yang dapat mempengaruhi interpretasi histopatologis. Oleh karena itu, sangat penting untuk memilih fixatif yang tepat dan memastikan waktu fiksasi yang cukup.

C. Dehidrasi

Dehidrasi adalah langkah penting dalam prosesing jaringan dalam histopatologi yang melibatkan penghilangan air dari jaringan. Tujuan utamanya adalah untuk mempersiapkan jaringan untuk tahap klarifikasi dan infiltrasi parafin. Dalam

konteks ini, dehidrasi biasanya dilakukan dengan menggunakan alkohol.

Berikut adalah beberapa aspek penting dari proses dehidrasi:

- a. Jenis Alkohol: Alkohol yang digunakan dalam dehidrasi biasanya adalah etanol. Alkohol isopropil atau metanol juga dapat digunakan, tetapi etanol adalah yang paling umum.
- b. Serangkaian Alkohol: Proses dehidrasi biasanya dilakukan dengan memasukkan sampel ke dalam serangkaian alkohol dengan konsentrasi yang meningkat secara bertahap. Biasanya, ini dimulai dengan alkohol dengan konsentrasi rendah (misalnya, 70% alkohol) dan kemudian bergerak ke konsentrasi yang lebih tinggi (80%, 90%, 95%, dan akhirnya 100% alkohol). Hal ini dilakukan untuk memastikan bahwa air dihilangkan dari sampel dengan carayang terkontrol dan perlahan untuk mencegah kerusakan pada struktur jaringan.
- c. Waktu: Setiap langkah dalam serangkaian alkohol biasanya memerlukan waktu tertentu untuk memastikan bahwa air telah sepenuhnya dihilangkan. Waktu yang dibutuhkan untuk setiap langkah dapat bervariasi tergantung pada jenis jaringan dan ukuran sampel, tetapi biasanya berkisar antara 10 menit hingga beberapa jam.

Setelah dehidrasi selesai, sampel biasanya dibersihkan (proses clearing) dengan zat seperti xylene atau substituen xylene, yang membuat sampel jaringan transparan dan mempersiapkannya untuk infiltrasi dengan parafin atau medium embedding lainnya.

- d. Pentingnya Dehidrasi: Dehidrasi yang efektif penting untuk memastikan penembusan parafin yang baik dalam tahap berikutnya. Jika masih ada air dalam jaringan, parafin tidak akan menembus jaringan dengan baik, yang dapat mempengaruhi kualitas bagian yang

dipotong untuk mikroskopi.

- e. Efek Dehidrasi: Perlu dicatat bahwa dehidrasi dapat menyebabkan beberapa perubahan artefak dalam jaringan, seperti penyusutan. Oleh karena itu, penting untuk mengendalikan proses ini dengan hati-hati.

D. Penyeimbangan (Clearing)

Proses penyeimbangan, juga dikenal sebagai "clearing," adalah langkah penting dalam prosesing jaringan histopatologi. Setelah jaringan telah didehidrasi dengan serangkaian alkohol, jaringan tersebut perlu dipersiapkan untuk infiltrasi parafin. Namun, karena alkohol dan parafin tidak bercampur dengan baik, proses penyeimbangan diperlukan untuk memfasilitasi transisi dari alkohol ke parafin.

Penyeimbangan biasanya dilakukan dengan menggunakan agen penyeimbangan, seperti xylene atau substituen xylene (misalnya, toluene atau limonen). Agen ini memiliki afinitas baik untuk alkohol dan parafin, memungkinkan mereka untuk bertindak sebagai perantara dan membantu dalam transisi antara dua bahan tersebut.

Prosesnya adalah sebagai berikut:

1. Pengenalan Jaringan ke Agen Penyeimbangan : Setelah sampel telah didehidrasi, mereka ditempatkan ke dalam agen penyeimbangan. Mereka biasanya dibiarkan di sana selama periode waktu yang ditentukan, yang dapat bervariasi tergantung pada ukuran dan jenis jaringan.
2. Penghilangan Alkohol : Selama waktu ini, agen penyeimbangan akan menggantikan alkohol dalam jaringan. Proses ini biasanya membutuhkan beberapa tahap, dengan sampel ditempatkan dalam beberapa volume agen penyeimbangan segar untuk memastikan penggantian alkohol yang efektif.

Persiapan untuk Infiltrasi Parafin : Setelah alkohol telah sepenuhnya digantikan oleh agen penyeimbangan, jaringan siap untuk infiltrasi parafin. Agen penyeimbangan akan memfasilitasi proses ini dengan memungkinkan parafin

untuk meresap ke dalam jaringan.

Ingatlah bahwa xylene dan banyak agen penyamarataan lainnya adalah bahan kimia berbahaya dan harus ditangani dengan hati-hati, dengan ventilasi yang baik dan perlindungan pribadi yang tepat.

E. Infiltrasi

Infiltrasi adalah tahap dalam prosesing jaringan histopatologi yang mengikuti tahap penyamarataan atau klarifikasi. Tujuan utama dari proses ini adalah untuk mempersiapkan jaringan untuk embedding dan pemotongan dengan menembus dan menggantikan agen penyamarataan dengan parafin atau media embedding lainnya.

Berikut adalah beberapa detail penting tentang proses infiltrasi:

Jenis Media Infiltrasi: Media infiltrasi yang paling umum digunakan adalah parafin. Parafin adalah zat yang larut dalam agen penyamarataan seperti xilena dan menjadipadat pada suhu kamar, sehingga berfungsi sebagai medium yang baik untuk pemotongan jaringan yang sangat tipis dengan mikrotom.

Proses Infiltrasi: Setelah tahap penyamarataan, jaringan ditempatkan dalam parafin cair pada suhu yang dinaikkan (biasanya sekitar 60 derajat Celsius). Parafin menembus jaringan dan, setelah didinginkan dan mengeras, membentuk medium yang kokoh untuk pemotongan jaringan yang sangat tipis dengan mikrotom.

Waktu Infiltrasi: Waktu yang diperlukan untuk infiltrasi bergantung pada ukuran dan jenis jaringan. Biasanya, jaringan dibiarkan dalam parafin selama beberapa jam hingga semalam, tetapi ini dapat berubah tergantung pada metode dan peralatan yang digunakan.

Pentingnya Infiltrasi: Proses infiltrasi yang efektif sangat penting untuk memastikan kualitas bagian yang dipotong untuk mikroskopi. Jika parafin tidak menembus jaringan dengan baik, bagian mungkin menjadi rapuh atau

sulit dipotong.

F. Pembedahan (Embedding)

Pembedahan, atau embedding, adalah tahap dalam prosesing jaringan histopatologi yang mengikuti tahap infiltrasi. Tujuannya adalah untuk memberikan dukungan struktural yang memadai untuk jaringan sehingga dapat dipotong menjadi bagian yang sangat tipis untuk mikroskopi. Berikut adalah langkah-langkah detail dari proses pembedahan:

1. **Persiapan Parafin:** Sebelum pembedahan, blok parafin dipanaskan dalam oven embedding hingga mencapai keadaan cair. Temperatur ini biasanya antara 55- 65 derajat Celsius, tergantung pada titik leleh parafin yang digunakan.
2. **Pengambilan Jaringan:** Jaringan yang telah diinfiltrasi dengan parafin dikeluarkan dari oven dan ditempatkan pada palet pendinginan untuk mendinginkan dan mengeras sebagian. Ini memungkinkan jaringan lebih mudah ditangani selama pembedahan.
3. **Penempatan Jaringan:** Jaringan kemudian diposisikan dengan hati-hati dalam cetakan parafin. Orientasi jaringan sangat penting pada tahap ini karena ini akan menentukan bagaimana jaringan akan ditampilkan pada slide mikroskop.
4. **Penambahan Parafin:** Parafin cair ditambahkan ke cetakan untuk menutupi jaringan. Parafin harus mengisi semua ruang kosong dalam cetakan dan menutupi jaringan sepenuhnya.
5. **Pendinginan:** Cetakan dengan jaringan dan parafin kemudian ditempatkan pada palet pendinginan untuk memungkinkan parafin mengeras dan membentuk blok. Proses ini biasanya membutuhkan beberapa menit.
6. **Penyimpanan:** Setelah parafin mengeras, blok parafin dengan jaringan di dalamnya siap untuk dipotong

menjadi bagian dengan mikrotom. Blok tersebut harus disimpan pada suhu kamar di tempat yang kering sampai siap untuk dipotong.

G. Ringkasan

Prosesing jaringan dalam histopatologi mencakup serangkaian langkah antara lain fiksasi, pemotongan, dehidrasi, klarifikasi, infiltrasi parafin, embedding, sectioning, pewarnaan. Fiksasi dilakukan untuk melestarikan jaringan dalam keadaan mendekati yang hidup sebanyak mungkin dalam bentuk fisik dan kimia. Dehidrasi dilakukan untuk mempersiapkan jaringan untuk tahap klarifikasi dan infiltrasi parafin. Clearing dilakukan agar terjadi transisi dari alkohol ke parafin. Infiltrasi dilakukan untuk mempersiapkan jaringan untuk embedding dan pemotongan dengan menembus dan menggantikan agen penyamarataan dengan parafin atau media embedding lainnya. Embedding dilakukan untuk memberikan dukungan struktural yang memadai untuk jaringan sehingga dapat dipotong menjadi bagian yang sangat tipis untuk mikroskopi.

H. Pendalaman Materi

1. Jelaskan arti penting tentang prosesing jaringan dalam histopatologi.
2. Jelaskan tahap-tahap dalam prosesing jaringan dalam membuat sediaan histologi untuk pengamatan menggunakan mikroskop.
3. Jelaskan tentang fiksasi dalam prosesing jaringan.
4. Jelaskan tentang dehidrasi dalam prosesing jaringan.
5. Jelaskan tentang clearing (penyamarataan) dalam prosesing jaringan.
6. Jelaskan tentang dalam infiltrasi prosesing jaringan
7. Jelaskan tentang dalam embedding prosesing jaringan embedding

I. Referensi

- Alberts B, Johnson A, Lewis J, et al. *Molecular Biology of the Cell*. 4th edition. New York: Garland Science; 2002.
- Bancroft JD, Gamble M. *Theory and Practice of Histological Techniques*. 7th ed. Churchill Livingstone Elsevier; 2012.
- Bynum WF, Browne EJ, Porter R. *Dictionary of the History of Science*. Princeton University Press; 1981.
- Carson F, Hladik C. *Histotechnology: A Self-Instructional Text*. 4th ed. American Society for Clinical Pathology; 2015.
- Centers for Disease Control and Prevention (CDC). *Biosafety in Microbiological and Biomedical Laboratories*. 5th Edition. 2009, HHS Publication No. (CDC) 21-1112.
- Centers for Disease Control and Prevention (CDC). *Guidelines for Environmental Infection Control in Health-Care Facilities: Recommendations of CDC and the Healthcare Infection Control Practices Advisory Committee (HICPAC)*. *MMWR Recomm Rep*. 2003; 52(RR-10):1-42.
- Clinical and Laboratory Standards Institute (CLSI). *Quality Management System: A Model for Laboratory Services; Approved Guideline—Fourth Edition*. CLSI document QMS01-A4. Wayne, PA: Clinical and Laboratory Standards Institute; 2011.
- Fend F, Raffeld M. *Biopsy Pathology and Cytology of the Cervix*. 1st Edition. CRC Press, 2006.
- Garcia LS, Bachner P, Baselski VS, et al. *Front Matter*. In *Clinical Laboratory Management (ASM Books)*. ASM Press; 2nd Edition. 2013. DOI:10.1128/9781555817282
- Gram HCJ. Über die isolierte Färbung der Schizomyceten in Schnitt- und Trockenpräparaten. *Fortschritte der Medizin*. Theodor Fischer's medicinischer Buchhandlung, 1884, 2:185–189.
- Hoda SA, Hoda RS. *Robbins and Cotran Pathologic Basis of Disease*, *American Journal of Clinical Pathology*, 2020, 154(6): 869, <https://doi.org/10.1093/ajcp/aqaa163>

- Howie AJ, Brewer DB. Optical properties of amyloid stained by Congo red: history and mechanisms. *Micron*. 2009, 40(3):285-301. doi: 10.1016/j.micron.2008.10.002.
- Institute of Biomedical Science (IBMS). Laboratory Management: A Guidebook. The Institute of Biomedical Science; 1998. Diakses 14 Maret 2024, di: <http://www.ibms.org/resources/professional-guidance/>,
- Koshy J, Alperin J, Jana B, et al. A case of Philadelphia chromosome positive myeloproliferative neoplasm in a pregnant woman with unusual primary myelofibrosis features. *Case Reports in Hematology*, 2013 (11), Article 702831:1-5. <https://doi.org/10.1155/2013/702831>
- Layfield LJ, Anderson GM. *Diagnostic Cytopathology*. 3rd Edition. Churchill Livingstone Elsevier; 2010.
- Lendrum AC, Fraser DS, Slidders W, et al. Studies on the character and staining of fibrin. *J Clin Pathol*. 1962, 15:401-413. doi: 10.1136/jcp.15.4.401.
- Lester SC. *Manual of Surgical Pathology*. 4th Edition - June 24, 2022, Elsevier: 640 halaman.
- Lodish H, Berk A, Zipursky SL, et al. *Molecular Cell Biology*. 4th edition. New York: W. H. Freeman; 2000.
- Lucia Berte. *Laboratories Quality Assurance & Management*. Springer; 2012. Lillie RD. H. J. *Conn's Biological Stains*. 9th Edition. Williams & Wilkins; 1977.
- Madigan MT, Martinko JM, Bender KS, et al. *Brock Biology of Microorganisms*. 14th Edition. Pearson; 2014.
- Mais DD. *Quick Compendium of Clinical Pathology*. 2nd Edition. American Society for Clinical Pathology; 2009.
- Occupational Safety and Health Administration (OSHA). *Laboratory Safety Guidance*. OSHA 3404-11R; 2011.
- Orfao A, Schmitz G, Brando B, et al. *Clin Cytometry*. 1999;38(6):314-326. *Flow Cytometry: Its Applications in Hematology*.
- Puchtler H, Sweat F, Levine M. On the binding of Congo red by amyloid. *J Histochem Cytochem*. 1962, 10:355-64. doi: 10.1177/10.3.355.

- Rosai J. Rosai and Ackerman's Surgical Pathology. 11th ed. Edinburgh: Elsevier Mosby; 2017.
- Ryan KJ, Ray CG, eds. Sherris Medical Microbiology. 4th Edition. McGraw Hill; 2004.
- Sheehan DC, Hrapchak BB. Theory and Practice of Histotechnology. 2nd Edition. Mosby; 1980.
- Shi SR, Taylor CR. Antigen retrieval immunohistochemistry: past, present, and future. *Journal of Histochemistry and Cytochemistry*. 1997;45(3):327–343.
- Sikkeland J, Jin Y, Saatcioglu F. Methods to assess lipid accumulation in cancer cells. In *Methods in Enzymology*. 2014, 542: 407-423.
- Sternberg SS. Histology for Pathologists. 4th Edition. Lippincott Williams & Wilkins; 2012.
- Stevens A, Lowe J. Human Histology. 3rd edition. Mosby Elsevier; 2005.
- Suvarna KS, Layton C, Bancroft JD. Bancroft's Theory and Practice of Histological Techniques. 8th ed. Churchill Livingstone Elsevier; 2019.
- Szunyogova E, Parson SH. Histological and Histochemical Methods, Theory and Practice, 5th Ed. *J. Anat.* 2016, 228: 887. doi: 10.1111/joa.12390
- Taylor CR, Cote RJ. Immunomicroscopy: A Diagnostic Tool for the Surgical Pathologist. 3rd Edition. Saunders Elsevier; 2005.
- Thairu Y, Nasir IA, Usman Y. Laboratory perspective of gram staining and its significance in investigations of infectious diseases. *Sub-Saharan Afr J Med* 2014;1:168-74
- Underwood JCE, Cross SS. General and Systematic Pathology. 5th Edition. 2009. Edinburgh: New York: Churchill Livingstone/Elsevier
- Vaughan DW. (nd). Muscle Tissue smooth muscle, Mallory's trichrome stain. Diakses Maret, 14-2024. <http://www.bu.edu/phpbin/medlib/histology/p/0530200a.htm>
- Westgard JO, Barry PL, Hunt MR, et al. A multi-rule Shewhart chart for quality control in clinical chemistry. *Clin Chem*. 1981;27(3):493-501.

- Westra WH, Hruban RH, Phelps TH, et al. Surgical Pathology Dissection: An Illustrated Guide. 2nd Edition. Springer; 2003.
- World Health Organization. Laboratory Biosafety Manual. 3rd Edition. WHO; 2004.
- World Health Organization. Safe Management of Wastes from Health-Care Activities: A Summary. WHO; 2017.



PEMOTONGAN JARINGAN

Capaian Pembelajaran:

1. Pembaca mampu menjelaskan arti penting tentang pemotongan jaringan (sectioning).
2. Pembaca mampu menjelaskan tahap-tahap dalam pemotongan jaringan.
3. Pembaca mampu menjelaskan tentang arti penting dari penggunaan mikrotom.
4. Pembaca mampu menjelaskan tentang langkah dalam penanganan dan penyimpanan potongan jaringan.

A. Pemotongan Jaringan (Sectioning)

Pemotongan jaringan, atau sectioning, adalah tahap dalam prosesing jaringan histopatologi yang mengikuti tahap pembedahan atau embedding. Tujuannya adalah untuk membuat potongan jaringan yang sangat tipis, biasanya antara 4-6 mikrometer, yang dapat dipasang pada slide dan dianalisis di bawah mikroskop.

Berikut adalah langkah-langkah detail dari proses pemotongan jaringan:

1. **Persiapan Mikrotom:** Mikrotom, alat yang digunakan untuk memotong jaringan, harus disiapkan sebelum pemotongan. Ini termasuk memastikan pisau mikrotom tajam dan diposisikan dengan benar.
2. **Pemasangan Blok Parafin:** Blok parafin yang berisi jaringan ditempatkan dalam pemegang blok mikrotom.

Posisi blok harus disesuaikan sehingga area jaringan yang ingin dipotong berada di depan pisau.

3. Pemotongan Jaringan: Menggunakan mikrotom, potongan jaringan yang sangat tipis dibuat. Ketebalan potongan ini biasanya diatur antara 4-6 mikrometer, tetapi ini dapat bervariasi tergantung pada jenis jaringan dan tujuan analisis.
4. Pengambilan Potongan Jaringan: Potongan jaringan kemudian diambil dengan hati-hati menggunakan pinset atau kuas dan ditempatkan dalam air hangat untuk melebarkan dan meratakan jaringan.
5. Pemasangan Potongan Jaringan pada Slide: Potongan jaringan kemudian diambil dari air dengan slide mikroskop. Slide kemudian dibiarkan kering sebelum tahap pewarnaan.

B. Pengenalan pada Mikrotom

Mikrotom adalah alat yang digunakan dalam histopatologi untuk memotong jaringan yang telah di-embed dalam parafin atau resin menjadi potongan yang sangat tipis, biasanya antara 4-6 mikrometer. Potongan jaringan yang tipis ini kemudian dapat dipasang pada slide dan dianalisis di bawah mikroskop.

Berikut adalah pengenalan rinci pada mikrotom:

Komponen Mikrotom:

1. Pemegang Blok (Block Holder): Ini memegang blok parafin yang berisi jaringan yang akan dipotong. Pemegang blok bisa diatur untuk mengontrol orientasi blok relatif terhadap pisau.
2. Pisau Mikrotom (Microtome Knife): Pisau ini digunakan untuk memotong jaringan. Pisanya harus sangat tajam dan biasanya dibuat dari baja, kaca, atau berlian, tergantung pada aplikasi.
3. Mekanisme Penyesuaian Ketebalan (Thickness Adjustment Mechanism): Mekanisme ini

memungkinkan penyesuaian ketebalan potongan jaringan. Ketebalan potongan biasanya diatur antara 4-6 mikrometer untuk histopatologi.

4. Pegangan (Handwheel): Pegangan ini digunakan untuk memajukan blok parafin ke pisau. Biasanya, ini dilakukan dengan tangan, tetapi beberapa mikrotom otomatis.

Penggunaan Mikrotom:

Penggunaan mikrotom membutuhkan keterampilan dan latihan. Blok parafin ditempatkan dalam pemegang blok dan orientasinya disesuaikan. Pisau kemudian digunakan untuk memotong jaringan dengan memutar pegangan. Potongan jaringan yang dihasilkan kemudian dapat diambil dan dipasang pada slide.

Perawatan Mikrotom:

Mikrotom adalah alat yang presisi dan membutuhkan perawatan yang tepat. Ini termasuk menjaga pisau tetap tajam dan bersih, serta memastikan mekanisme penyesuaian ketebalan berfungsi dengan baik.

Teknik Pematangan Jaringan


Teknik pematangan jaringan dengan menggunakan mikrotom melibatkan serangkaian langkah yang hati-hati dan presisi. Berikut adalah langkah-langkah detail dari proses tersebut:

1. Persiapan Mikrotom: Pastikan mikrotom bersih dan berfungsi dengan baik. Pisau harus sangat tajam dan bebas dari noda atau kerusakan. Jika menggunakan pisau sekali pakai, ganti pisau yang baru jika diperlukan.
2. Penyetelan Ketebalan Potongan: Atur mikrotom untuk memotong pada ketebalan yang diinginkan, biasanya antara 4-6 mikrometer untuk histopatologi.
3. Pemasangan Blok Parafin: Tempatkan blok parafin yang berisi jaringan dalam pemegang blok mikrotom.

Pastikan permukaan jaringan berhadapan dengan pisau.

4. Penyesuaian Blok Parafin: Gunakan kontrol mikrotom untuk membawa blok parafin ke pisau. Mulailah memotong sampai Anda mencapai jaringan.
5. Pemotongan Jaringan: Putar pegangan mikrotom untuk memajukan blok parafin ke pisau, menghasilkan potongan jaringan yang sangat tipis.
6. Pengambilan Potongan Jaringan: Gunakan kuas atau pinset untuk mengambil potongan jaringan dari pisau dan kemudian pindahkan ke dalam wadah berisi air hangat. Air hangat akan membantu meratakan potongan jaringan.
7. Pemasangan Potongan Jaringan pada Slide: Angkat potongan jaringan dari air dengan slide mikroskop dan biarkan kering sebelum melanjutkan ke tahap pewarnaan.

Ingatlah bahwa pemotongan jaringan membutuhkan keterampilan dan latihan, dan hasilnya dapat bervariasi tergantung pada jenis dan kondisi jaringan, serta jenis dan kondisi mikrotom dan pisau.




Gambar 4. Penggunaan mikrotom

C. Penanganan dan Penyimpanan Potongan Jaringan

Setelah potongan jaringan dibuat, mereka harus ditangani dan disimpan dengan hati-hati untuk memastikan mereka tetap utuh dan siap untuk tahap pewarnaan dan analisis selanjutnya. Berikut adalah langkah-langkah detail dari penanganan dan penyimpanan potongan jaringan:

1. Mengumpulkan Potongan Jaringan: Setelah potongan jaringan dibuat dengan mikrotom, mereka harus dikumpulkan dengan hati-hati menggunakan pinset atau kuas dan ditempatkan dalam air hangat. Air hangat akan membantu meratakan potongan jaringan dan menghilangkan lipatan atau kerutan.
2. Memasang Potongan Jaringan pada Slide: Gunakan pinset atau kuas untuk mengangkat potongan jaringan dari air dan meletakkannya dengan hati-hati pada slide mikroskop. Jika potongan jaringan tidak merata atau miring, mereka dapat diperbaiki dengan hati-hati menggunakan pinset atau kuas sebelum air mengering.
3. Pengeringan Slide: Setelah potongan jaringan dipasang pada slide, slide tersebut harus dibiarkan mengering. Ini biasanya dilakukan dengan meletakkan slide di atas pemanas slide pada suhu sekitar 37 derajat Celsius sampai mereka sepenuhnya kering. Waktu pengeringan akan bervariasi tergantung pada suhuan dan kelembaban lingkungan.
4. Penyimpanan Slide: Setelah potongan jaringan kering, slide harus disimpan dengan benar sebelum tahap pewarnaan. Slide harus disimpan dalam kotak slide atau rak slide untuk mencegah kerusakan. Selain itu, mereka harus disimpan di tempat yang kering dan bebas debu. Jangan biarkan slide terkena sinar matahari langsung atau suhu yang ekstrem.



Gambar 5. Penggunaan waterbath



Gambar 6. Pengeringan jaringan menggunakan hotplate

Ingatlah bahwa penanganan dan penyimpanan potongan jaringan membutuhkan keterampilan dan perhatian terhadap detail, dan harus dilakukan dengan hati-hati untuk memastikan integritas potongan jaringan.

D. Ringkasan

Pemotongan jaringan (sectioning) merupakan tahap dalam prosesi jaringan histopatologi yang bertujuan untuk membuat potongan jaringan yang sangat tipis, biasanya antara 4-6 mikrometer. Langkah-langkah proses pemotongan jaringan, yaitu persiapan mikrotom, pemasangan blok parafin, pemotongan jaringan, pengambilan potongan jaringan, pemasangan potongan jaringan pada slide.

Mikrotom adalah alat yang digunakan dalam histopatologi untuk memotong jaringan yang telah di-embed dalam parafin atau resin menjadi potongan yang sangat tipis,

biasanya antara 4-6 mikrometer. Komponen mikrotom antara lain pemegang blok (block holder), pisau mikrotom (microtome knife), mekanisme penyesuaian ketebalan (thickness adjustment mechanism), dan pegangan (handwheel). Langkah dalam pemotongan sampel jaringan dalam histopatologi menggunakan mikrotom meliputi persiapan mikrotom, penyetelan ketebalan potongan, pemasangan blok parafin, penyesuaian blok parafin, pemotongan jaringan, pengambilan potongan jaringan, dan pemasangan potongan jaringan pada slide.

Setelah potongan jaringan dibuat, mereka harus ditangani dan disimpan untuk tahap pewarnaan dan analisis selanjutnya. Langkah-langkah penyimpanan potongan jaringan antara lain mengumpulkan potongan jaringan, memasang potongan jaringan pada slide, pengeringan slide, penyimpanan slide.

E. Pendalaman Materi

1. Jelaskan arti penting tentang pemotongan jaringan (sectioning).
2. Jelaskan tahap-tahap dalam pemotongan jaringan.
3. Jelaskan tentang arti penting dari penggunaan mikrotom.
4. Jelaskan tentang langkah dalam penanganan dan penyimpanan potongan jaringan.

F. Referensi

- Alberts B, Johnson A, Lewis J, et al. *Molecular Biology of the Cell*. 4th edition. New York: Garland Science; 2002.
- Aluko A, Enofe I, Burch J, et al. Hepatocellular glycogen accumulation in the setting of poorly controlled type 1 diabetes mellitus: Case report and review of the literature. *Case Reports in Hepatology*, 2020 (7), 1-6. <http://doi.org/10.1155/2020/9368348>
- Angra P, Ridderhof J, Smithwick R. Comparison of Two Different Strengths of Carbol Fuchsin in Ziehl-Neelsen Staining for Detecting Acid-Fast Bacilli. *J*

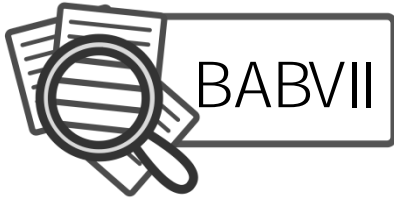- Clin Microbiol, 2003, 41 (7): 3459. DOI: 10.1128/JCM.41.7.3459.2003
- Asim M, Iqbal Z, Mujeeb IB. Blue kidney in a pale patient—a case for a causal association between renal haemosiderosis in paroxysmal nocturnal haemoglobinuria and chronic kidney disease. CKJ: Clinical Kidney Journal, 2009, 2(5), 365-367. <https://doi.org/10.1093/ndtplus/sfp057>
- Bancroft JD, Gamble M. Theory and Practice of Histological Techniques. 7th ed. Churchill Livingstone Elsevier; 2012.
- Bynum WF, Browne EJ, Porter R. Dictionary of the History of Science. Princeton University Press; 1981.
- Carson F, Hladik C. Histotechnology: A Self-Instructional Text. 4th ed. American Society for Clinical Pathology; 2015.
- Centers for Disease Control and Prevention (CDC). Biosafety in Microbiological and Biomedical Laboratories. 5th Edition. 2009, HHS Publication No. (CDC) 21-1112.
- Centers for Disease Control and Prevention (CDC). Guidelines for Environmental Infection Control in Health-Care Facilities: Recommendations of CDC and the Healthcare Infection Control Practices Advisory Committee (HICPAC). MMWR Recomm Rep. 2003; 52(RR-10):1-42.
- Chang JYF, Kessler HP. Masson Trichrome Stain Helps Differentiate Myofibroma from Smooth Muscle Lesions in the Head and Neck Region. J Formos Med Assoc 2008, 107(10): 767-773.
- Clinical and Laboratory Standards Institute (CLSI). Quality Management System: A Model for Laboratory Services; Approved Guideline—Fourth Edition. CLSI document QMS01-A4. Wayne, PA: Clinical and Laboratory Standards Institute; 2011.
- Dubowitz V, Sewry CA. Metabolic myopathies II: Lipid related disorders and mitochondrial myopathies. In *Muscle Biopsy (Third Edition)*, Elsevier, 2007.
- Fend F, Raffeld M. Biopsy Pathology and Cytology of the Cervix. 1st Edition. CRC Press, 2006.

- Garcia LS, Bachner P, Baselski VS, et al. Front Matter. In Clinical Laboratory Management (ASM Books). ASM Press; 2nd Edition. 2013. DOI:10.1128/9781555817282
- George J, Tsutsumi M, Tsuchishima M. Alteration of trace elements during pathogenesis of N-Nitrosodimethylamine induced hepatic fibrosis. Scientific Reports, 2019, 9(1). <https://doi.org/10.1038/s41598-018-37516-4>
- Gomori G. A rapid one-step trichrome stain. Am J Clin Pathol. 1950, 20 (6):661-66 4. doi: 10.1093/ajcp/20.6_ts.661.
- Gram HCJ. Über die isolierte Färbung der Schizomyceten in Schnitt- und Trockenpräparaten. Fortschritte der Medizin. Theodor Fischer's medicinischer Buchhandlung, 1884, 2:185–189.
- Gressner AM, Gressner OA. (2018). Ziehl-Neelsen-Färbung. In: Gressner A, Arndt T. (eds) Lexikon der Medizinischen Laboratoriumsdiagnostik. Springer Reference Medizin. Springer, Berlin, Heidelberg. https://doi.org/10.1007/978-3-662-49054-9_3365-1
- Hoda SA, Hoda RS. Robbins and Cotran Pathologic Basis of Disease, American Journal of Clinical Pathology, 2020, 154(6): 869, <https://doi.org/10.1093/ajcp/aqaa163>
- Howie AJ, Brewer DB. Optical properties of amyloid stained by Congo red: history and mechanisms. Micron. 2009, 40(3):285-301. doi: 10.1016/j.micron.2008.10.002.
- Institute of Biomedical Science (IBMS). Laboratory Management: A Guidebook. The Institute of Biomedical Science; 1998. Diakses 14 Maret 2024, di: <http://www.ibms.org/resources/professional-guidance/>,
- Koshy J, Alperin J, Jana B, et al. A case of Philadelphia chromosome positive myeloproliferative neoplasm in a pregnant woman with unusual primary myelofibrosis features. Case Reports in Hematology, 2013 (11), Article 702831:1-5. <https://doi.org/10.1155/2013/702831>

- Layfield LJ, Anderson GM. Diagnostic Cytopathology. 3rd Edition. Churchill Livingstone Elsevier; 2010.
- Lendrum AC, Fraser DS, Slidders W, et al. Studies on the character and staining of fibrin. *J Clin Pathol*. 1962; 15:401-413. doi: 10.1136/jcp.15.4.401.
- Lester SC. Manual of Surgical Pathology. 4th Edition - June 24, 2022, Elsevier: 640 halaman.
- Lodish H, Berk A, Zipursky SL, et al. Molecular Cell Biology. 4th edition. New York: W. H. Freeman; 2000.
- Lucia Berte. Laboratories Quality/Assurance & Management. Springer; 2012. Lillie RD. H. J. Conn's Biological Stains. 9th Edition. Williams & Wilkins; 1977.
- Madigan MT, Martinko JM, Bender KS, et al. Brock Biology of Microorganisms. 14th Edition. Pearson; 2014.
- Mais DD. Quick Compendium of Clinical Pathology. 2nd Edition. American Society for Clinical Pathology; 2009.
- National Research Council (US) Committee on Prudent Practices in the Laboratory. Prudent Practices in the Laboratory: Handling and Management of Chemical Hazards: Updated Version. Washington (DC): National Academies Press (US); 2011.
- Occupational Safety and Health Administration (OSHA). Best Practices for the Safe Use of Glutaraldehyde in Health Care. OSHA 3258-08N; 2006.
- Occupational Safety and Health Administration (OSHA). Laboratory Safety Guidance. OSHA 3404-11R; 2011.
- Orfao A, Schmitz G, Brando B, et al. Clin Cytometry. 1999;38(6):314-326. Flow Cytometry: Its Applications in Hematology.
- Prasad CSBR, Narasimha A, Kumar MLH. Negative staining of mycobacteria – A clue to the diagnosis in cytological aspirates: Two case reports. *Annals of Tropical Medicine and Public Health*, 2011, 4(2): 110. <https://doi.org/10.4103/1755-6783.85763>
- Puchtler H, Sweat F, Levine M. On the binding of Congo red by amyloid. *J Histochem Cytochem*. 1962, 10:355-64. doi: 10.1177/10.3.355.

- Ramirez T, Longato L, Dostalek M, et al. Insulin resistance, ceramide accumulation and endoplasmic reticulum stress in experimental chronic alcohol-induced steatohepatitis. *Alcohol Alcohol*. 2013, 48(1):39-52. doi: 10.1093/alcalc/ags100.
- Rosai J. *Rosai and Ackerman's Surgical Pathology*. 11th ed. Edinburgh: Elsevier Mosby; 2017.
- Ryan KJ, Ray CG, eds. *Sherris Medical Microbiology*. 4th Edition. McGraw Hill; 2004.
- Sheehan DC, Hrapchak BB. *Theory and Practice of Histotechnology*. 2nd Edition. Mosby; 1980.
- Shi SR, Taylor CR. Antigen retrieval immunohistochemistry: past, present, and future. *Journal of Histochemistry and Cytochemistry*. 1997;45(3):327–343.
- Sikkeland J, Jin Y, Saatcioglu F. Methods to assess lipid accumulation in cancer cells. In *Methods in Enzymology*. 2014, 542: 407-423.
- Sternberg SS. *Histology for Pathologists*. 4th Edition. Lippincott Williams & Wilkins; 2012.
- Stevens A, Lowe J. *Human Histology*. 3rd edition. Mosby Elsevier; 2005.
- Strasinger SK, Di Lorenzo MS. *Urinalysis and Body Fluids*. 6th edition. F.A. Davis Company; 2014.
- Suvarna KS, Layton C, Bancroft JD. *Bancroft's Theory and Practice of Histological Techniques*. 8th ed. Churchill Livingstone Elsevier; 2019.
- Szunyogova E, Parson SH. *Histological and Histochemical Methods, Theory and Practice*, 5th Ed. *J. Anat*. 2016, 228: 887. doi: 10.1111/joa.12390
- Taylor CR, Cote RJ. *Immunomicroscopy: A Diagnostic Tool for the Surgical Pathologist*. 3rd Edition. Saunders Elsevier; 2005.
- Thairu Y, Nasir IA, Usman Y. Laboratory perspective of gram staining and its significance in investigations of infectious diseases. *Sub-Saharan Afr J Med* 2014;1:168-74
- Thompson B, Burns A, Davenport A. Recreational drug abuse in a dialysis patient. *Nephrol Dial Transplant*. 2002, 17(4):675-676. doi: 10.1093/ndt/17.4.675.

- Underwood JCE, Cross SS. General and Systematic Pathology. 5th Edition. 2009. Edinburgh: New York: Churchill Livingstone/Elsevier
- Vaughan DW. (nd). Muscle Tissue smooth muscle, Mallory's trichrome stain. Diakses Maret, 14-2024. <http://www.bu.edu/phpbin/medlib/histology/p/0530200a.htm>
- Westgard JO, Barry PL, Hunt MR, et al. A multi-rule Shewhart chart for qualitycontrol in clinical chemistry. Clin Chem. 1981;27(3):493-501.
- Westra WH, Hruban RH, Phelps TH, et al. Surgical Pathology Dissection: An Illustrated Guide. 2nd Edition. Springer; 2003.
- World Health Organization. Laboratory Biosafety Manual. 3rd Edition. WHO; 2004.
- World Health Organization. Safe Management of Wastes from Health-CareActivities: A Summary. WHO; 2017.



PEWARNAAN HISTOLOGI

Capaian Pembelajaran:

1. Pembaca mampu menjelaskan arti penting tentang pewarnaan dalam histologi
2. Pembaca mampu menjelaskan tentang prinsip dasar dalam pewarnaan dalam histologi
3. Pembaca mampu menjelaskan langkah-langkah dalam pewarnaan hematoxylin dan eosin
4. Pembaca mampu menyebutkan contoh pewarnaan khusus
5. Pembaca mampu menjelaskan langkah-langkah dalam pewarnaan Gram
6. Pembaca mampu menjelaskan langkah-langkah dalam pewarnaan Ziehl-Neelsen
7. Pembaca mampu menjelaskan langkah-langkah dalam pewarnaan Periodic Acid-Schiff (PAS)
8. Pembaca mampu menjelaskan langkah-langkah dalam pewarnaan Trichrome
9. Pembaca mampu menjelaskan langkah-langkah dalam pewarnaan Trichrome Khusus
10. Pembaca mampu menjelaskan langkah-langkah dalam pewarnaan Reticulin
11. Pembaca mampu menjelaskan langkah-langkah dalam pewarnaan Prussian Blue
12. Pembaca mampu menjelaskan langkah-langkah dalam pewarnaan Congo Red
13. Pembaca mampu menjelaskan langkah-langkah dalam

pewarnaan Oil Red O

A. Pewarnaan Histologi

Pewarnaan histologi adalah proses di mana zat warna (dye atau stain) digunakan untuk menyoroti struktur dan komponen spesifik dalam jaringan. Pewarnaan yang paling umum digunakan adalah pewarnaan Hematoxylin dan Eosin (H&E), yang menyoroti inti sel (dengan hematoxylin) dan sitoplasma dan komponen ekstraseluler (dengan eosin).

Berikut adalah proses pewarnaan H&E langkah demi langkah:

1. Deparafinisasi dan Rehidrasi: Slide yang telah dipasang potongan jaringan harus dibersihkan dari parafin. Ini biasanya dilakukan dengan menggunakan serangkaian xylene dan alkohol dengan konsentrasi menurun. Potongan jaringan kemudian dibilas dengan air.
2. Pewarnaan Hematoxylin: Slide kemudian direndam dalam hematoxylin, yang memberikan warna biru ke inti sel. Waktu yang diperlukan bisa bervariasi, tapi biasanya sekitar 5-10 menit.
3. Bilas dan Blueing: Slide dibilas dengan air dan kemudian dibilas dengan larutan alkali lemah (seperti larutan lithium carbonate atau larutan ammonia) untuk memperoleh warna biru yang diinginkan.
4. Pewarnaan Eosin: Slide kemudian direndam dalam eosin, yang memberikan warna merah muda ke sitoplasma dan komponen ekstraseluler. Waktu yang diperlukan bisa bervariasi, tapi biasanya sekitar 1-2 menit.
5. Dehidrasi, Clearing, dan Mounting: Setelah pewarnaan, slide harus didehidrasi dengan serangkaian alkohol dengan konsentrasi meningkat dan kemudian dibersihkan dengan xylene. Akhirnya, cover slip ditempelkan menggunakan bahan mounting yang sesuai.

Ini adalah prosedur dasar pewarnaan H&E, tetapi ada banyak teknik pewarnaan lain yang digunakan dalam histopatologi, masing-masing dirancang untuk menyoroti struktur atau komponen jaringan yang berbeda.



Gambar 7. Proses pewarnaan manual

B. Prinsip Pewarnaan Histologi

Prinsip dasar dari pewarnaan histologi berdasarkan pada interaksi antara zat kimia pada pewarna dan komponen tertentu dari sel dan jaringan. Pewarna dapat menarik atau menolak komponen spesifik berdasarkan sifat kimia mereka, seperti asam atau basa, dan struktur mereka, seperti protein atau lipid. Dalam proses pewarnaan, pewarna berikatan dengan struktur ini dan memberikan warna pada mereka, memungkinkan mereka untuk dibedakan di bawah mikroskop.

Berikut adalah prinsip dasar dari proses pewarnaan histologi:

1. **Pemilihan Pewarna:** Pewarna yang digunakan harus mampu menunjukkan perbedaan antara berbagai struktur dan komponen sel dan jaringan. Misalnya, dalam pewarnaan H&E, hematoxylin, yang merupakan pewarna basa, digunakan untuk menstain inti sel, yang kaya dengan asam nukleat, sedangkan eosin, pewarna asam, digunakan untuk menstain sitoplasma dan komponen ekstraseluler.

2. **Preparasi Sampel:** Sebelum pewarnaan, sampel jaringan biasanya dideparafinisasi dan didehidrasi untuk menghilangkan parafin dan mengembalikan sampel ke keadaan alami sebelum prosesi.
3. **Aplikasi Pewarna:** Pewarna kemudian diterapkan pada sampel. Ini bisa dilakukan dengan cara merendam slide dalam larutan pewarna atau dengan meneteskan pewarna langsung ke atas slide.
4. **Diferensiasi dan Pencucian:** Setelah pewarnaan, diferensiasi dilakukan untuk menghilangkan kelebihan pewarna dan memperjelas gambaran histologi. Ini biasanya dilakukan dengan merendam slide dalam alkohol atau larutan asam. Setelah itu, slide dicuci untuk menghilangkan sisa pewarna dan larutan diferensiasi.
5. **Dehidrasi dan Mounting:** Setelah pewarnaan dan pencucian, slide didehidrasi dengan serangkaian alkohol dan xylene untuk mempersiapkan untuk mounting. Setelah itu, cover slip ditempelkan dengan media mounting, dan slide dibiarkan mengering sebelum dianalisis di bawah mikroskop.

C. Teknik Hematoxylin dan Eosin (H&E)

Pewarnaan Hematoxylin dan Eosin (H&E) adalah teknik pewarnaan yang paling sering digunakan dalam histopatologi. Hematoxylin, yang berperilaku seperti pewarna basa (atau "basofilik"), mengikat dan memberi warna biru ke struktur yang bersifat asam, seperti DNA dan RNA dalam inti sel. Eosin adalah pewarna asam (atau "eosinofilik") yang mengikat dan memberi warna merah atau merah muda ke struktur yang lebih basa, seperti protein sitoplasma.

Berikut adalah langkah-langkah detail dalam pewarnaan H&E:

1. **Deparafinisasi dan Rehidrasi:**
 - ◁ Tempatkan slide dalam xylene selama sekitar 5-10 menit untuk menghilangkan parafin. Ulangi ini

dalam xylene kedua.

- ◁ Rehidrasi sampel dengan meletakkan slide dalam serangkaian alkohol: duakali dalam alkohol absolut selama 2-3 menit, lalu 95% alkohol selama 2-3 menit, dan akhirnya 70% alkohol selama 2-3 menit.
- ◁ Bilas slide dalam air mengalir selama 2-3 menit.

2. Pewarnaan Hematoxylin:

- ◁ Tempatkan slide dalam larutan hematoxylin selama sekitar 5-10 menit.
- ◁ Bilas slide dalam air mengalir hingga air mengalir bening.
- ◁ Letakkan slide dalam air yang mengandung beberapa tetes amonia atau larutan biru Scott untuk memblueing hematoxylin.

3. Pewarnaan Eosin:

- ◁ Bilas slide dalam air dan kemudian tempatkan dalam larutan eosin selama 1-2 menit.
- ◁ Bilas slide dalam air dan kemudian dalam alkohol 95%

4. Dehidrasi, Clearing, dan Mounting:

- ◁ Dehidrasi slide dengan meletakkan mereka dalam alkohol absolut selama beberapa menit.
- ◁ Letakkan slide dalam xylene selama beberapa menit untuk clearing.

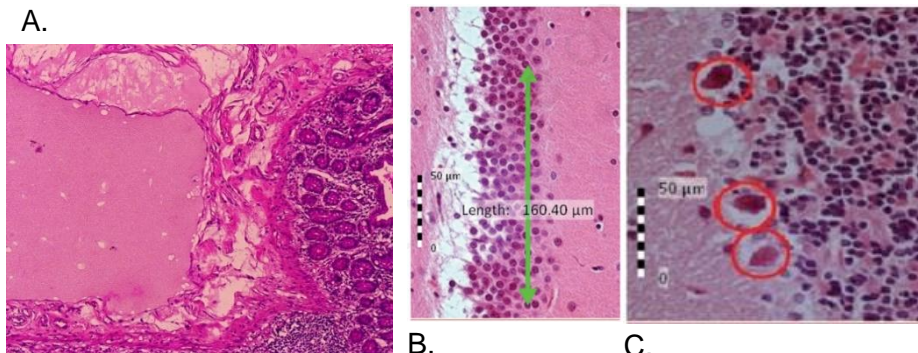
Tempelkan cover slip menggunakan bahan mounting yang sesuai dan biarkan mengering sebelum melihat di bawah mikroskop.

Ada banyak teknik pewarnaan khusus yang digunakan dalam histopatologi untuk mengidentifikasi struktur dan elemen spesifik dalam jaringan. Berikut adalah beberapa contoh:

1. Pewarnaan Gram : Teknik ini digunakan untuk mengklasifikasikan bakteri menjadi dua kelompok besar: Gram-positif dan Gram-negatif.

2. Pewarnaan Ziehl-Neelsen (ZN) : Teknik ini digunakan untuk mengidentifikasi bakteri asam-tahan, seperti *Mycobacterium tuberculosis*, penyebab utama tuberkulosis.
3. Pewarnaan Periodic Acid-Schiff (PAS) : Teknik ini digunakan untuk mendeteksi polisakarida, glikoprotein, dan glikogen dalam jaringan.
4. Pewarnaan Trichrome : Teknik ini digunakan untuk mengidentifikasi jaringan ikat dan otot, dengan pewarnaan Masson's Trichrome dan Gomori's Trichrome yang paling sering digunakan.
5. Pewarnaan Reticulin : Teknik ini digunakan untuk mengidentifikasi jaringan retikuler, seperti jaringan ikat dalam hati dan limpa.
6. Pewarnaan Prussian Blue : Teknik ini digunakan untuk mendeteksi deposit besi dalam jaringan.
7. Pewarnaan Congo Red : Teknik ini digunakan untuk mendeteksi deposit amiloid dalam jaringan.
8. Pewarnaan Oil Red O : Teknik ini digunakan untuk mendeteksi lipid dalam jaringan.

Setiap teknik pewarnaan ini memiliki langkah dan prosedur khusus sendiri dan memerlukan pengetahuan dan keterampilan yang cermat untuk dilakukan dengan benar. Untuk panduan langkah demi langkah yang lebih mendalam tentang setiap proses pewarnaan ini, disarankan untuk merujuk ke sumber daya seperti "Bancroft's Theory and Practice of Histological Techniques" atau "Histotechnology: A Self-Instructional Text".



Gambar 8. Hasil Pewarnaan Hematoxylin Eosin. A. Pewarnaan H&E pada kista enterogenous dengan pembesaran 10x (Photografer: Reza Aditya Digambiro, 2022). B. Pewarnaan H&E pada hippocampus area pada cerebral cortex tikus Sprague Dawley, objektif 40 x (Tjahyadi, et al. 2023). Pewarnaan H&E pada rat korteks cerebellum tikus Sprague Dawley, objectif 40 x (Tjahyadi, et al. 2023).

D. Teknik Pewarnaan Khusus

1. Pewarnaan Gram

Pewarnaan Gram adalah teknik mikroskopis yang digunakan dalam mikrobiologi untuk membedakan antara dua jenis besar bakteri berdasarkan sifat dinding sel mereka: Gram-positif dan Gram-negatif. Metode ini diciptakan oleh Hans Christian Gram, seorang bakteriolog Denmark, pada tahun 1884.

Berikut adalah prosedur langkah demi langkah untuk pewarnaan Gram:

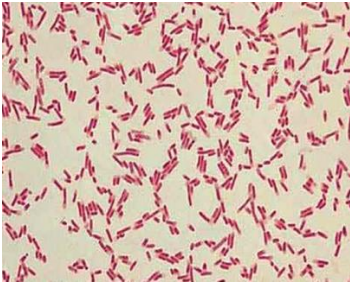
1) Preparasi Sampel:

- ◁ Tempatkan sampel bakteri pada slide dan biarkan sampel mengering.
- ◁ Panaskan ringan sampel untuk mematikan bakteri dan membuat mereka menempel pada slide.

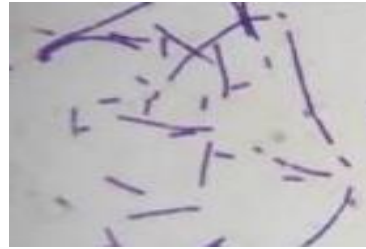2) Pewarnaan dengan Kristal Violet:

- ◁ Tempatkan slide pada pemegang dan tuangkan pewarna kristal violet ke atas slide

- dan biarkan selama sekitar 1 menit.
- ◁ Bilas slide dengan air sambil berhati-hati untuk tidak menggesersampel.
- 3) Penambahan Iodine:
- ◁ Tambahkan larutan iodine ke slide dan biarkan selama 1 menit. Iodine bertindak sebagai mordant, atau fiksasi, yang membantu pewarnamenempel pada sel.
 - ◁ Bilas slide dengan air.
- 4) Decolorization:
- ◁ Tambahkan alkohol atau aseton ke slide dengan cepat, sekitar 5-10 detik. Ini adalah langkah kritis yang membedakan bakteri Gram-positif dari Gram-negatif: bakteri Gram-positif akan tetap berwarna ungu, sedangkan bakteri Gram-negatif akan menjadi tidak berwarna.
 - ◁ Bilas slide dengan air.
- 5) Pewarnaan Counter dengan Safranin:
- ◁ Tambahkan pewarna counter, biasanya safranin, ke slide dan biarkan selama 1-2 menit. Pewarna counter memberikan warna merah kepadabakteri Gram-negatif yang telah kehilangan warna mereka dalam tahap decolorization.
 - ◁ Bilas slide dengan air dan biarkan mengering.
- 6) Observasi:
- Lihat slide di bawah mikroskop. Bakteri Gram-positif akan tampak berwarnaungu atau biru, sedangkan bakteri Gram-negatif akan tampak merah.



A.



B.

Gambar 9. Pewarnaan Gram. A. Bakteri Gram negative dari *Escherichia coli* yang diisolasi dari saluran kencing pada wanita yang terinfeksi (Thairu, et al. 2014). B. Bakteri Gram positif dari *Bacillus anthracis* (Parwanto, et al. 2016).

2. Pewarnaan Ziehl-Neelsen

Pewarnaan Ziehl-Neelsen, juga dikenal sebagai pewarnaan asam-tahan, adalah teknik pewarnaan yang digunakan untuk mengidentifikasi bakteri *Mycobacterium*, termasuk *Mycobacterium tuberculosis*, penyebab utama tuberkulosis. Bakteri ini disebut "asam-tahan" karena mereka mempertahankan pewarnaan merah terang bahkan setelah dipapar dengan alkohol asetat.

Berikut adalah prosedur langkah demi langkah untuk pewarnaan Ziehl-Neelsen:

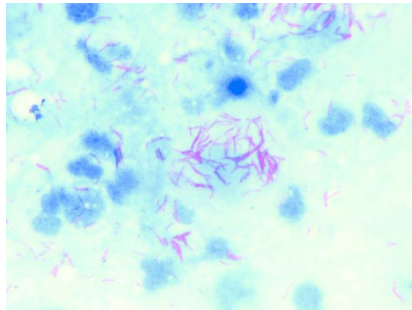
1) Preparasi Sampel:

- < Tempatkan sampel bakteri pada slide dan biarkan mengering.
- < Panaskan ringan sampel untuk mematikan bakteri dan membuat mereka menempel pada slide.

2) Pewarnaan dengan Karbol Fuchsin:

- < Tempatkan slide pada pemegang dan tuangkan pewarna karbol fuchsin ke atas slide. Selanjutnya, panaskan slide dengan lembut dari bawah sampai uap muncul, tetapi jangan

- sampai mendidih. Biarkan pewarna selama 5 menit.
- ◁ Bilas slide dengan air.
- 3) Decolorization dengan Alkohol Asetat:
- ◁ Tambahkan alkohol asetat ke slide dan biarkan selama 15-20 detik.
 - ◁ Bilas slide dengan air.
- 4) Pewarnaan Counter dengan Metilen Biru:
- ◁ Tambahkan pewarna counter, biasanya metilen biru, ke slide dan biarkan selama 1-2 menit.
 - ◁ Bilas slide dengan air dan biarkan mengering.
- 5) Observasi:
- ◁ Lihat slide di bawah mikroskop. Mycobacterium akan tampak berwarna merah terang di latar belakang biru.



Gambar 10. Pewarnaan Ziehl-Neelsen (Prasad, 2011)

- ◁ Perlu dicatat bahwa teknik ini memerlukan pengetahuan dan keterampilan yang cermat untuk dilakukan dengan benar. Selalu berhati-hati saat menangani bahan yang berpotensi mengandung Mycobacterium, karena beberapa spesies dapat menyebabkan penyakit serius.

3. Pewarnaan Periodic Acid-Schiff (PAS)

Pewarnaan Periodic Acid-Schiff (PAS) adalah teknik yang digunakan untuk mendeteksi polisakarida seperti glikogen, serta glikoprotein dan glikolipid dalam jaringan. Ini juga digunakan untuk mendiagnosis berbagai jenis penyakit, seperti penyakit glikogen dan penyakit celiac. Berikut adalah prosedur langkah demi langkah untuk pewarnaan PAS:

1) Preparasi Sampel:

- ◁ Tempatkan jaringan yang telah diproses dan ditanamkan dalam parafin pada slide. Potong tipis (biasanya sekitar 5 mikrometer) dan lepaskan parafin dengan xylene atau agen deparaffinizing lainnya.
- ◁ Rehidrasi jaringan dengan alkohol yang diturunkan konsentrasinya.

2) Oksidasi dengan Asam Periodat:

- ◁ Tambahkan larutan asam periodat ke slide dan biarkan selama 5-10 menit. Asam periodat akan oksidasi gugus 1,2-glikol pada glikogen dan glikoprotein, menghasilkan aldehyd.
- ◁ Bilas slide dengan air.

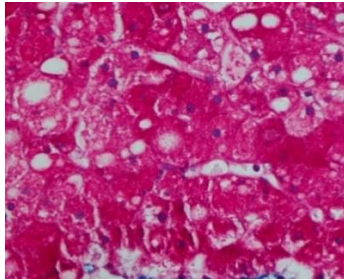
3) Pewarnaan dengan Reagen Schiff:

- ◁ Tambahkan reagen Schiff ke slide dan biarkan selama 15 menit. Reagen Schiff akan bereaksi dengan aldehyd untuk menghasilkan warna magenta.
- ◁ Bilas slide dengan air.

4) Pewarnaan Counter dengan Hematoxylin:

- ◁ Tambahkan hematoxylin ke slide sebagai pewarna counter dan biarkan selama 1-2 menit.
- ◁ Bilas slide dengan air dan biarkan mengering.

- 5) Dehidrasi, Penyamaraan, dan Pemasangan:
 - ◁ Dehidrasi slide melalui seri alkohol, jelaskan dengan xylene atau agen penyamarataan lainnya, dan pasang dengan media mounting.
- 6) Observasi:
 - ◁ Lihat slide di bawah mikroskop. Struktur yang mengandung glikogen, glikoprotein, atau glikolipid akan tampak magenta atau merah muda.



Gambar 11. Pewarnaan PAS pada liver (Aluko , 2020)

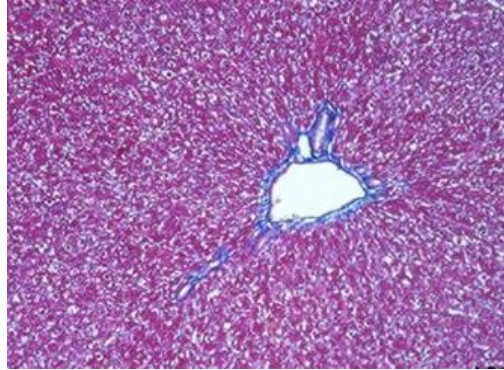
Perlu diingat bahwa ada variasi teknik ini, seperti pewarnaan PAS diastase, yang mencakup langkah untuk mengobati jaringan dengan diastase (enzim yang memecah glikogen) sebelum pewarnaan untuk membedakan antara glikogen dan glikoprotein.

4. Pewarnaan Trichrome

Pewarnaan Trichrome adalah teknik yang digunakan untuk membedakan antara struktur jaringan berdasarkan afinitas pewarnaan mereka. Teknik ini sangat berguna dalam menyoroti aspek tertentu dari jaringan, seperti jaringan ikat dan otot. Salah satu variasi pewarnaan Trichrome yang paling umum adalah metode Masson's Trichrome, yang akan kita bahas di sini.

Berikut adalah prosedur langkah demi langkah untuk pewarnaan Trichrome Masson:

- 1) Preparasi Sampel:
 - ◁ Tempatkan jaringan yang telah diproses dan ditanamkan dalam parafin pada slide. Potong tipis (biasanya sekitar 5 mikrometer) dan lepaskan parafin dengan xylene atau agen deparaffinizing lainnya.
 - ◁ Rehidrasi jaringan dengan alkohol yang diturunkan konsentrasinya.
- 2) Pewarnaan dengan Hematoxylin:
 - ◁ Tambahkan hematoxylin ke slide dan biarkan selama 5-10 menit untuk mewarnai inti sel.
 - ◁ Bilas slide dengan air.
- 3) Pewarnaan dengan Biebrich Scarlet-Acid Fuchsin:
 - ◁ Tambahkan larutan Biebrich scarlet-acid fuchsin ke slide dan biarkan selama 5-10 menit. Ini akan mewarnai sitoplasma dan otot dengan warna merah.
 - ◁ Bilas slide dengan air.
- 4) Pemutihan dengan Fosfomolibdat dan Fosfotungstat:
 - ◁ Tambahkan larutan fosfomolibdat atau fosfotungstat ke slide dan biarkan selama 10-15 menit. Ini akan melepaskan pewarna dari jaringan ikat, tetapi tidak dari otot.
 - ◁ Bilas slide dengan air.
- 5) Pewarnaan dengan Anilin Blue atau Light Green:
 - ◁ Tambahkan larutan anilin blue atau light green ke slide dan biarkan selama 5-10 menit. Ini akan mewarnai jaringan ikat dengan warna biru atau hijau.
 - ◁ Bilas slide dengan air.



Gambar 12 . Pewarnaan Trichrome pada liver (George , 2019)

6) Dehidrasi, Penyamataan, dan Pemasangan:

- ◁ Dehidrasi slide melalui seri alkohol, jelaskan dengan xylene atau agenpenyamataan lainnya, dan pasang dengan media mounting.

7) Observasi:

- ◁ Lihat slide di bawah mikroskop. Inti akan tampak biru, otot dan sitoplasma akan tampak merah, dan jaringan ikat akan tampak biru atau hijau.

Teknik ini memerlukan pengetahuan dan keterampilan yang cermat untuk dilakukan dengan benar, serta pengetahuan tentang pewarna dan struktur jaringan yang relevan.

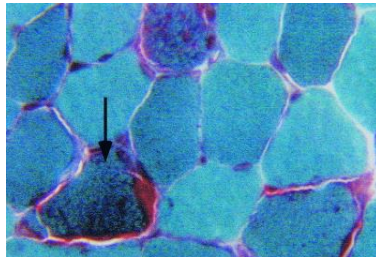
5. Pewarnaan Trichrome Khusus:

Selain pewarnaan Masson's Trichrome, ada juga variasi lain dari pewarnaan trichrome yang mungkin digunakan tergantung pada tujuan spesifik:

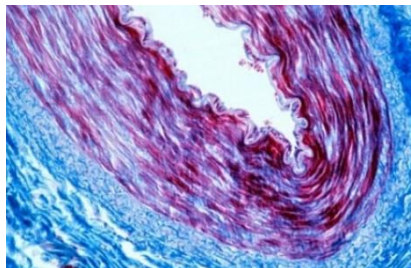
Pewarnaan Trichrome Gomori: Ini digunakan untuk menyoroti jaringan otot dan kolagen. Gomori Trichrome menggunakan pewarnaan hijau untuk otot dan merah untuk kolagen.

Pewarnaan Trichrome Mallory: Ini adalah metode pewarnaan trichrome lain yang juga digunakan untuk menyoroti jaringan ikat dan otot. Mallory Trichrome menggunakan pewarnaan biru untuk kolagen dan merah untuk otot.

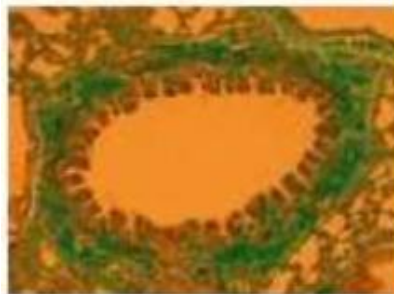
Prosedur untuk pewarnaan trichrome ini sama dengan Masson's Trichrome tetapi menggunakan pewarna yang berbeda. Seorang profesional yang terampil akan memilih teknik pewarnaan yang paling sesuai berdasarkan struktur jaringan yang perlu ditonjolkan.



Gambar 13. Trichrome Gomori (Dubowitz , 2007)



Gambar 14. Trichrome Mallory (Vaughan)



Gambar 15. Trichrome Masson's pada paru tikus Sprague Dawley, pembesaran 100 x (Tjahyadi ^(b), et al. 2023).

6. Pewarnaan Reticulin

Pewarnaan Reticulin adalah metode yang digunakan untuk menunjukkan keberadaan serat retikulin, yaitu jaringan ikat halus yang mendukung sel-sel dalam berbagai jaringan dan organ, seperti hati dan ginjal. Reticulin terdiri dari tipe III kolagen.

Berikut adalah prosedur langkah demi langkah untuk pewarnaan retikulin:

1) Preparasi Sampel:

- < Tempatkan jaringan yang telah diproses dan ditanamkan dalam parafin pada slide. Potong tipis (biasanya sekitar 5 mikrometer) dan lepaskan parafin dengan xylene atau agen deparaffinizing lainnya.
- < Rehidrasi jaringan dengan alkohol yang diturunkan konsentrasinya.

2) Oksidasi:

- < Tambahkan larutan oksidasi (misalnya asam periodat) ke slide dan biarkan selama 5-10 menit.
- < Bilas slide dengan air.

3) Pewarnaan dengan Reagen Reticulin:

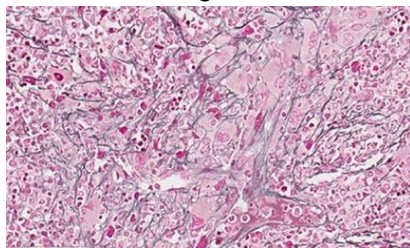
- < Tambahkan reagen retikulin (misalnya larutan Gordon dan Sweet's reticulin) ke slide dan biarkan selama 5-10 menit di dalam penangasair.
- < Bilas slide dengan air.

4) Pengembangan dengan Larutan Ferroamonia (Ferric Ammonium Sulfate):

- < Tambahkan larutan ferroamonia ke slide dan biarkan selama 5-10 menit.
- < Bilas slide dengan air.

- 5) Pewarnaan Counter dengan Hematoxylin:
 - ◁ Tambahkan hematoxylin ke slide dan biarkan selama 1-2 menit.
 - ◁ Bilas slide dengan air dan biarkan mengering.
- 6) Dehidrasi, Penyamarataan, dan Pemasangan:
 - ◁ Dehidrasi slide melalui seri alkohol, jelaskan dengan xylene atau agen penyamarataan lainnya, dan pasang dengan media mounting.
- 7) Observasi:
 - ◁ Lihat slide di bawah mikroskop. Serat retikulin akan tampak hitam atau abu-abu, sementara inti dan sitoplasma akan tampak biru.

Perlu diingat bahwa pewarnaan retikulin memerlukan kontrol positif (misalnya jaringan hati) untuk memastikan bahwa prosedur telah dilakukan dengan benar.



Gambar 16. Pewarnaan reticulin (Koshi , 2013)

6. Pewarnaan Prussian Blue

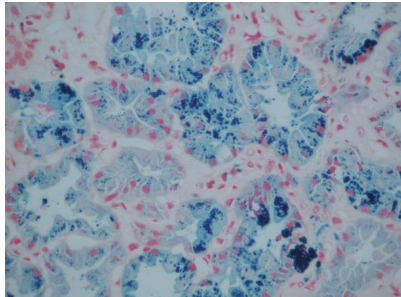
Pewarnaan Prussian Blue (juga dikenal sebagai reaksi Perls) digunakan untuk mendeteksi adanya besi dalam jaringan. Ini biasanya digunakan dalam konteks patologi untuk mendeteksi penumpukan abnormal besi dalam organ seperti hati dalam kondisi seperti hemokromatosis.

Berikut adalah prosedur langkah demi langkah untuk

pewarnaan Prussian Blue:

1. Preparasi Sampel:

- < Tempatkan jaringan yang telah diproses dan ditanamkan dalam parafin pada slide. Potong tipis (biasanya sekitar 5 mikrometer) dan lepaskan parafin dengan xylene atau agen deparaffinizing lainnya.
- < Rehidrasi jaringan dengan alkohol yang diturunkan konsentrasinya.



Gambar 17. Pewarnaan Prussian Blue (Asim , 2009)

Aplikasi Reagen Prussian Blue:

- < Campurkan larutan asam hidroklorik 2% dan larutan kalium ferrocyanide 2% dalam jumlah yang sama untuk membuat reagen Prussian Blue. Aplikasikan ke slide dan biarkan selama 20 menit.
- < Bilas slide dengan air.

2. Pewarnaan Counter dengan Nuclear Fast Red atau Eosin:

- < Aplikasikan Nuclear Fast Red atau Eosin ke slide sebagai counterstain dan biarkan selama 5 menit.
- < Bilas slide dengan air.

3. Dehidrasi, Penyamaraan, dan Pemasangan:
 - ◁ Dehidrasi slide melalui seri alkohol, jelaskan dengan xylene atau agen penyamaraan lainnya, dan pasang dengan media mounting.
4. Observasi:
 - ◁ Lihat slide di bawah mikroskop. Besi dalam jaringan akan tampak biru, sementara inti dan sitoplasma akan tampak merah atau merahmuda.
 - ◁ Pewarnaan Prussian Blue dapat digunakan untuk mendeteksi besi dalam berbagai bentuk, termasuk hemosiderin (bentuk penumpukan besi yang biasanya terjadi sebagai hasil dari perdarahan atau penyakit peradangan kronis) dan feritin (bentuk penyimpanan utamabesi dalam tubuh).

7. Pewarnaan Congo Red

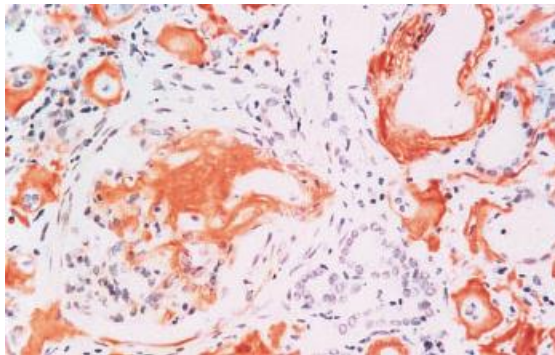
Pewarnaan Congo Red adalah teknik yang digunakan untuk mendeteksi amyloid, suatu tipe protein yang dapat menumpuk dalam jaringan dan organ dalam berbagai penyakit, termasuk amiloidosis.

Berikut adalah prosedur langkah demi langkah untuk pewarnaan Congo Red:

1. Preparasi Sampel:

- ◁ Tempatkan jaringan yang telah diproses dan ditanamkan dalam parafin pada slide. Potong tipis (biasanya sekitar 5 mikrometer) dan lepaskan parafin dengan xylene atau agen deparaffinizing lainnya.
- ◁ Rehidrasi jaringan dengan alkohol yang diturunkan konsentrasinya.

2. Pewarnaan Congo Red:
 - ◁ Aplikasikan larutan pewarna Congo Red ke slide dan biarkan selama 20 menit.
 - ◁ Bilas slide dengan air.
3. Pewarnaan Counter dengan Hematoxylin:
 - ◁ Tambahkan hematoxylin ke slide sebagai counterstain dan biarkan selama 1-2 menit.
 - ◁ Bilas slide dengan air.
4. Dehidrasi, Penyamarataan, dan Pemasangan:
 - ◁ Dehidrasi slide melalui seri alkohol, jelaskan dengan xylene atau agen penyamarataan lainnya, dan pasang dengan media mounting.
5. Observasi:
 - ◁ Lihat slide di bawah mikroskop. Amyloid dalam jaringan akan tampak merah muda atau merah, sementara inti dan sitoplasma akan tampak biru. Dalam cahaya polarisasi, amyloid akan menunjukkan birefraksi hijau.



Gambar 18. Pewarnaan Congo red (Thompson , 2002)

Pewarnaan Congo Red adalah teknik yang sangat spesifik dan sensitif untuk mendeteksi amyloid. Namun, interpretasi hasil pewarnaan Congo Red dapat menjadi tantangan dan biasanya membutuhkan patolog dengan pengalaman dalam mendeteksi amyloid.

8. Pewarnaan Oil Red O

Pewarnaan Oil Red O digunakan untuk mendeteksi lipid (lemak) dalam jaringan, seperti dalam kasus steatosis hati atau aterosklerosis. Perlu dicatat bahwa lipid dalam jaringan cenderung hilang selama proses pembedahan parafin biasa, sehingga pewarnaan Oil Red O biasanya dilakukan pada jaringan yang dibekukan dan dipotong tanpa parafin.

Berikut adalah prosedur langkah demi langkah untuk pewarnaan Oil Red O:

1. Preparasi Sampel:

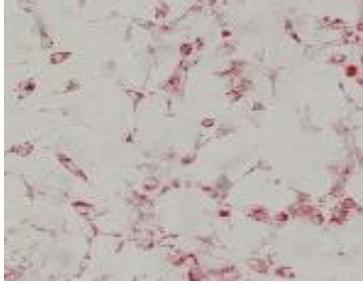
- ◁ Tempatkan jaringan yang telah dibekukan dan dipotong pada slide. Sangat penting bahwa jaringan tidak melewati proses pembedahan dengan parafin, karena ini akan menghilangkan lipid yang akan dideteksi.

2. Pewarnaan Oil Red O:

- ◁ Siapkan larutan pewarna Oil Red O dalam isopropanol. Saring solusi dan campur dengan air dalam rasio 3:2.
- ◁ Aplikasikan larutan Oil Red O ke slide dan biarkan selama 15 menit.
- ◁ Bilas slide dengan air.

3. Pewarnaan Counter dengan Hematoxylin:

- ◁ Aplikasikan solusi Hematoxylin ke slide sebagai counterstain dan biarkan selama 1-2 menit. Bilas slide dengan air.



Gambar 19. Pewarnaan Oil Red O (Sikkeland , 2014)

4. Pemasangan:

- ◁ Pasang slide dengan media mounting berbasis air.

5. Observasi:

- ◁ Lihat slide di bawah mikroskop. Lipid dalam jaringan akan tampak merah, sementara inti akan tampak biru.

Karena pewarnaan Oil Red O adalah metode berbasis lipid, penting untuk mengetahui bahwa lipid mudah larut dalam pelarut organik dan dapat hilang selama proses pembedahan parafin standar. Oleh karena itu, metode ini paling baik digunakan pada jaringan yang belum ditanamkan parafin.

E. Ringkasan

Pewarnaan histologi adalah proses di mana zat warna (dye atau stain) digunakan untuk menyoroti struktur dan komponen spesifik dalam jaringan. Prinsip dasar dari pewarnaan histologi berdasarkan pada interaksi antara zat kimia pada pewarna dan komponen tertentu dari sel dan jaringan.

Pewarnaan Hematoxylin dan Eosin (H&E) adalah teknik pewarnaan yang paling sering digunakan dalam histopatologi. Selain pewarnaan H&E, ada pewarnaan khusus, antara lain pewarnaan Gram, pewarnaan Ziehl-

Neelsen, pewarnaan Periodic Acid-Schiff (PAS), pewarnaan Trichrome, pewarnaan Reticulin, pewarnaan Prussian Blue, pewarnaan Congo Red, dan pewarnaan oil red O.

F. Pendalaman Materi

1. Jelaskan arti penting tentang pewarnaan dalam histologi
2. Jelaskan tentang prinsip dasar dalam pewarnaan dalam histologi
3. Jelaskan langkah-langkah dalam pewarnaan hematoxylin dan eosin
4. Sebutkan contoh pewarnaan khusus
5. Jelaskan langkah-langkah dalam pewarnaan Gram
6. Jelaskan langkah-langkah dalam pewarnaan Ziehl-Neelsen
7. Jelaskan langkah-langkah dalam pewarnaan Periodic Acid-Schiff (PAS)
8. Jelaskan langkah-langkah dalam pewarnaan Trichrome
9. Jelaskan langkah-langkah dalam pewarnaan Trichrome Khusus
10. Jelaskan langkah-langkah dalam pewarnaan Reticulin
11. Jelaskan langkah-langkah dalam pewarnaan Prussian Blue
12. Mampu menjelaskan Jelaskan langkah-langkah dalam pewarnaan Congo Red
13. Mampu menjelaskan Jelaskan langkah-langkah dalam pewarnaan Oil Red O

G. Referensi

- Alberts B, Johnson A, Lewis J, et al. *Molecular Biology of the Cell*. 4th edition. New York: Garland Science; 2002.
- Aluko A, Enofe I, Burch J, et al. Hepatocellular glycogen accumulation in the setting of poorly controlled type 1 diabetes mellitus: Case report and review of the literature. *Case Reports in Hepatology*, 2020 (7), 1-6. <http://doi.org/10.1155/2020/9368348>

- Angra P, Ridderhof J, Smithwick R. Comparison of Two Different Strengths of Carbol Fuchsin in Ziehl-Neelsen Staining for Detecting Acid-Fast Bacilli. *J Clin Microbiol*, 2003, 41 (7): 3459. DOI: 10.1128/JCM.41.7.3459.2003
- Asim M, Iqbal Z, Mujeeb IB. Blue kidney in a pale patient-a case for a causal association between renal haemosiderosis in paroxysmal nocturnal haemoglobinuria and chronic kidney disease. *CKJ: Clinical Kidney Journal*, 2009, 2(5), 365-367. <https://doi.org/10.1093/ndtplus/sfp057>
- Bynum WF, Browne EJ, Porter R. *Dictionary of the History of Science*. Princeton University Press; 1981.
- Carson F, Hladik C. *Histotechnology: A Self-Instructional Text*. 4th ed. American Society for Clinical Pathology; 2015.
- Centers for Disease Control and Prevention (CDC). *Biosafety in Microbiological and Biomedical Laboratories*. 5th Edition. 2009, HHS Publication No. (CDC) 21-1112.
- Centers for Disease Control and Prevention (CDC). *Guidelines for Environmental Infection Control in Health-Care Facilities: Recommendations of CDC and the Healthcare Infection Control Practices Advisory Committee (HICPAC)*. *MMWR Recomm Rep*. 2003; 52(RR-10):1-42.
- Chang JYF, Kessler HP. Masson Trichrome Stain Helps Differentiate Myofibroma from Smooth Muscle Lesions in the Head and Neck Region. *J Formos Med Assoc* 2008, 107(10): 767-773.
- Dubowitz V, Sewry CA. Metabolic myopathies II: Lipid related disorders and mitochondrial myopathies. In *Muscle Biopsy (Third Edition)*, Elsevier, 2007.
- Fend F, Raffeld M. *Biopsy Pathology and Cytology of the Cervix*. 1st Edition. CRC Press, 2006.
- Garcia LS, Bachner P, Baselski VS, et al. Front Matter. In *Clinical Laboratory Management (ASM Books)*. ASM Press; 2nd Edition. 2013. DOI:10.1128/9781555817282

- Gomori G. A rapid one-step trichrome stain. *Am J Clin Pathol.* 1950, 20 (6):661-66 4. doi: 10.1093/ajcp/20.6_ts.661.
- Gram HCJ. Über die isolierte Färbung der Schizomyceten in Schnitt- und Trockenpräparaten. *Fortschritte der Medizin.* Theodor Fischer's medicinischer Buchhandlung, 1884, 2:185–189.
- Gressner AM, Gressner OA. (2018). Ziehl-Neelsen-Färbung. In: Gressner A, Arndt T. (eds) *Lexikon der Medizinischen Laboratoriumsdiagnostik.* Springer Reference Medizin. Springer, Berlin, Heidelberg. https://doi.org/10.1007/978-3-662-49054-9_3365-1
- Hoda SA, Hoda RS. Robbins and Cotran Pathologic Basis of Disease, *American Journal of Clinical Pathology,* 2020, 154(6): 869, <https://doi.org/10.1093/ajcp/aqaa163>
- Howie AJ, Brewer DB. Optical properties of amyloid stained by Congo red: history and mechanisms. *Micron.* 2009, 40(3):285-301. doi: 10.1016/j.micron.2008.10.002.
- Institute of Biomedical Science (IBMS). *Laboratory Management: A Guidebook.* The Institute of Biomedical Science; 1998. Diakses 14 Maret 2024, di: <http://www.ibms.org/resources/professional-guidance/>,
- Koshy J, Alperin J, Jana B, et al. A case of Philadelphia chromosome positive myeloproliferative neoplasm in a pregnant woman with unusual primary myelofibrosis features. *Case Reports in Hematology,* 2013 (11), Article 702831:1-5. <https://doi.org/10.1155/2013/702831>
- Layfield LJ, Anderson GM. *Diagnostic Cytopathology.* 3rd Edition. Churchill Livingstone Elsevier; 2010.
- Lendrum AC, Fraser DS, Slidders W, et al. Studies on the character and staining of fibrin. *J Clin Pathol.* 1962, 15:401-413. doi: 10.1136/jcp.15.4.401.
- Lester SC. *Manual of Surgical Pathology.* 4th Edition - June 24, 2022, Elsevier: 640 halaman.

- Lucia Berte. *Laboratories Quality/Assurance & Management*. Springer; 2012. Lillie RD. H. J. *Conn's Biological Stains*. 9th Edition. Williams & Wilkins; 1977.
- Madigan MT, Martinko JM, Bender KS, et al. *Brock Biology of Microorganisms*. 14th Edition. Pearson; 2014.
- Mais DD. *Quick Compendium of Clinical Pathology*. 2nd Edition. American Society for Clinical Pathology; 2009.
- National Research Council (US) Committee on Prudent Practices in the Laboratory. *Prudent Practices in the Laboratory: Handling and Management of Chemical Hazards: Updated Version*. Washington (DC): National Academies Press (US); 2011.
- Occupational Safety and Health Administration (OSHA). *Best Practices for the Safe Use of Glutaraldehyde in Health Care*. OSHA 3258-08N; 2006.
- Occupational Safety and Health Administration (OSHA). *Laboratory Safety Guidance*. OSHA 3404-11R; 2011.
- Orfao A, Schmitz G, Brando B, et al. *Clin Cytometry*. 1999;38(6):314-326. *Flow Cytometry: Its Applications in Hematology*.
- Prasad CSBR, Narasimha A, Kumar MLH. Negative staining of mycobacteria – A clue to the diagnosis in cytological aspirates: Two case reports. *Annals of Tropical Medicine and Public Health*, 2011, 4(2): 110. <https://doi.org/10.4103/1755-6783.85763>
- Puchtler H, Sweat F, Levine M. On the binding of Congo red by amyloid. *J Histochem Cytochem*. 1962, 10:355-64. doi: 10.1177/10.3.355.
- Ramirez T, Longato L, Dostalek M, et al. Insulin resistance, ceramide accumulation and endoplasmic reticulum stress in experimental chronic alcohol-induced steatohepatitis. *Alcohol Alcohol*. 2013, 48(1):39-52. doi: 10.1093/alcalc/ags100.
- Rosai J. *Rosai and Ackerman's Surgical Pathology*. 11th ed. Edinburgh: Elsevier Mosby; 2017.
- Ryan KJ, Ray CG, eds. *Sherris Medical Microbiology*. 4th Edition. McGraw Hill; 2004.

- Sheehan DC, Hrapchak BB. Theory and Practice of Histotechnology. 2nd Edition. Mosby; 1980.
- Shi SR, Taylor CR. Antigen retrieval immunohistochemistry: past, present, and future. *Journal of Histochemistry and Cytochemistry*. 1997;45(3):327–343.
- Sikkeland J, Jin Y, Saatcioglu F. Methods to assess lipid accumulation in cancer cells. In *Methods in Enzymology*. 2014, 542: 407-423.
- Sternberg SS. *Histology for Pathologists*. 4th Edition. Lippincott Williams & Wilkins; 2012.
- Stevens A, Lowe J. *Human Histology*. 3rd edition. Mosby Elsevier; 2005.
- Strasinger SK, Di Lorenzo MS. *Urinalysis and Body Fluids*. 6th edition. F.A. Davis Company; 2014.
- Suvarna KS, Layton C, Bancroft JD. *Bancroft's Theory and Practice of Histological Techniques*. 8th ed. Churchill Livingstone Elsevier; 2019.
- Szunyogova E, Parson SH. *Histological and Histochemical Methods, Theory and Practice*, 5th Ed. *J. Anat.* 2016, 228: 887. doi: 10.1111/joa.12390
- Taylor CR, Cote RJ. *Immunomicroscopy: A Diagnostic Tool for the Surgical Pathologist*. 3rd Edition. Saunders Elsevier; 2005.
- Thairu Y, Nasir IA, Usman Y. Laboratory perspective of gram staining and its significance in investigations of infectious diseases. *Sub-Saharan Afr J Med* 2014;1:168-74.
- Thompson B, Burns A, Davenport A. Recreational drug abuse in a dialysis patient. *Nephrol Dial Transplant*. 2002, 17(4):675-676. doi: 10.1093/ndt/17.4.675.
- Tjahyadi D ^(a), Parwanto E, Amalia H, et al. Decreased density of pyramidal cells in the cerebral cortex, and Purkinje cells in the cerebellar cortex of Sprague-Dawley rats after being exposed to filtered kretek cigarette smoke. *J Biol Res* 2023, 96(10757):1-6. doi:10.4081/jbr.2023.10757.
- Tjahyadi D ^(b), Parwanto E, Sisca, et al. Effects of low-dose filtered kretek cigarette smoke on bronchial smooth muscle in male Sprague-Dawley rats. *Univ Med*

2023,42: 263-75. doi:
10.18051/UnivMed.2023.v42:263-275

- Underwood JCE, Cross SS. General and Systematic Pathology. 5th Edition. 2009. Edinburgh: New York: Churchill Livingstone/Elsevier
- Vaughan DW. (nd). Muscle Tissue smooth muscle, Mallory's trichrome stain. Diakses Maret, 14-2024. <http://www.bu.edu/phpbin/medlib/histology/p/05302ooa.htm>
- Westgard JO, Barry PL, Hunt MR, et al. A multi-rule Shewhart chart for qualitycontrol in clinical chemistry. Clin Chem. 1981;27(3):493-501.
- Westra WH, Hruban RH, Phelps TH, et al. Surgical Pathology Dissection: An Illustrated Guide. 2nd Edition. Springer; 2003.
- World Health Organization. Safe Management of Wastes from Health-CareActivities: A Summary. WHO; 2017.



EVALUASI SLIDE HISTOPATOLOGI

Capaian Pembelajaran:

1. Pembaca mampu menjelaskan arti penting tentang evaluasi slide histologi
2. Pembaca mampu menjelaskan tentang langkah-langkah dalam evaluasi slide histologi
3. Pembaca mampu menjelaskan tentang interpretasi gambaran mikroskopik
4. Pembaca mampu menyebutkan tentang langkah-langkah yang dilakukan dalam interpretasi gambaran mikroskopik
5. Pembaca mampu menjelaskan tentang lesi dan perubahan patologis
6. Pembaca mampu menjelaskan langkah-langkah dalam pengenalan lesi dan perubahan patologis
7. Pembaca mampu menjelaskan tentang penulisan laporan histopatologi
8. Pembaca mampu menjelaskan langkah-langkah dalam penulisan laporan histopatologi

A. Pendahuluan

Evaluasi slide histopatologi adalah proses yang kompleks dan membutuhkan pelatihan dan keahlian yang signifikan. Ini melibatkan pemeriksaan visual jaringan yang telah diproses dan dipotong, biasanya diamati bawah mikroskop. Berikut ini adalah langkah-langkah dasar yang

mungkin terlibat dalam evaluasi slide histopatologi:

1. Pemeriksaan Awal Slide:

- ◁ Periksa slide di bawah cahaya untuk memastikan bahwa tidak adakerusakan fisik pada slide atau spesimen jaringan.
- ◁ Periksa label slide untuk memastikan bahwa itu sesuai dengan pasien dansampel yang dimaksud.

2. Pemeriksaan Mikroskopis:

- ◁ Mulai dengan pembesaran rendah untuk mendapatkan gambaran keseluruhan tentang struktur dan arsitektur jaringan. Catat pola distribusi sel dan jaringan, serta keberadaan struktur atau fitur khas seperti kelenjar, pembuluh darah, atau infiltrat inflamasi.
- ◁ Pindah ke pembesaran yang lebih tinggi untuk memeriksa detail pada tingkat sel. Cari perubahan dalam ukuran, bentuk, atau pewarnaan sel, serta keberadaan abnormalitas seperti mitosis yang tidak normal atau inklusi sel.

3. Evaluasi Hasil:

- ◁ Tentukan apakah ada perubahan patologis dalam jaringan dan, jika ada, karakteristiknya.
- ◁ Relasikan temuan ini dengan informasi klinis pasien, termasuk riwayat medis, gejala, dan hasil tes lainnya.

4. Pelaporan:

- ◁ Tulis laporan histopatologi yang merangkum temuan dan interpretasi anda.
- ◁ Periksa dan verifikasi laporan sebelum mengirimkannya kepada penyedia layanan kesehatan pasien.

Penting untuk diingat bahwa interpretasi slide histopatologi adalah keterampilan yang diperoleh dan membutuhkan pelatihan dan pengalaman yang luas. Bahkan dengan

pelatihan yang memadai, interpretasi dapat menjadi tantangan dan sering membutuhkan konsultasi dengan rekan atau spesialis.

B. Interpretasi Gambaran Mikroskopik

Interpretasi gambaran mikroskopik adalah aspek penting dari praktek patologi dan membutuhkan pemahaman yang mendalam tentang biologi, anatomi, dan patologi. Proses ini sering melibatkan langkah-langkah berikut:

1. Pengenalan Struktur Normal:

◁ Sebelum dapat mengidentifikasi perubahan patologis, penting untuk mengenali apa yang tampak normal dalam suatu jaringan. Ini mungkin melibatkan pengenalan struktur dasar seperti inti sel, sitoplasma, dan struktur khusus seperti kelenjar atau saraf.

2. Identifikasi Perubahan Patologis:

◁ Setelah mengenali struktur normal, langkah selanjutnya adalah mencari perubahan yang mungkin menunjukkan adanya penyakit atau cedera. Ini mungkin melibatkan mencari perubahan dalam ukuran, bentuk, atau warna sel, atau peningkatan atau penurunan jumlah sel tertentu.

3. Penentuan Signifikansi Perubahan:

◁ Setelah perubahan telah diidentifikasi, langkah selanjutnya adalah menentukan apakah perubahan tersebut signifikan atau tidak. Misalnya, beberapa perubahan mungkin merupakan bagian normal dari penuaan atau respon tubuh yang sehat terhadap infeksi, sedangkan perubahan lain mungkin menunjukkan penyakit serius seperti kanker.

4. Korelasi dengan Informasi Klinis:
 - ◁ Setelah gambaran mikroskopik telah diinterpretasikan, informasi ini harus dikorelasikan dengan temuan klinis lainnya untuk membentuk diagnosis yang lengkap. Misalnya, jika perubahan yang terlihat dalam slide menunjukkan adanya kanker, hal ini mungkin perlu dikonfirmasi dengan tes lain seperti biopsi atau pemeriksaan darah.
5. Pelaporan Temuan:
 - ◁ Akhirnya, temuan harus dilaporkan dalam bentuk yang bisa dipahami oleh dokter yang merawat pasien. Laporan ini harus mencakup deskripsi perubahan yang dilihat, interpretasi tentang apa yang mungkin menyebabkan perubahan tersebut, dan rekomendasi untuk tes atau perawatan selanjutnya.

C. Pengenalan pada Lesi dan Perubahan Patologis

Pengenalan lesi dan perubahan patologis pada jaringan melibatkan pengetahuan mendalam tentang struktur dan fungsi jaringan normal serta bagaimana perubahan ini dapat mengindikasikan penyakit atau gangguan tertentu. Berikut adalah langkah-langkah umum dalam proses ini:

1. Memahami Struktur Normal: Sebelum dapat mengidentifikasi lesi atau perubahan patologis, penting untuk memahami bagaimana jaringan normal terlihat dan berfungsi. Ini dapat melibatkan studi tentang buku teks histologi atau anatomi, atau melalui pengalaman praktis dalam memeriksa slide histologi normal.
2. Mengenali Perubahan dari Normal: Setelah Anda memiliki pemahaman yang baik tentang apa yang dianggap normal, Anda dapat mulai mencari perubahan dari normal ini. Perubahan ini mungkin melibatkan faktor seperti perubahan dalam ukuran, bentuk, atau pewarnaan sel, peningkatan atau

penurunan jumlah sel tertentu, atau adanya struktur atau sel yang tidak biasa.

3. Identifikasi Lesi atau Perubahan Patologis: Lesi atau perubahan patologis adalah perubahan pada jaringan yang disebabkan oleh penyakit atau cedera. Misalnya, peradangan, nekrosis (kematian jaringan), atau pertumbuhan sel tidak normal seperti yang terjadi pada kanker.
4. Interpretasi Perubahan: Setelah mengidentifikasi perubahan tersebut, Anda harus mencoba menafsirkannya dalam konteks klinis. Misalnya, jika Anda melihat peningkatan jumlah sel putih darah dalam sampel jaringan, ini bisa menunjukkan adanya peradangan atau infeksi.
5. Konsultasi dengan Rekan atau Ahli: Dalam banyak kasus, Anda mungkin perluberkonsultasi dengan rekan kerja atau spesialis untuk membantu dalam interpretasi temuan Anda. Ini sangat penting jika Anda baru belajar tentang histopatologi, atau jika Anda berurusan dengan kasus yang sangat kompleks atau tidak biasa.

D. Penulisan Laporan Histopatologi

Laporan histopatologi adalah dokumentasi formal dari temuan patologis yang dihasilkan dari pemeriksaan jaringan yang dikumpulkan selama biopsi, operasi, atau prosedur diagnostik lainnya. Penulisan laporan histopatologi yang efektif adalah keterampilan penting dalam bidang patologi. Berikut adalah langkah-langkah umum dalam penulisan laporan histopatologi:

1. Identifikasi Pasien dan Sampel: Laporan harus mencakup informasi identifikasi pasien (seperti nama, tanggal lahir, nomor rekam medis) dan informasi tentang sampel (seperti jenis sampel, tanggal pengumpulan, dan lokasi anatomi).
2. Deskripsi Makroskopik: Bagian ini mencakup deskripsi

visual dari spesimen sebagaimana tampak oleh mata telanjang. Ini mungkin mencakup ukuran, berat, warna, konsistensi, dan fitur lainnya dari spesimen.

3. Deskripsi Mikroskopik: Ini adalah deskripsi detail tentang apa yang dilihat di bawah mikroskop. Ini harus mencakup deskripsi sel, struktur jaringan, dan perubahan patologis apa pun.
4. Diagnosis: Ini adalah interpretasi patologis dari temuan, yang biasanya dinyatakan sebagai diagnosis. Diagnosis harus jelas dan ringkas.
5. Komentar: Bagian ini digunakan untuk memberikan konteks atau penjelasan tambahan tentang diagnosis, diskusi tentang kasus yang kompleks atau tidak biasa, atau rekomendasi untuk tes tambahan atau tindak lanjut.
6. Tanda Tangan dan Tanggal: Laporan harus ditandatangani dan diberi tanggal oleh patologis yang bertanggung jawab atas interpretasi dan penulisan laporan.

Berikut adalah beberapa prinsip umum yang harus diikuti saat menulis laporan histopatologi:

1. Gunakan bahasa yang jelas dan ringkas: Hindari penggunaan istilah teknis /jargon medis yang mungkin tidak dipahami oleh dokter non-patologis / pasien..
2. Berikan informasi yang relevan: Laporan harus mencakup semua informasi yang diperlukan untuk memahami temuan dan diagnosis, tetapi juga harus menghindari penyertaan informasi yang tidak relevan atau menyesatkan.
3. Konsultasi dengan rekan atau ahli: Jika Anda tidak yakin tentang interpretasi temuan atau cara terbaik untuk menyampaikannya dalam laporan, mintalah bantuan dari rekan kerja atau ahli.

E. Ringkasan

Evaluasi slide histopatologi adalah proses yang melibatkan pemeriksaan visual jaringan yang telah diproses dan dipotong, biasanya diamati bawah mikroskop. Langkah-langkah dasar dalam evaluasi slide histopatologi antara lain pemeriksaan awal slide, pemeriksaan mikroskopis, evaluasi hasil, dan pelaporan. Interpretasi gambaran mikroskopik diperlukan pemahaman mendalam tentang biologi, anatomi, dan patologi. Langkah yang dilakukan dalam interpretasi gambaran mikroskopik meliputi pengenalan struktur normal, identifikasi perubahan patologis, penentuan signifikansi perubahan, korelasi dengan informasi klinis, dan pelaporan temuan.

Pengenalan lesi dan perubahan patologis pada jaringan bertujuan untuk membandingkan struktur dan fungsi jaringan normal dengan perubahannya sehingga diperoleh indikasi penyakit atau gangguan tertentu. Langkah yang dilakukan dalam pengenalan dan perubahan patologis antara lain memahami struktur dan fungsi normal jaringan, mengenal perubahan struktur dan fungsi jaringan, identifikasi lesi atau perubahan patologis, dan interpretasi perubahan. Dalam interpretasi perubahan struktur dan fungsi jaringan secara patologis, mungkin diperlukan konsultasi rekan sejawat.

Laporan histopatologi adalah dokumentasi formal dari temuan patologis yang dihasilkan dari pemeriksaan jaringan yang dikumpulkan selama biopsi, operasi, atau prosedur diagnostik lainnya. Langkah-langkah umum dalam penulisan laporan histopatologi antara lain identifikasi Pasien dan sampel, deskripsi makroskopik, deskripsi mikroskopik, diagnosis, komentar, tanda tangan dan tanggal penulisan laporan.

F. Pendalaman Materi

1. Jelaskan arti penting tentang evaluasi slide histologi
2. Jelaskan tentang langkah-langkah dalam evaluasi slide

histologi

3. Jelaskan tentang interpretasi gambaran mikroskopik
4. Sebutkan tentang langkah-langkah yang dilakukan dalam interpretasi gambaran mikroskopik
5. Jelaskan tentang lesi dan perubahan patologis
6. Jelaskan langkah-langkah dalam pengenalan lesi dan perubahan patologis
7. Jelaskan tentang penulisan laporan histopatologi
8. Jelaskan langkah-langkah dalam penulisan laporan histopatologi

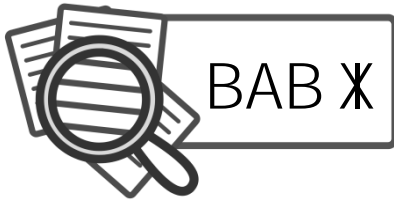G. Referensi

- Alberts B, Johnson A, Lewis J, et al. *Molecular Biology of the Cell*. 4th edition. New York: Garland Science; 2002.
- Aluko A, Enofe I, Burch J, et al. Hepatocellular glycogen accumulation in the setting of poorly controlled type 1 diabetes mellitus: Case report and review of the literature. *Case Reports in Hepatology*, 2020 (7), 1-6. <http://doi.org/10.1155/2020/9368348>
- Bynum WF, Browne EJ, Porter R. *Dictionary of the History of Science*. Princeton University Press; 1981.
- Carson F, Hladik C. *Histotechnology: A Self-Instructional Text*. 4th ed. American Society for Clinical Pathology; 2015.
- Fend F, Raffeld M. *Biopsy Pathology and Cytology of the Cervix*. 1st Edition. CRC Press, 2006.
- Garcia LS, Bachner P, Baselski VS, et al. Front Matter. In *Clinical Laboratory Management (ASM Books)*. ASM Press; 2nd Edition. 2013. DOI:10.1128/9781555817282
- Hoda SA, Hoda RS. Robbins and Cotran Pathologic Basis of Disease, *American Journal of Clinical Pathology*, 2020, 154(6): 869, <https://doi.org/10.1093/ajcp/aqaa163>
- Institute of Biomedical Science (IBMS). *Laboratory Management: A Guidebook*. The Institute of Biomedical Science; 1998. Diakses 14 Maret 2024, di: <http://www.ibms.org/resources/professional->

guidance/,

- Layfield LJ, Anderson GM. Diagnostic Cytopathology. 3rd Edition. Churchill Livingstone Elsevier; 2010.
- Lester SC. Manual of Surgical Pathology. 4th Edition - June 24, 2022, Elsevier: 640 halaman.
- Lucia Berte. Laboratories Quality/Assurance & Management. Springer; 2012. Lillie RD. H. J. Conn's Biological Stains. 9th Edition. Williams & Wilkins; 1977.
- Madigan MT, Martinko JM, Bender KS, et al. Brock Biology of Microorganisms. 14th Edition. Pearson; 2014.
- Mais DD. Quick Compendium of Clinical Pathology. 2nd Edition. American Society for Clinical Pathology; 2009.
- National Research Council (US) Committee on Prudent Practices in the Laboratory. Prudent Practices in the Laboratory: Handling and Management of Chemical Hazards: Updated Version. Washington (DC): National Academies Press (US); 2011.
- Occupational Safety and Health Administration (OSHA). Best Practices for the Safe Use of Glutaraldehyde in Health Care. OSHA 3258-08N; 2006.
- Occupational Safety and Health Administration (OSHA). Laboratory Safety Guidance. OSHA 3404-11R; 2011.
- Orfao A, Schmitz G, Brando B, et al. Clin Cytometry. 1999;38(6):314-326. Flow Cytometry: Its Applications in Hematology.
- Rosai J. Rosai and Ackerman's Surgical Pathology. 11th ed. Edinburgh: Elsevier Mosby; 2017.
- Ryan KJ, Ray CG, eds. Sherris Medical Microbiology. 4th Edition. McGraw Hill; 2004.
- Sheehan DC, Hrapchak BB. Theory and Practice of Histotechnology. 2nd Edition. Mosby; 1980.
- Sternberg SS. Histology for Pathologists. 4th Edition. Lippincott Williams & Wilkins; 2012.
- Stevens A, Lowe J. Human Histology. 3rd edition. Mosby Elsevier; 2005.
- Strasinger SK, Di Lorenzo MS. Urinalysis and Body Fluids. 6th edition. F.A. Davis Company; 2014.

- Suvarna KS, Layton C, Bancroft JD. *Bancroft's Theory and Practice of Histological Techniques*. 8th ed. Churchill Livingstone Elsevier; 2019.
- Szunyogova E, Parson SH. *Histological and Histochemical Methods, Theory and Practice*, 5th Ed. *J. Anat.* 2016, 228: 887. doi: 10.1111/joa.12390
- Taylor CR, Cote RJ. *Immunomicroscopy: A Diagnostic Tool for the Surgical Pathologist*. 3rd Edition. Saunders Elsevier; 2005.
- Thompson B, Burns A, Davenport A. Recreational drug abuse in a dialysis patient. *Nephrol Dial Transplant.* 2002, 17(4):675-676. doi: 10.1093/ndt/17.4.675.
- Underwood JCE, Cross SS. *General and Systematic Pathology*. 5th Edition. 2009. Edinburgh: New York: Churchill Livingstone/Elsevier
- Westgard JO, Barry PL, Hunt MR, et al. A multi-rule Shewhart chart for quality control in clinical chemistry. *Clin Chem.* 1981;27(3):493-501.
- Westra WH, Hruban RH, Phelps TH, et al. *Surgical Pathology Dissection: An Illustrated Guide*. 2nd Edition. Springer; 2003.
- World Health Organization. *Safe Management of Wastes from Health-Care Activities: A Summary*. WHO; 2017.



MANAJEMEN LAB HISTOPATOLOGI

Capaian Pembelajaran:

1. Pembaca mampu menjelaskan arti penting tentang manajemen laboratorium
2. Pembaca mampu menjelaskan tentang aspek utama manajemen laboratorium
3. Pembaca mampu menjelaskan tentang aspek keselamatan laboratorium
4. Pembaca mampu menjelaskan tentang pengelolaan limbah laboratorium
5. Pembaca mampu menjelaskan tentang pemeliharaan dan kalibrasi alat

A. Pendahuluan

Manajemen laboratorium histopatologi melibatkan berbagai aspek, termasuk penanganan dan pemrosesan sampel, penggunaan dan pemeliharaan peralatan, kontrol kualitas, manajemen personel, dan kepatuhan terhadap regulasi dan standar keselamatan dan etika. Berikut adalah beberapa aspek utama manajemen laboratorium histopatologi:

1. Manajemen Sampel: Ini melibatkan penanganan yang tepat dan pengumpulan sampel, pelabelan dan pelacakan sampel, dan penyimpanan dan pembuangan sampel. Praktek yang baik dalam manajemen sampel sangat penting untuk memastikan hasil tes yang akurat

dan mencegah kesalahan.

2. **Manajemen Peralatan:** Ini melibatkan pemilihan, penggunaan, pemeliharaan, dan kalibrasi peralatan laboratorium. Peralatan yang digunakan dalam laboratorium histopatologi bisa sangat kompleks dan membutuhkan pengetahuan dan pelatihan khusus untuk digunakan dengan benar dan aman.
3. **Kontrol Kualitas:** Ini melibatkan penerapan prosedur dan protokol untuk memastikan konsistensi dan akurasi hasil tes. Ini bisa mencakup penggunaan kontrol positif dan negatif, pengujian ulang sampel, dan partisipasi dalam program akreditasi atau sertifikasi eksternal.
4. **Manajemen Personel:** Ini melibatkan perekrutan, pelatihan, dan supervisi staf laboratorium. Manajemen personel yang efektif dapat membantu memastikan bahwa semua anggota tim memiliki keterampilan dan pengetahuan yang mereka butuhkan untuk melakukan tugas mereka dengan efisien dan efektif.
5. **Kepatuhan Regulasi:** Laboratorium histopatologi harus mematuhi berbagai regulasi dan standar, termasuk yang berhubungan dengan keselamatan dan etika, manajemen limbah, dan perlindungan data pasien. Kepatuhan yang tepat dapat membantu mencegah pelanggaran yang bisa berakibat pada denda, tindakan hukum, atau kerusakan reputasi.



Gambar 20. Penyimpanan jaringan makroskopik



Gambar 21. Penyimpanan blok parafin



Gambar 22. Penyimpanan slide

B. Aspek Keselamatan Lab

Aspek keselamatan dalam laboratorium, termasuk laboratorium histopatologi, adalah bagian penting dari manajemen laboratorium. Beberapa aspek keselamatan laboratorium mencakup:

1. Pelatihan Keselamatan: Setiap personel laboratorium harus menjalani pelatihan keselamatan yang komprehensif, yang mencakup penanganan bahan kimia dan biologis, penggunaan peralatan, prosedur darurat, dan pengelolaan limbah.

2. Penggunaan Peralatan Pelindung Diri (PPE): Personel laboratorium harus selalu mengenakan PPE yang tepat, termasuk jubah laboratorium, sarung tangan, dan pelindung mata, saat bekerja dengan bahan kimia atau sampel biologis.
3. Penanganan Bahan Kimia dan Biologis: Laboratorium harus memiliki prosedur yang jelas untuk penanganan, penyimpanan, dan pembuangan bahan kimia dan biologis yang aman.
4. Kontrol Infeksi: Laboratorium harus memiliki protokol untuk mencegah penyebaran infeksi, termasuk sterilisasi peralatan dan permukaan, dan penanganan sampel biologis dengan hati-hati.
5. Manajemen Limbah: Laboratorium harus memiliki sistem untuk mengumpulkan dan membuang limbah yang aman, termasuk limbah kimia, limbah biologis, dan limbah tajam.
6. Keselamatan Alat: Peralatan laboratorium harus digunakan dan dipelihara dengan benar untuk mencegah kecelakaan. Ini mungkin termasuk kalibrasi rutin dan perawatan peralatan, dan pelatihan personel tentang penggunaan peralatan yang aman.

C. Pengelolaan Limbah Lab

Pengelolaan limbah laboratorium adalah aspek penting dalam menjaga keselamatan dan kebersihan lingkungan kerja. Ini melibatkan metode yang tepat dalam pengumpulan, penyimpanan, dan pembuangan limbah yang dihasilkan selama prosedur laboratorium.

1. Limbah Kimia: Limbah kimia harus dikumpulkan dalam wadah yang sesuai dan ditandai dengan jelas. Wadah tersebut harus kompatibel dengan bahan kimia yang dikandungnya dan harus tetap tertutup kecuali saat ditambahkan limbah. Limbah kimia harus dipisahkan berdasarkan jenisnya (misalnya, asam, basa,

oksidator, organik) untuk mencegah reaksi kimia yang berbahaya.

2. Limbah Biologis: Limbah biologis, seperti sampel jaringan, harus diletakkan dalam wadah yang tahan bocor dan tahan tembus. Limbah ini kemudian harus dinaktifkan, biasanya melalui oto-klaving, sebelum pembuangan.
3. Limbah Tajam: Limbah tajam seperti pisau bedah dan jarum harus diletakkan dalam wadah yang tahan tembus yang ditandai dengan jelas. Wadah ini tidak boleh diisi lebih dari $\frac{3}{4}$ kapasitasnya dan harus diganti saat penuh.
4. Pengelolaan dan Pembuangan: Semua limbah laboratorium harus dibuang sesuai dengan regulasi lokal dan nasional. Ini bisa melibatkan pembuangan di tempat atau pengangkutan ke fasilitas pembuangan limbah khusus.
5. Pelatihan Personel: Semua personel laboratorium harus diberi pelatihan yang tepat dalam pengelolaan limbah laboratorium, termasuk pengumpulan, penyimpanan, dan pembuangan limbah.

D. Pemeliharaan dan Kalibrasi Alat

Pemeliharaan dan kalibrasi alat laboratorium adalah faktor penting dalam menjaga kualitas dan akurasi hasil kerja laboratorium. Berikut adalah beberapa prinsip umum yang harus diikuti:

1. Pemeliharaan Rutin: Pemeliharaan rutin adalah bagian penting dari pengelolaan alat laboratorium. Ini mungkin mencakup pembersihan rutin, penggantian bagian yang aus, dan pengecekan fungsi umum alat. Pemeliharaan rutin harus dicatat dalam logbook khusus.
2. Kalibrasi: Kalibrasi adalah proses penyesuaian alat laboratorium agar sesuai dengan standar yang

ditetapkan. Kalibrasi harus dilakukan pada interval yang ditentukan oleh produsen atau ketika alat telah mengalami perbaikan besar. Kalibrasi harus dilakukan oleh personel yang terlatih atau oleh layanan profesional.

3. Pengecekan Sebelum Penggunaan: Sebelum alat digunakan, sebaiknya cek apakah alat berfungsi dengan baik. Hal ini dapat meliputi pengecekan visual untuk kerusakan atau keausan, serta pengecekan fungsi dasar alat.
4. Pelaporan dan Perbaikan Kerusakan: Jika alat ditemukan rusak atau tidak berfungsi dengan baik, hal ini harus segera dilaporkan kepada supervisor atau manajer laboratorium. Alat harus diperbaiki oleh personel yang terlatih atau oleh layanan profesional.
5. Pelatihan Personel: Semua personel laboratorium harus diberi pelatihan yang tepat dalam penggunaan dan pemeliharaan alat laboratorium. Ini harus mencakup instruksi tentang penggunaan yang aman, pemeliharaan rutin, dan apa yang harus dilakukan jika alat rusak.

E. Ringkasan

Aspek dalam manajemen laboratorium histopatologi meliputi penanganan dan pemrosesan sampel, penggunaan dan pemeliharaan peralatan, kontrol kualitas, manajemen personel, dan kepatuhan terhadap regulasi, standar keselamatan dan etika. Aspek keselamatan laboratorium mencakup pelatihan keselamatan, penggunaan peralatan pelindung diri (PPE), penanganan bahan kimia dan biologis, kontrol infeksi, manajemen limbah, dan keselamatan alat.

Pengelolaan limbah laboratorium merupakan aspek penting dalam menjaga keselamatan dan kebersihan lingkungan kerja. Pengelolaan limbah laboratorium melibatkan metode yang tepat dalam pengumpulan, penyimpanan, dan pembuangan limbah yang dihasilkan

selama prosedur laboratorium. Pengelolaan limbah laboratorium yang perlu diperhatikan antara lain limbah kimia, limbah biologis, limbah tajam, pengelolaan dan pembuangan, serta pelatihan Personel.

Pemeliharaan dan kalibrasi alat laboratorium merupakan faktor penting dalam menjaga kualitas dan akurasi hasil kerja laboratorium. Prinsip umum pemeliharaan dan kalibrasi alat laboratorium yang harus diperhatikan meliputi pemeliharaan rutin, kalibrasi, pengecekan sebelum penggunaan, dan pelaporan serta perbaikan kerusakan, pelatihan personil.

F. Pendalaman Materi

1. Jelaskan arti penting tentang manajemen laboratorium
2. Jelaskan tentang aspek utama manajemen laboratorium
3. Jelaskan tentang aspek keselamatan laboratorium
4. Jelaskan tentang pengelolaan limbah laboratorium
5. Jelaskan tentang pemeliharaan dan kalibrasi alat

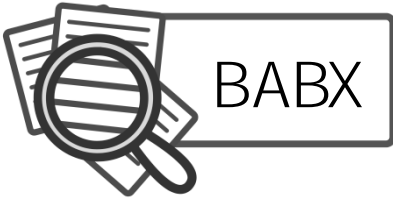G. Referensi

- Alberts B, Johnson A, Lewis J, et al. *Molecular Biology of the Cell*. 4th edition. New York: Garland Science; 2002.
- Bancroft JD, Gamble M. *Theory and Practice of Histological Techniques*. 7th ed. Churchill Livingstone Elsevier; 2012.
- Bynum WF, Browne EJ, Porter R. *Dictionary of the History of Science*. Princeton University Press; 1981.
- Carson F, Hladik C. *Histotechnology: A Self-Instructional Text*. 4th ed. American Society for Clinical Pathology; 2015.
- Centers for Disease Control and Prevention (CDC). *Biosafety in Microbiological and Biomedical Laboratories*. 5th Edition. 2009, HHS Publication No. (CDC) 21-1112.
- Centers for Disease Control and Prevention (CDC). *Guidelines for Environmental Infection Control in Health-Care Facilities: Recommendations of CDC and*

- the Healthcare Infection Control Practices Advisory Committee (HICPAC). MMWR Recomm Rep. 2003; 52(RR-10):1-42.
- Clinical and Laboratory Standards Institute (CLSI). Quality Management System: A Model for Laboratory Services; Approved Guideline—Fourth Edition. CLSI document QMS01-A4. Wayne, PA: Clinical and Laboratory Standards Institute; 2011.
- Fend F, Raffeld M. Biopsy Pathology and Cytology of the Cervix. 1st Edition. CRC Press, 2006.
- Garcia LS, Bachner P, Baselski VS, et al. Front Matter. In Clinical Laboratory Management (ASM Books). ASM Press; 2nd Edition. 2013. DOI:10.1128/9781555817282
- Institute of Biomedical Science (IBMS). Laboratory Management: A Guidebook. The Institute of Biomedical Science; 1998. Diakses 14 Maret 2024, di: <http://www.ibms.org/resources/professional-guidance/>,
- Layfield LJ, Anderson GM. Diagnostic Cytopathology. 3rd Edition. Churchill Livingstone Elsevier; 2010.
- Lester SC. Manual of Surgical Pathology. 4th Edition - June 24, 2022, Elsevier: 640 halaman.
- Lodish H, Berk A, Zipursky SL, et al. Molecular Cell Biology. 4th edition. New York: W. H. Freeman; 2000.
- Lucia Berte. Laboratories Quality/Assurance & Management. Springer; 2012. Lillie RD. H. J. Conn's Biological Stains. 9th Edition. Williams & Wilkins; 1977.
- Madigan MT, Martinko JM, Bender KS, et al. Brock Biology of Microorganisms. 14th Edition. Pearson; 2014.
- Mais DD. Quick Compendium of Clinical Pathology. 2nd Edition. American Society for Clinical Pathology; 2009.
- National Research Council (US) Committee on Prudent Practices in the Laboratory. Prudent Practices in the Laboratory: Handling and Management of Chemical Hazards: Updated Version. Washington (DC): National Academies Press (US); 2011.

- Occupational Safety and Health Administration (OSHA). Best Practices for the Safe Use of Glutaraldehyde in Health Care. OSHA 3258-08N; 2006.
- Occupational Safety and Health Administration (OSHA). Laboratory Safety Guidance. OSHA 3404-11R; 2011.
- Orfao A, Schmitz G, Brando B, et al. Clin Cytometry. 1999;38(6):314-326. Flow Cytometry: Its Applications in Hematology.
- Rosai J. Rosai and Ackerman's Surgical Pathology. 11th ed. Edinburgh: Elsevier Mosby; 2017.
- Ryan KJ, Ray CG, eds. Sherris Medical Microbiology. 4th Edition. McGraw Hill; 2004.
- Sheehan DC, Hrapchak BB. Theory and Practice of Histotechnology. 2nd Edition. Mosby; 1980.
- Sternberg SS. Histology for Pathologists. 4th Edition. Lippincott Williams & Wilkins; 2012.
- Stevens A, Lowe J. Human Histology. 3rd edition. Mosby Elsevier; 2005.
- Suvarna KS, Layton C, Bancroft JD. Bancroft's Theory and Practice of Histological Techniques. 8th ed. Churchill Livingstone Elsevier; 2019.
- Szunyogova E, Parson SH. Histological and Histochemical Methods, Theory and Practice, 5th Ed. J. Anat. 2016, 228: 887. doi: 10.1111/joa.12390
- Taylor CR, Cote RJ. Immunomicroscopy: A Diagnostic Tool for the Surgical Pathologist. 3rd Edition. Saunders Elsevier; 2005.
- Underwood JCE, Cross SS. General and Systematic Pathology. 5th Edition. 2009. Edinburgh: New York: Churchill Livingstone/Elsevier
- Westgard JO, Barry PL, Hunt MR, et al. A multi-rule Shewhart chart for quality control in clinical chemistry. Clin Chem. 1981;27(3):493-501.
- Westra WH, Hruban RH, Phelps TH, et al. Surgical Pathology Dissection: An Illustrated Guide. 2nd Edition. Springer; 2003.
- World Health Organization. Laboratory Biosafety Manual. 3rd Edition. WHO; 2004.

World Health Organization. Safe Management of Wastes from Health-CareActivities: A Summary. WHO; 2017.



STUDI KASUS DAN APLIKASI KLINIS

Capaian Pembelajaran:

1. Pembaca mampu menjelaskan arti penting tentang studi kasus dalam histopatologi
2. Pembaca mampu menjelaskan arti penting tentang aplikasi klinis dalam histopatologi

A. Studi kasus dan aplikasi klinis dalam histopatologi

Studi kasus dan aplikasi klinis adalah bagian integral dari pembelajaran di bidang histopatologi. Mereka membantu dalam mengintegrasikan pengetahuan teoritis dengan aplikasi praktis dan memberikan wawasan yang berharga tentang proses penyakit dan cara kerja teknik histopatologi dalam praktik nyata.

1. Studi Kasus : Studi kasus dapat mencakup berbagai jenis kasus klinis, mulai dari kasus rutin hingga kasus yang lebih rumit atau jarang. Untuk setiap kasus, harus disertakan gambaran klinis pasien, prosedur yang dilakukan (misalnya, biopsi), hasil histopatologi, dan interpretasi hasil tersebut.
2. Aplikasi Klinis : Bagian ini harus membahas bagaimana hasil histopatologi digunakan dalam praktek klinis. Misalnya, bagaimana hasil histopatologi dapat membantu dalam diagnosis, prognostik, dan manajemen pasien. Ini juga dapat mencakup diskusi tentang bagaimana hasil histopatologi dapat berinteraksi dengan

temuan klinis lainnya atau bagaimana mereka dapat membantu dalam penelitian dan pengembangan baru.

Sebagai contoh, mari kita ambil kasus kanker payudara. Biopsi payudara dapat dilakukan dan sampel diolah menggunakan teknik histopatologi untuk mencari tanda-tanda kanker. Hasil histopatologi dapat membantu dalam menentukan jenis kanker, tingkat keganasan, dan apakah kanker telah menyebar ke jaringan sekitar. Informasi ini sangat penting dalam menentukan rencana perawatan pasien.

B. Ringkasan

Studi kasus dan aplikasi klinis adalah bagian integral dari pembelajaran di bidang histopatologi. Studi kasus dapat mencakup berbagai jenis kasus klinis. Untuk setiap kasus, harus disertakan gambaran klinis pasien, prosedur yang dilakukan, hasil histopatologi, dan interpretasi hasil tersebut.

Aplikasi Klinis merupakan penerapan hasil histopatologi dalam praktek klinis. Hasil histopatologi dapat dimanfaatkan dalam diagnosis, prognostik, dan manajemen pasien. Hasil histopatologi dapat digunakan dalam penelitian dan pengembangan teknik histopatologi.

C. Pendalaman Materi

1. Jelaskan arti penting tentang studi kasus dalam histopatologi
2. Jelaskan arti penting tentang aplikasi klinis dalam histopatologi

D. Daftar Pustaka

Alberts B, Johnson A, Lewis J, et al. Molecular Biology of the Cell. 4th edition. New York: Garland Science; 2002.

Asim M, Iqbal Z, Mujeeb IB. Blue kidney in a pale patient-a case for a causal association between renal haemosiderosis in paroxysmal nocturnal

- haemoglobinuria and chronic kidney disease. *CKJ: Clinical Kidney Journal*, 2009, 2(5), 365-367.
<https://doi.org/10.1093/ndtplus/sfp057>
- Bancroft JD, Gamble M. *Theory and Practice of Histological Techniques*. 7th ed. Churchill Livingstone Elsevier; 2012.
- Bynum WF, Browne EJ, Porter R. *Dictionary of the History of Science*. Princeton University Press; 1981.
- Carson F, Hladik C. *Histotechnology: A Self-Instructional Text*. 4th ed. American Society for Clinical Pathology; 2015.
- Fend F, Raffeld M. *Biopsy Pathology and Cytology of the Cervix*. 1st Edition. CRC Press, 2006.
- Garcia LS, Bachner P, Baselski VS, et al. *Front Matter*. In *Clinical Laboratory Management (ASM Books)*. ASM Press; 2nd Edition. 2013.
 DOI:10.1128/9781555817282
- George J, Tsutsumi M, Tsuchishima M. Alteration of trace elements during pathogenesis of N-Nitrosodimethylamine induced hepatic fibrosis. *Scientific Reports*, 2019, 9(1).
<https://doi.org/10.1038/s41598-018-37516-4>
- Hoda SA, Hoda RS. *Robbins and Cotran Pathologic Basis of Disease, American Journal of Clinical Pathology*, 2020, 154(6): 869,
<https://doi.org/10.1093/ajcp/aqaa163>
- Institute of Biomedical Science (IBMS). *Laboratory Management: A Guidebook*. The Institute of Biomedical Science; 1998. Diakses 14 Maret 2024, di:
<http://www.ibms.org/resources/professional-guidance/>,
- Layfield LJ, Anderson GM. *Diagnostic Cytopathology*. 3rd Edition. Churchill Livingstone Elsevier; 2010.
- Lester SC. *Manual of Surgical Pathology*. 4th Edition - June 24, 2022, Elsevier: 640 halaman.
- Lodish H, Berk A, Zipursky SL, et al. *Molecular Cell Biology*. 4th edition. New York: W. H. Freeman; 2000.

- Lucia Berte. Laboratories Quality/Assurance & Management. Springer; 2012. Lillie RD. H. J. Conn's Biological Stains. 9th Edition. Williams & Wilkins; 1977.
- Madigan MT, Martinko JM, Bender KS, et al. Brock Biology of Microorganisms. 14th Edition. Pearson; 2014.
- Mais DD. Quick Compendium of Clinical Pathology. 2nd Edition. American Society for Clinical Pathology; 2009.
- Rosai J. Rosai and Ackerman's Surgical Pathology. 11th ed. Edinburgh: Elsevier Mosby; 2017.
- Ryan KJ, Ray CG, eds. Sherris Medical Microbiology. 4th Edition. McGraw Hill; 2004.
- Sikkeland J, Jin Y, Saatcioglu F. Methods to assess lipid accumulation in cancer cells. In Methods in Enzymology. 2014, 542: 407-423.
- Sternberg SS. Histology for Pathologists. 4th Edition. Lippincott Williams & Wilkins; 2012.
- Stevens A, Lowe J. Human Histology. 3rd edition. Mosby Elsevier; 2005.
- Strasinger SK, Di Lorenzo MS. Urinalysis and Body Fluids. 6th edition. F.A. Davis Company; 2014.
- Suvarna KS, Layton C, Bancroft JD. Bancroft's Theory and Practice of Histological Techniques. 8th ed. Churchill Livingstone Elsevier; 2019.
- Szunyogova E, Parson SH. Histological and Histochemical Methods, Theory and Practice, 5th Ed. J. Anat. 2016, 228: 887. doi: 10.1111/joa.12390
- Taylor CR, Cote RJ. Immunomicroscopy: A Diagnostic Tool for the Surgical Pathologist. 3rd Edition. Saunders Elsevier; 2005.
- Thompson B, Burns A, Davenport A. Recreational drug abuse in a dialysis patient. Nephrol Dial Transplant. 2002, 17(4):675-676. doi: 10.1093/ndt/17.4.675.
- Underwood JCE, Cross SS. General and Systematic Pathology. 5th Edition. 2009. Edinburgh: New York: Churchill Livingstone/Elsevier
- Westgard JO, Barry PL, Hunt MR, et al. A multi-rule Shewhart chart for quality control in clinical chemistry. Clin Chem. 1981;27(3):493-501.

Westra WH, Hruban RH, Phelps TH, et al. Surgical Pathology Dissection: An Illustrated Guide. 2nd Edition. Springer; 2003.

World Health Organization. Safe Management of Wastes from Health-Care Activities: A Summary. WHO; 2017.



GLOSARIUM

Histopatologi adalah cabang ilmu patologi yang mempelajari perubahan-perubahan jaringan yang disebabkan oleh penyakit.

Mikroskop alat yang digunakan untuk melihat benda yang ukurannya sangat kecil yaitu dalam mikron.

Prosesing jaringan adalah proses dalam studi histopatologi yang bertujuan untuk mengubah jaringan, yang pada awalnya lunak dan mudah rusak, menjadi blok keras yang dapat dipotong dengan mikrotom menjadi bagian yang sangat tipis untuk dilihat di bawah mikroskop.

Lesi perubahan struktural atau fungsional abnormal dalam tubuh yang disebabkan oleh penyakit atau cedera.

Hematoxylin dan Eosin Hematoxylin adalah pewarna basa yang memberikan warna biru ke struktur sel, sedangkan Eosin adalah pewarna asam yang memberikan warna merah ke struktur sel.

Pewarnaan Khusus Ada banyak teknik pewarnaan khusus yang dirancang untuk menargetkan struktur atau substansi khusus dalam sel atau jaringan.

Imunohistokimia yaitu teknik ini menggunakan antibodi untuk mendeteksi protein atau antigen spesifik dalam sel atau jaringan.

Fixasi proses untuk mempertahankan struktur dan morfologi sel dan jaringan dengan menghentikan semua proses biokimia (menstabilkan protein, mencegah autolisis, menghentikan aktivitas enzim mikroba).

Mikrotom Alat yang digunakan untuk memotong bagian tipis dari blok parafin yang mengandung jaringan.

Mesin Prosesor Jaringan Mesin ini secara otomatis memproses jaringan melalui berbagai langkah, termasuk dehidrasi, klarifikasi, dan penanaman dalam parafin.

Centrifuge alat yang digunakan dalam persiapan sampel, terutama dalam sitologi, untuk memisahkan sel dan partikel dari cairan.

Biopsi adalah prosedur untuk mengangkat sepotong jaringan atau sampel sel dari tubuh Anda agar dapat diuji di laboratorium.

Dehidrasi adalah proses menghilangkan air dari jaringan. Ini biasanya dilakukan dengan mengalirkan jaringan melalui serangkaian alkohol dengan konsentrasi yang meningkat.

Embedding suatu proses dalam histologi yang membungkus jaringan dalam media yang lebih keras untuk memungkinkan pemotongan irisan jaringan yang tipis.

Deparafinasi proses untuk menghilangkan parafin yang dilakukan sebelum proses pewarnaan.

Clearing adalah Langkah penyamartaan jaringan dalam histopatologi menggunakan bahan xylene atau substituen xylene (misalnya, toluene atau limonen).

Infiltrasi adalah tahap dalam prosesing jaringan histopatologi yang dilakukan dengan cara menembus dan menggantikan agen penyamartaan dengan parafin atau media embedding lainnya.

Sectioning Blok jaringan dipotong menjadi bagian yang sangat tipis (biasanya 4-6 mikrometer) dengan alat yang disebut mikrotom.

Rehidrasi proses penarikan air dari jaringan, agar sesuai dengan karakteristik yang sebenarnya.



PROFIL PENULIS



dr. Reza Aditya Digambiro, M.Kes, M.Ked (PA), Sp.PA

Reza A Digambiro lahir di Jakarta pada 21 Juni 1978. Menyelesaikan Pendidikan Profesi sebagai Dokter Umum di Universitas Sumatera Utara – Medan pada tahun 2003. Selanjutnya mendapat gelar Magister Kesehatan (M.Kes) di Program Pascasarjana di Fakultas Kedokteran Universitas Hasanuddin – Makassar pada tahun 2009. Magister Kedokteran (Patologi anatomi) di Program Pascasarjana Fakultas Kedokteran Universitas Sumatera Utara – Medan pada tahun 2013 dan Dokter Spesialis Patologi Anatomi di Fakultas Kedokteran Universitas Sumatera Utara pada tahun 2014.

Memulai karir sebagai Staf di RSU PMI Lhokseumawe – Nanggroe Aceh Darussalam dan RSU Cut Meutia Lhokseumawe – Nanggroe Aceh Darussalam pada tahun 2003. Sebagai Patolog di

RSU Sumberwaras – DKI Jakarta (2014 – 2015) . Kepala Laboratorium RS Ibnu Sina – DKI Jakarta (2014-sekarang). Kepala Unit Laboratorium Patologi Anatomi, RSUD Pasar Minggu (2017-sekarang). Menjadi Staf Pengajar di Fakultas Kedokteran Universitas Trisakti pada tahun 2014 hingga sekarang.

Beberapa pelatihan yang pernah diikuti diantaranya adalah Workshop immunohistochemistry (Medan), Pemeriksaan diagnostik immunofluoresensi (Medan), Workshop Neuropatologi (Medan), Workshop Breast Cancer (Medan), Kursus Patologi Saluran Nafas dan urogenital (Yogyakarta), Kursus Stem Cell (Medan), Kursus Patologi Ginekologi (Jakarta) dan Kursus sitologi (Hongkong). Juara pertama Presentasi Poster Penelitian di Taichung Taiwan tahun 2023 dalam acara AAPPS.

Reza juga aktif menjadi pembicara dan berorganisasi, beberapa pengalaman organisasinya antara lain : Pengurus Ikatan Dokter Indonesia Cabang Medan (2010), Ketua Lembaga Kesehatan Amanat Nasional Sumatera Utara (2013), Sekretaris yayasan Praktisi Kesehatan Indonesia (2014), Ketua Yayasan Harapan Insan Nusantara (2017), Ketua Umum Perkumpulan Keluarga Trisakti (PERKATRI) pada 2018. Selain itu Reza kerap menulis pada beberapa media online tentang kesehatan dan kebijakan-kebijakan menyangkut kesehatan.



Dr Edy Parwanto, M.Biomed

Edy Parwanto lahir di Klaten pada 05 Juli 1956. Menyelesaikan program sarjana muda (Baccalaureate) Pendidikan Biologi, Fakultas Keguruan, UNS Sebelas Maret Surakarta, Indonesia pada tahun 1979. Lulus sarjana muda pada tahun 1984, dan sarjana pada tahun 1986 dari Fakultas Biologi Universitas Kristen Satya Wacana, Salatiga, Indonesia. Selanjutnya mendapat gelar Magister Biomedik (M. Biomed) di Program Pascasarjana di Fakultas Kedokteran, Universitas Indonesia pada tahun 1977, dan gelar Doktor Biomedik di Program Pascasarjana, Fakultas Kedokteran, Universitas Indonesia pada tahun 2004.

Penulis menjadi Staf Pengajar di Bagian Biologi, Fakultas Kedokteran, Universitas Trisakti mulai tahun 2006 sampai sekarang. Beberapa kegiatan ilmiah yang diikuti antara lain:

- ! The 17th Congress of the International Federation of Associations of Anatomists, 2009, Cape Town, South Africa.
- ! The 3rd. National Congress of The Indonesian Association of Sexology (ASI) and The 11th. Asia - Oceania Conference for Sexology (AOFS), 2010, Bali, Indonesia.
- ! Sixth Asian-Pacific International Congress of Anatomist (6th APICA) & Thirteenth National Indonesian Anatomist Association Congress (13th IAA Congress), 2011, Surabaya, Indonesia.

- ! 2nd International Anatomical Sciences and Cell Biology Conference 36th Annual Conference of the Anatomy Association of Thailand December 6-8, 2012 Chiang Mai, Thailand.
- ! 18th Congress of International Federation of Associations of Anatomist (IFAA), 2014, Beijing, China.
- ! 8th Asia Pacific International Congress of Anatomists, 2018, Busan, Korea Selatan.
- ! Sci tech Biomed-Cancer Sciences 2019, International Conference on Biomedical and Cancer Research, 2019. Tokyo, Japan.
- ! 3rd International Conference on Natural Health (ICONAHE 2023). Mostaganem, Algeria.



SINOPSIS

Buku yang berjudul “Panduan Prosesing Dan Pewarnaan Jaringan Dalam Histopatologi” ditulis dengan tata bahasa yang baik sehingga pembaca mudah memahami. Pembahasan buku ini khusus pada prosesing dan pewarnaan jaringan dalam histopatologi. Pembahasan difokuskan pada pengertian histopatologi, sejarah dan perkembangan teknik histopatologi, pentingnya prosesing jaringan dalam histopatologi. Uraian tentang dasar histopatologi serta hubungan ilmu anatomi dan fisiologi sel yang mendasari pewarnaan jaringan dalam histopatologi juga dibahas dalam buku ini. Dalam buku ini juga dibahas tentang materi dan alat dalam prosesing jaringan, teknik pengambilan dan penanganan sampel, prosesing, pemotongan dan pewarnaan jaringan. Selain itu, juga dibahas tentang evaluasi slide histopatologi, manajemen laboratorium, studi kasus dalam histopatologi dan aplikasi klinisnya.

Masing-masing bab pada buku ini dilengkapi dengan ringkasan, dan pendalaman materi untuk membantu pembaca dalam memahami tentang panduan prosesing dan pewarnaan jaringan dalam histopatologi. Harapan kami, buku ini dapat membuka wawasan pembaca untuk memahami panduan prosesing dan pewarnaan jaringan dalam histopatologi.