

**DIKTAT PEMBELAJARAN**

Mata Kuliah : **BIOLOGI SEL DAN JARINGAN**

Kode Mata Kuliah : **BS-1**

Prodi/Jurusan : **PENDIDIKAN DOKTER**

Fakultas : **KEDOKTERAN**

Judul Diktat : **EPITEL SEL SERVIKS**



Disusun oleh:

**Dr. Drs. Edy Parwanto, M Biomed.**

**NIK: 2775/USAKTI**

**UNIVERSITAS TRISAKTI  
JAKARTA  
2021**

## KATA PENGANTAR

Puji syukur kami panjatkan kepada Tuhan yang Maha Kuasa atas selesainya diktat ini.

Diktat ini membahas tentang epitel sel serviks yang menjadi dasar pengetahuan bagi Mahasiswa Fakultas Kedokteran. Dalam penulisan naskah ini kami membahas prinsip dasar epitel sel serviks dan juga aplikasi dalam bidang kedokteran. Kami bermaksud agar buku ini dapat menambah wawasan secara mendasar tentang epitel sel serviks. Selain itu, kami juga berharap agar Mahasiswa Fakultas Kedokteran dapat mengaplikasikan prinsip dasar epitel sel serviks dalam bidang kedokteran.

Kami mengharapkan sumbangan pemikiran untuk perbaikan buku diktat ini.

Terima kasih kami ucapkan kepada semua pihak yang membantu dalam penyelesaian buku diktat ini.

Penulis

## DAFTAR ISI

<b>BAB I</b>	<b>PENDAHULUAN</b>	<b>1</b>
	A. Peran Biologis dan Fisiologis Sel Serviks	1
	B. Relevansi Klinis: Deteksi dan Pengobatan Kondisi Patologis	1
	C. Teknologi Diagnostik dan Terapi	2
	D. Implikasi Edukasi dan Penelitian	3
	E. Kesadaran Global dan Kebijakan Kesehatan	4
	F. Serapan tentang epitel serviks dalam modul	4
	G. Manfaat mempelajari epitel sel serviks bagi mahasiswa kedokteran.	7
	H. Pengobatan dan Pilihan Terapeutik	11
	I. Pendidikan dan Pencegahan Penyakit pada sel serviks	11
	J. Peningkatan Keterampilan dalam Penanganan Pasien	12
	K. Kesadaran tentang Intervensi Terkini dan Penelitian	12
	L. Kesiapan untuk Praktik Klinis	12
<b>BAB II</b>	<b>ANATOMI DAN FISILOGI SEL SERVIKS</b>	<b>14</b>
	A. Struktur Anatomi Serviks	14
	B. Fisiologi Sel Serviks	17
	C. Tipe-tipe sel epitel yang terdapat pada serviks	17
	D. Zona Transformasi	20
	E. Signifikansi Klinis tentang sel epitel serviks	20
	F. Fungsi dari epitel sel serviks dalam sistem reproduksi Wanita	21
<b>BAB III</b>	<b>PROSES BIOLOGIS DAN PATOLOGIS</b>	<b>24</b>
	A. Proses Biologis pada Epitel Serviks	24
	B. Proses Patologis yang Terjadi pada Epitel Serviks	25
	C. Peran epitel sel serviks dalam respons imunologi	26
	D. Patologi yang umum pada epitel serviks	29
	E. Faktor Risiko dan Etiologi Kanker Serviks	30
	F. Patogenesis Kanker Serviks	30
	G. Deteksi dan Diagnosis	31
	H. Manajemen dan Pengobatan	31
	I. Pencegahan dan Vaksinasi	31
	J. Implikasi Sosial dan Global	32
<b>BAB IV</b>	<b>METODE PEMERIKSAAN SEL SERVIKS</b>	<b>33</b>
	A. Teknik-teknik pengambilan sampel sel serviks	33
	B. Metode analisis sel serviks	36
	C. Peran teknologi terkini dalam diagnosis kondisi patologis sel serviks	40
<b>BAB V</b>	<b>STUDI KASUS DAN APLIKASI KLINIS</b>	<b>44</b>
	A. Studi Kasus 1: Deteksi Dini Lesi Prakanker	44
	B. Studi Kasus 2: Pengelolaan Kanker Serviks Tahap Awal	45
	C. Studi Kasus 3: Kondisi Patologis Kompleks dan Manajemen Multidisiplin	46
	D. Pendekatan diagnostik dan terapeutik yang berbasis bukti	47

	E. Strategi Pencegahan dan Vaksinasi HPV	49
	F. Integrasi Perawatan Multidisiplin	
	G. Keterlibatan Pasien dan Keputusan Berbasis Bukti	50
	H. Diskusi interaktif	50
BAB VI	KESIMPULAN	54
	A. Ringkasan Materi	54
	B. Skrining dan Diagnosis	54
	C. Pengobatan dan Manajemen	54
	D. Pencegahan dan Vaksinasi	55
	E. Peran Multidisiplin dalam Perawatan	55
	F. Diskusi Interaktif dan Kasus-Kasus	55
	G. Implikasi dari pemahaman epitel sel serviks bagi praktik kedokteran	58
	GLOSARIUM	59
	REFERENSI	62

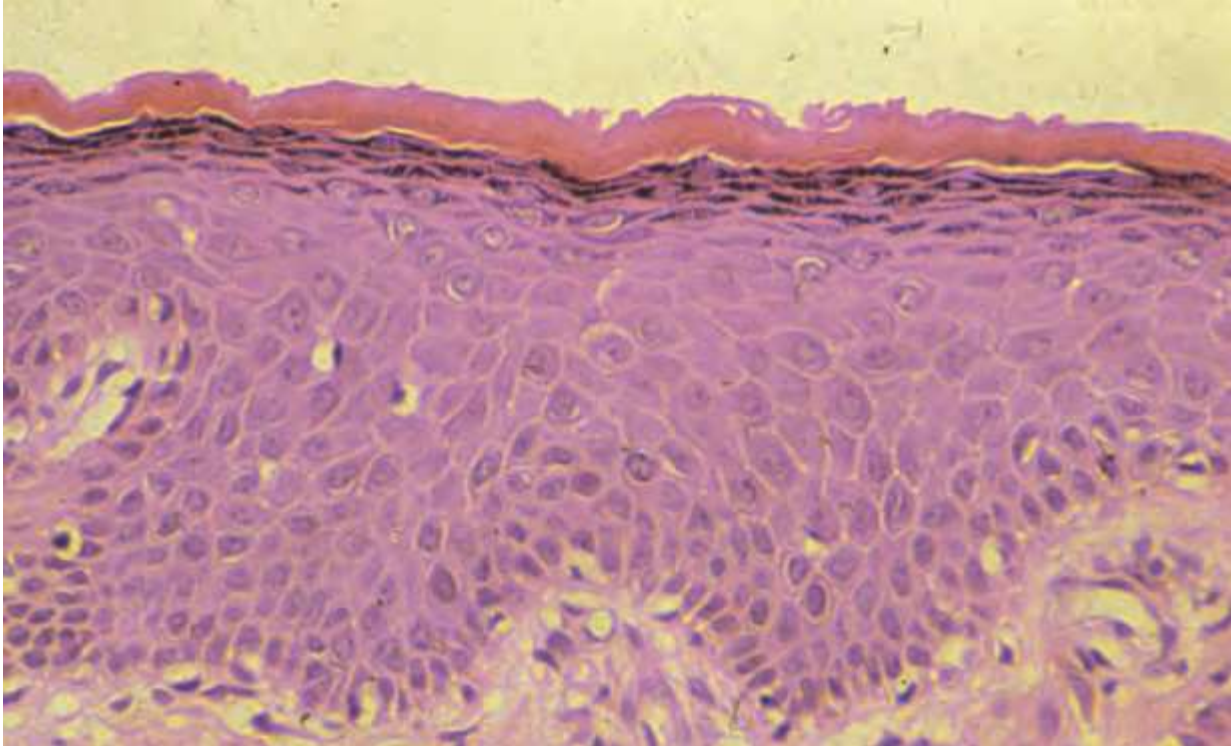
## **BAB I: PENDAHULUAN**

### **A. Peran Biologis dan Fisiologis Sel Serviks**

Epitel sel serviks memiliki peran sentral dalam menjaga integritas dan fungsi sistem reproduksi wanita. Serviks, yang merupakan bagian bawah uterus yang menghubungkan ke vagina, dilapisi oleh dua jenis epitel utama: epitel skuamosa dan epitel kolumnar. Kedua tipe sel ini memiliki fungsi protektif, membantu mencegah masuknya mikroorganisme patogen ke dalam uterus dan saluran reproduksi atas. Memahami karakteristik dan fungsi epitel ini penting untuk mengidentifikasi bagaimana perubahan seluler dapat mempengaruhi kesehatan reproduksi Wanita (Digambiro, 2023).

### **B. Relevansi Klinis: Deteksi dan Pengobatan Kondisi Patologis**

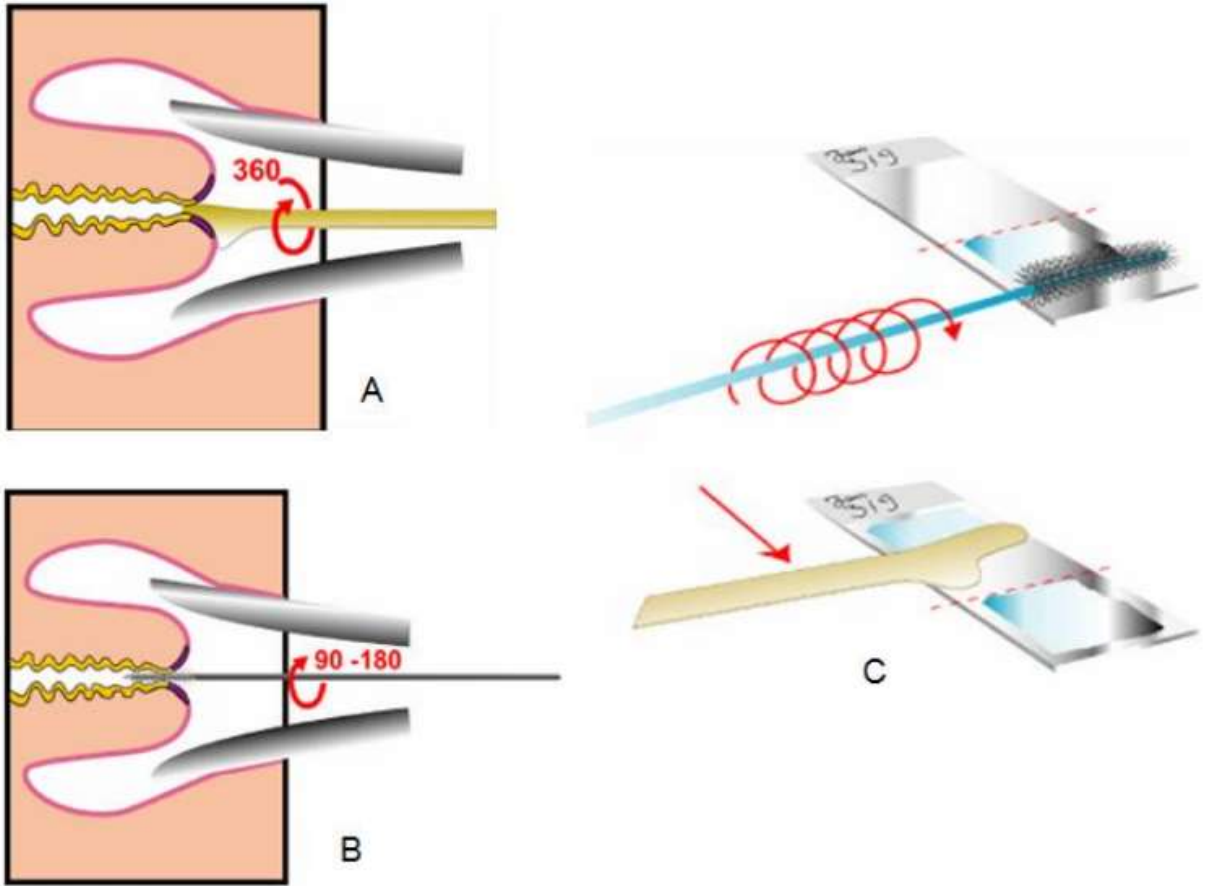
Epitel serviks adalah lokasi umum untuk perkembangan lesi prakanker dan kanker. Kanker serviks, yang kebanyakan diawali sebagai lesi prakanker, adalah salah satu jenis kanker yang paling banyak menyebabkan morbiditas dan mortalitas di kalangan wanita di seluruh dunia (Nakao et al., 2020). Pendidikan tentang epitel sel serviks membantu mahasiswa kedokteran dan praktisi kesehatan mengenali perubahan patologis awal yang bisa berkembang menjadi kanker. Dengan demikian, pengetahuan ini vital untuk skrining awal, yang telah terbukti menurunkan tingkat mortalitas kanker serviks secara signifikan melalui deteksi dan intervensi dini.



Gambar 1. Hiperplasia Epitel Serviks (Nucci & Oliva, 2009)

### **C. Teknologi Diagnostik dan Terapi**

Pap smear, sebagai contoh, adalah metode skrining yang efektif untuk mendeteksi perubahan abnormal pada epitel sel serviks. Pemahaman yang baik tentang morfologi sel normal dan abnormal pada epitel serviks adalah kunci dalam interpretasi hasil Pap smear (Digambiro, 2023). Selain itu, dengan kemajuan dalam bioteknologi, terapi berbasis target yang menggabungkan pendekatan molekuler dan genetik telah dikembangkan untuk mengobati lesi yang berhubungan dengan Human Papilloma Virus (HPV), penyebab utama kanker serviks (Winarto et al., 2022). Oleh karena itu, memahami struktur dan fungsi epitel serviks pada tingkat selular dan molekuler adalah esensial untuk penerapan terapi-terapi baru ini.



Gambar 2. A. Pengambilan spesimen dengan spatula Ayre (3600 ); B. Pengambilan spesimen dengan cytobrush (90-1800 ); C. Pulasan pada object glass tipis-tipis (Digambiro, 2023)

#### **D. Implikasi Edukasi dan Penelitian**

Pendidikan tentang epitel sel serviks tidak hanya penting bagi mahasiswa kedokteran yang spesialisasi dalam ginekologi, tetapi juga untuk mereka yang berkecimpung dalam penelitian onkologi. Melalui penelitian yang berfokus pada epitel ini, para peneliti berupaya mengembangkan intervensi yang lebih efektif dan terapi preventif terhadap kanker serviks. Selain itu, pemahaman tentang epitel ini juga penting dalam

pengembangan vaksin, seperti vaksin HPV yang sekarang menjadi alat penting dalam pencegahan kanker serviks (Faten Nurjihan et al., 2019).

## **E. Kesadaran Global dan Kebijakan Kesehatan**

Di tingkat global, pengetahuan tentang epitel sel serviks mendukung kebijakan kesehatan publik dan inisiatif pendidikan untuk meningkatkan kesadaran tentang kanker serviks. Program-program ini bertujuan untuk meningkatkan cakupan skrining dan vaksinasi, terutama di negara-negara berkembang, di mana kanker serviks sering terdiagnosis pada stadium lanjut (Shrestha, 2014). Edukasi yang efektif dan komprehensif dapat menyelamatkan nyawa dengan mendorong partisipasi dalam program skrining dan meningkatkan penerimaan terhadap vaksinasi.

## **F. Serapan tentang epitel serviks dalam modul**

Mahasiswa setelah mempelajari tentang epitel serviks, maka diharapkan mampu untuk mengembangkan kemampuan analitis dan aplikatif mahasiswa dalam biologi dan patologi sel, dengan mengintegrasikan pengetahuan teoritis dengan aplikasi praktis. Berikut adalah rincian dari tujuan pembelajaran yang dapat dirumuskan, antara lain:

### **1. Pemahaman Mendalam tentang Struktur dan Fungsi Epitel Sel Serviks**

Tujuan utama dari mata kuliah ini adalah untuk mengajarkan mahasiswa tentang struktur dan fungsi epitel sel serviks. Mahasiswa diharapkan memahami karakteristik epitel skuamosa dan kolumnar, yang melapisi serviks, dan peran mereka dalam menjaga kesehatan sistem reproduksi wanita. Ini termasuk pemahaman tentang bagaimana sel-sel ini berinteraksi dengan lingkungan



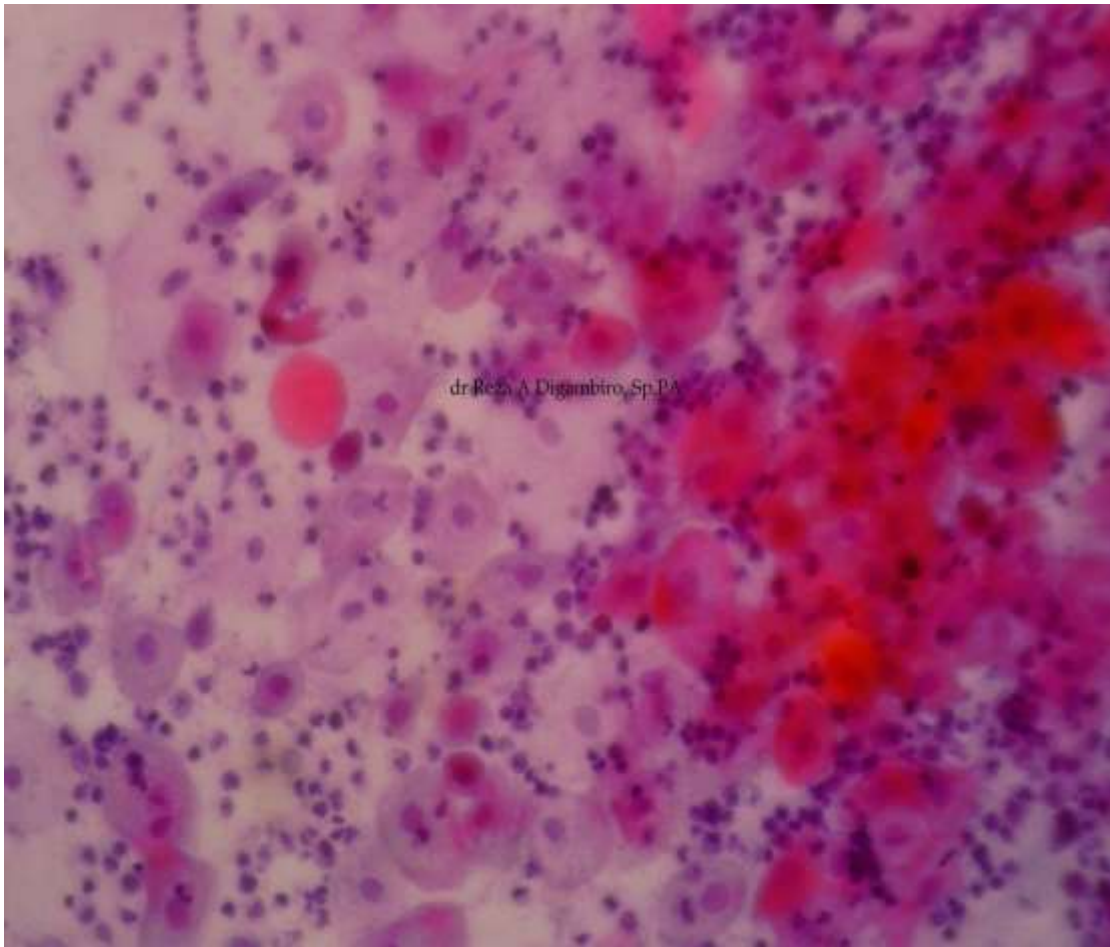
mikrobiologis dan kontribusi mereka dalam mekanisme pertahanan tubuh terhadap infeksi.

## **2. Keterampilan Diagnostik dalam Menilai Kesehatan Serviks**

Mata kuliah ini bertujuan untuk mengembangkan keterampilan diagnostik mahasiswa dengan mengajarkan mereka cara melakukan dan menafsirkan hasil dari tes diagnostik seperti Pap smear dan HPV DNA testing. Mahasiswa akan belajar tentang berbagai teknik pengambilan sampel dan pentingnya teknik ini dalam deteksi dini perubahan prakanker dan kanker. Hal ini memungkinkan mereka untuk lebih efektif dalam melakukan skrining dan memberikan intervensi awal yang dapat menyelamatkan nyawa.

## **3. Pengetahuan tentang Patologi dan Kondisi Prakanker**

Mata kuliah ini juga menargetkan untuk memberikan pengetahuan tentang berbagai kondisi patologis yang dapat mempengaruhi epitel sel serviks, termasuk displasia dan kanker serviks. Mahasiswa akan diajarkan tentang faktor-faktor risiko, patogenesis, dan progresi dari kondisi-kondisi ini, serta peran faktor-faktor seperti infeksi HPV dalam perkembangan penyakit. Pengetahuan ini penting untuk pengembangan strategi pencegahan dan terapeutik.



Gambar 3. Metaplasia Skuamosa sebagai lesi prakanker (Dokumen dr Reza A Digambiro, M.Kes, M.Ked(PA), Sp.PA)

#### **4. Integrasi Pengetahuan Biologi Sel dengan Praktik Klinis**

Salah satu tujuan utama adalah integrasi pengetahuan biologis dengan aplikasi klinis. Mahasiswa akan dilatih untuk menerapkan pengetahuan mereka tentang biologi sel dan jaringan dalam pengambilan keputusan klinis dan dalam merancang strategi pengobatan. Ini termasuk memahami bagaimana pengetahuan molekuler dan seluler dapat mempengaruhi pilihan terapi dan prognosis pasien.

## **5. Penysadaran dan Pendidikan Pasien**

Mahasiswa akan dilengkapi dengan keterampilan untuk mendidik dan mendorong pasien tentang pentingnya skrining kanker serviks. Mereka akan belajar cara berkomunikasi secara efektif tentang pentingnya deteksi dini dan pencegahan penyakit, yang merupakan komponen kunci dalam mengurangi insidens dan mortalitas kanker serviks.

## **G. Manfaat mempelajari epitel sel serviks bagi mahasiswa kedokteran.**

Berikut adalah beberapa manfaat penting dari mempelajari epitel sel serviks bagi mahasiswa kedokteran:

### **1. Peningkatan Pemahaman Fisiologi dan Anatomi Reproduksi Wanita**

Epitel sel serviks adalah elemen kunci dalam sistem reproduksi wanita, memegang peranan vital dalam banyak aspek kesehatan reproduktif. Bagi mahasiswa kedokteran, memahami struktur dan fungsi dari serviks tidak hanya esensial untuk diagnosa medis, tetapi juga untuk perawatan dan pencegahan kondisi yang mempengaruhi organ ini. Dengan memperdalam pemahaman tentang karakteristik epitel sel serviks, mahasiswa dapat mengembangkan keterampilan diagnostik dan terapeutik yang lebih efektif.

### **2. Mengetahui Fungsi Epitel Serviks dalam Proses Reproduksi**

#### **a. Barrier Protektif:**

Epitel serviks berfungsi sebagai barrier protektif yang melindungi uterus dan saluran reproduksi bagian atas dari agen infeksi dan bahan asing. Sel-sel epitel

serviks mengeluarkan lendir yang kaya akan immunoglobulin dan enzim antimikroba yang membantu menetralkan patogen sebelum mencapai Rahim (Parwanto et al., 2021). Mahasiswa kedokteran perlu memahami bagaimana lendir ini berubah konsistensinya selama siklus menstruasi, menjadi lebih encer selama ovulasi untuk memfasilitasi pergerakan sperma, dan lebih kental di waktu lain untuk mencegah penetrasi patogen dan sperma.

### **b. Respons terhadap Hormon**

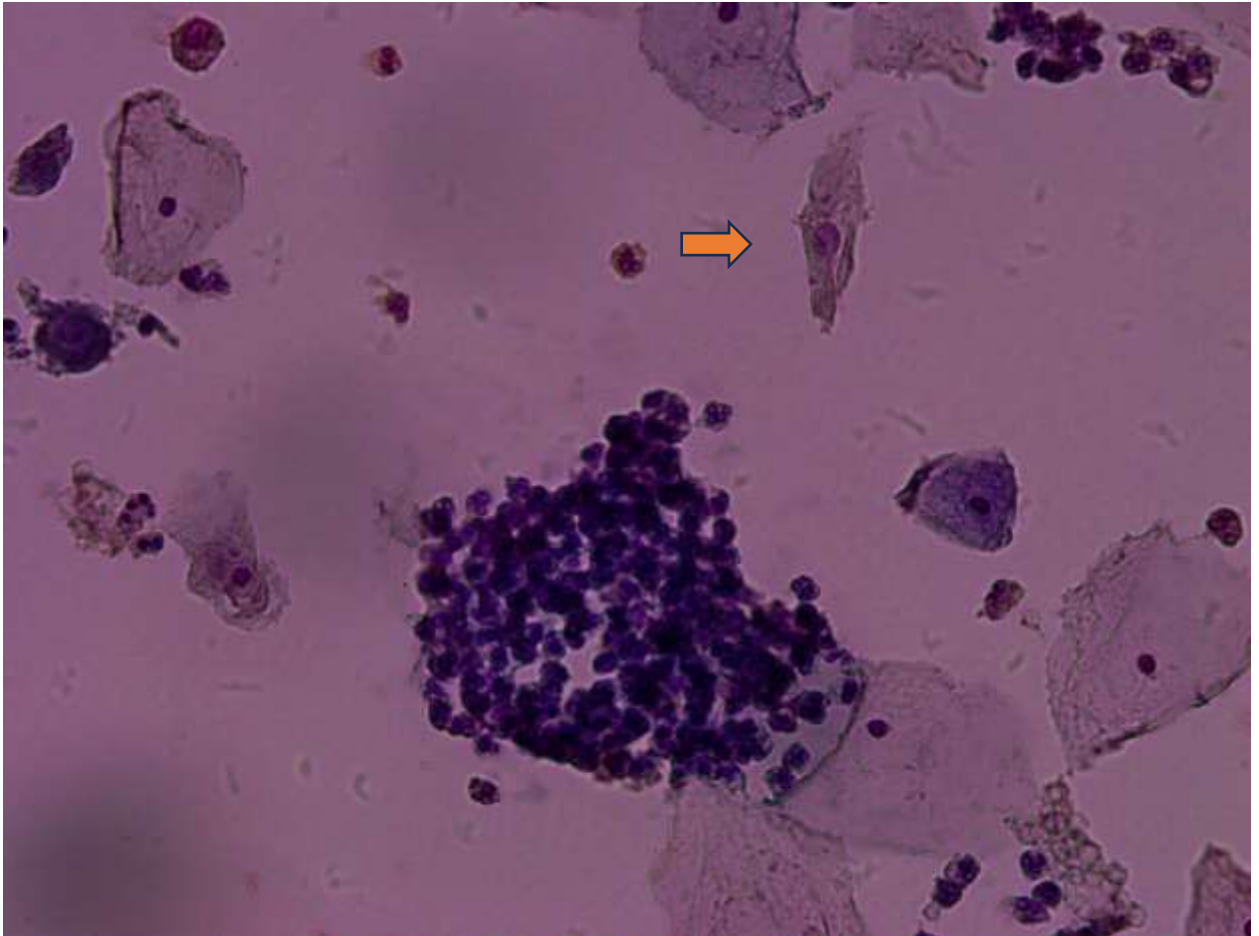
Epitel serviks sangat responsif terhadap fluktuasi hormon estrogen dan progesteron. Selama fase folikular siklus menstruasi, peningkatan estrogen menyebabkan epitel serviks menghasilkan lebih banyak lendir, yang lebih encer dan lebih bersahabat untuk sperma. Sebaliknya, selama fase luteal, progesteron mendominasi, membuat lendir lebih kental dan asam, yang merupakan mekanisme pertahanan alami terhadap infeksi (Al-Shami et al., 2023). Mahasiswa kedokteran harus mengenali bagaimana perubahan hormon ini mempengaruhi fungsi serviks dalam konteks kesehatan reproduksi dan kontrasepsi.

### **c. Peran dalam Kehamilan**

Selama kehamilan, serviks mengalami perubahan signifikan untuk mendukung perkembangan janin dan persiapan untuk persalinan. Epitel serviks mengalami pembentukan sumbat lendir yang mengunci kanal servikal, melindungi janin dari infeksi eksternal (Rossi et al., 2012). Mengenali dan memahami perubahan fisiologis ini penting bagi mahasiswa kedokteran, terutama dalam praktik obstetri.

#### **d. Interaksi dengan Patogen**

Pengetahuan tentang interaksi epitel serviks dengan patogen, terutama virus HPV, adalah fundamental dalam konteks kesehatan publik dan onkologi. HPV adalah penyebab utama kanker serviks, yang mempengaruhi perubahan pada sel epitel yang bisa berkembang menjadi kanker (Malloy et al., 2000). Memahami proses ini membantu dalam pengembangan strategi skrining, pencegahan (seperti vaksinasi HPV), dan terapi untuk kanker serviks.



Gambar 4. Sel yang terinfeksi HPV (ditandai dengan halo pada inti sel – tanda panah) (Dokumen dr Reza A Digambiro, M.Kes, M.Ked(PA), Sp.PA).

### **e. Dampak Pada Siklus Menstruasi dan Menopause**

Selama menopause, penurunan produksi estrogen berdampak pada fungsi epitel serviks, seringkali menyebabkan atrofi serviks yang bisa mempengaruhi elastisitas dan produksi lendir. Ini bisa berkontribusi terhadap gejala seperti kekeringan vagina dan ketidaknyamanan lainnya. Mahasiswa kedokteran harus siap untuk mengenali dan mengatasi perubahan fisiologis ini dalam praktik klinis mereka, memberikan perawatan yang komprehensif kepada wanita menopause.

### **3. Lebih Memahami tentang Epitel Sel Serviks**

Epitel sel serviks adalah lapisan sel yang melindungi serviks dari lingkungan eksternal dan patogen, namun juga rentan terhadap transformasi maligna yang dipicu oleh faktor-faktor seperti infeksi HPV (Human Papillomavirus) (Sangrajang et al., 2017). Mahasiswa kedokteran yang terlatih untuk mengidentifikasi dan memahami perubahan ini—dari displasia ringan hingga lesi prakanker serius—memainkan peran krusial dalam rantai skrining kesehatan. Dengan pelatihan yang tepat, mereka mampu menggunakan teknologi skrining seperti Pap smear dan tes HPV untuk mendeteksi perubahan patologis ini sebelum mereka berkembang menjadi kanker yang lebih serius.

### **4. Peningkatan kemampuan pada Diagnostik dan Prognosis**

Ketika mahasiswa kedokteran dilengkapi dengan pengetahuan yang komprehensif tentang perubahan seluler di epitel serviks, mereka tidak hanya lebih mampu mendiagnosa kondisi prakanker dan kanker pada tahap awal tetapi juga

memberikan rekomendasi pengobatan yang efektif. Diagnosa dini ini sangat penting karena secara langsung berkorelasi dengan tingkat kelangsungan hidup pasien yang lebih baik. Pengobatan yang diterapkan pada tahap awal, seperti prosedur eksisi lokal atau terapi yang lebih agresif sesuai kebutuhan, memiliki peluang sukses yang jauh lebih besar dan sering kali menghasilkan hasil yang lebih baik dengan dampak minimal pada kualitas hidup pasien.

## **H. Pengobatan dan Pilihan Terapeutik**

Pilihan pengobatan yang tepat waktu dan tepat sasaran dapat mengubah prognosis bagi pasien dengan lesi prakanker atau kanker serviks (Samuel et al., 2023). Strategi pengobatan ini bisa berkisar dari intervensi minimal invasif hingga pendekatan yang lebih kompleks seperti radioterapi atau kemoterapi, tergantung pada tahap dan keparahan penyakit. Pemahaman yang kuat tentang patologi sel serviks memungkinkan dokter untuk menyesuaikan terapi ini secara individual, dengan tujuan memaksimalkan efektivitas pengobatan sambil meminimalkan efek samping yang tidak diinginkan.

## **I. Pendidikan dan Pencegahan Penyakit pada sel serviks**

Selain diagnostik dan terapi, pendidikan terhadap mahasiswa kedokteran mengenai epitel sel serviks juga menekankan pentingnya pencegahan. Ini termasuk promosi vaksinasi HPV sebagai upaya pencegahan utama dan pendidikan pasien tentang pentingnya skrining rutin . Upaya pencegahan ini, yang didukung oleh pemahaman ilmiah yang solid, merupakan langkah vital dalam mengurangi prevalensi kanker serviks secara global.

## **J. Peningkatan Keterampilan dalam Penanganan Pasien**

Melalui pembelajaran tentang epitel sel serviks, mahasiswa kedokteran dapat mengembangkan pendekatan holistik dalam merawat pasien. Mereka tidak hanya akan belajar tentang aspek biomedis dari penyakit tetapi juga akan diajarkan untuk mempertimbangkan faktor-faktor psikologis dan sosial yang mungkin mempengaruhi kesehatan reproduksi pasien. Ini termasuk berkomunikasi secara efektif tentang kebutuhan untuk tes skrining seperti Pap smear dan dampak potensial dari diagnosis yang berkaitan dengan kondisi-kondisi yang serius.

## **K. Kesadaran tentang Intervensi Terkini dan Penelitian**

Mahasiswa kedokteran yang memahami dasar-dasar biologis dari epitel sel serviks juga akan lebih terbuka terhadap perkembangan terbaru dalam penelitian medis, termasuk pengembangan vaksin dan terapi target yang dapat mencegah atau mengobati kondisi yang berkaitan dengan HPV. Kesadaran ini tidak hanya memperluas pengetahuan mereka tetapi juga menanamkan apresiasi yang kuat untuk penelitian terus-menerus dan kemajuan dalam ilmu kedokteran.

## **L. Kesiapan untuk Praktik Klinis**

Mempelajari epitel sel serviks mempersiapkan mahasiswa kedokteran untuk masuk ke dalam praktik klinis dengan dasar pengetahuan yang solid tentang satu area kunci dalam kesehatan wanita. Kesiapan ini penting, mengingat banyaknya kasus kesehatan reproduksi yang mereka akan hadapi dalam praktik medis. Mereka akan lebih kompeten dalam menilai, mendiagnosa, dan merencanakan pengobatan untuk pasien

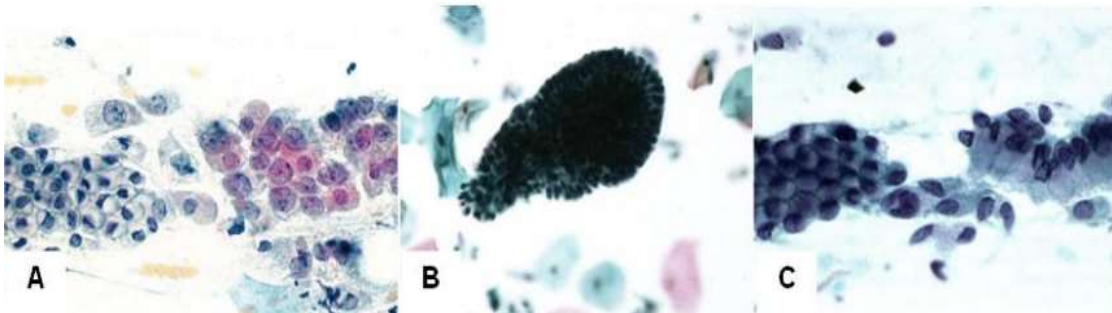


mereka, secara signifikan meningkatkan kualitas perawatan kesehatan yang mereka berikan.

## BAB II: ANATOMI DAN FISILOGI SEL SERVIKS

### A. Struktur Anatomi Serviks

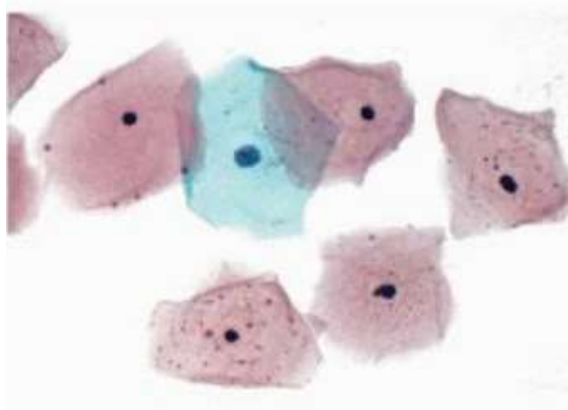
Serviks atau leher rahim adalah struktur yang sangat penting dalam sistem reproduksi wanita, menghubungkan uterus ke vagina (Rushton, 1981). Struktur ini tidak hanya berperan penting dalam proses reproduksi tetapi juga dalam melindungi organ reproduksi internal dari infeksi. Pemahaman yang mendalam tentang anatomi dan fisiologi serviks penting bagi mahasiswa kedokteran, terutama untuk mereka yang akan memfokuskan praktik mereka dalam ginekologi dan obstetri. Bab ini akan membahas secara rinci tentang struktur anatomi serviks, termasuk epitel yang melapisinya, serta menjelaskan fungsi fisiologis utamanya.



Gambar 5. A. Zona transformasi, pada hapusan serviks seorang wanita dewasa muda, tampak sel endoserviks non sekretori bersisian dengan sel endoserviks sekretori; B. Sel endoserviks pada sediaan LBP seorang wanita berumur 27 tahun, tampak sel-sel endoserviks dalam kumpulan yang besar; C. Sel endoserviks pada sudut pandangan yang berbeda memberikan gambaran batas sitoplasma yang berbeda; pada kiri memberikan gambaran “honey comb”, pada yang kanan memberikan gambaran “picket fence” (Digambiro, 2023).

Serviks terletak di bagian bawah uterus, berbentuk silindris, dan menjorok ke dalam vagina. Struktur ini memiliki panjang sekitar 2-4 cm dan diameter sekitar 2,5 cm, tetapi ukuran dan bentuknya bisa berubah-ubah tergantung pada berbagai faktor seperti usia, fase siklus menstruasi, kehamilan, atau status menopause (Dizon & Campos, 2011). Serviks terdiri dari dua bagian utama:

**Eksoserviks:** Bagian dari serviks yang menghadap ke vagina. Daerah ini dilapisi oleh epitel skuamosa stratifikasi, yang berperan sebagai penghalang pertama terhadap infeksi dan benda asing. Eksoserviks terlihat selama pemeriksaan spekulum dan adalah daerah yang umumnya diambil sampelnya dalam tes Pap smear (Faten Nurjihan et al., 2019).

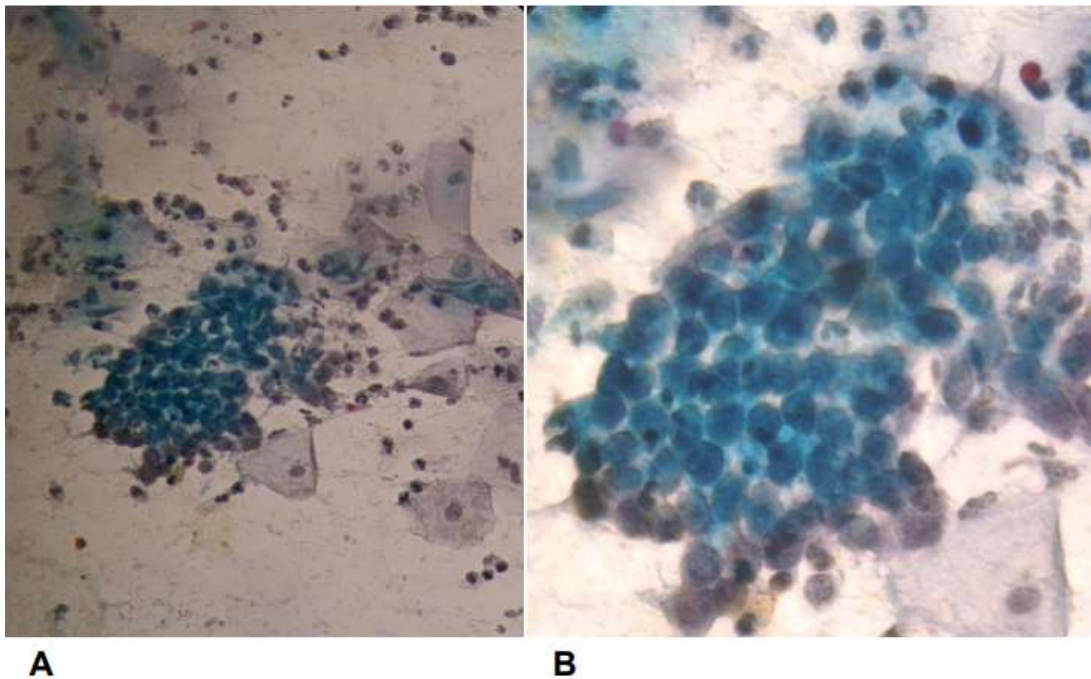


Gambar 6. Sel Skuamosa Superfisial (Digambiro, 2023)

**Endoserviks:** Bagian dalam serviks yang menghubungkan eksoserviks ke rongga uterus. Endoserviks dilapisi oleh epitel kolumnar yang mengeluarkan lendir. Sekresi lendir ini berperan penting dalam proses reproduksi karena dapat berubah

konsistensi selama siklus menstruasi untuk mendukung atau mencegah perjalanan sperma (Hui, n.d.).

Antara eksoserviks dan endoserviks terdapat zona transisi yang disebut zona transformasi. Zona ini sangat penting secara klinis karena merupakan lokasi umum munculnya lesi prakanker dan kanker serviks. Zona transformasi adalah area di mana epitel skuamosa dan kolumnar bertemu, dan sel-sel di area ini sangat rentan terhadap efek onkogenik dari virus seperti HPV (Human Papillomavirus) (Hayat, n.d.).



Gambar 7. A. Terlihat sel-sel endoserviks berkelompok membentuk formasi seperti sarang lebah (honeycomb). Di sekitar sel-sel endoserviks terlihat juga sel-sel skuamos intermediate dan sel-sel radang. Pewarnaan Papanicolau, Pembesaran 100x. B.Sel-sel endoserviks. Pewarnaan Papanicolau, Pembesaran 500x.(Digambiro, 2023).

## **B. Fisiologi Sel Serviks**

Fisiologi serviks sangat berperan dalam menjaga kebersihan dan perlindungan sistem reproduksi wanita melalui beberapa mekanisme:

Produksi Lendir serviks dihasilkan oleh epitel kolumnar endoserviks. Fungsi lendir serviks berubah-ubah tergantung pada kadar hormon. Lendir ini menjadi lebih encer dan permeabel selama ovulasi untuk memudahkan pergerakan sperma, sementara di luar periode ovulasi, lendir menjadi lebih kental dan membentuk penghalang untuk mencegah penetrasi sperma dan patogen (Hodgson & Park, 2019) .

Penghalang Fisik: Struktur fisik serviks juga berperan sebagai penghalang mekanis. Ia menutup masuknya patogen dan benda asing ke dalam uterus. Selama kehamilan, serviks mengalami pengerasan dan panjangnya bertambah, yang disebut efacement, untuk membantu menjaga kehamilan hingga persalinan.

Respon Imunologi: Serviks memiliki peran dalam sistem imun reproduksi. Sel-sel imun yang terdapat dalam jaringan serviks, seperti makrofag dan sel dendritik, aktif dalam mendeteksi dan merespons terhadap patogen. Selain itu, adanya antibodi dalam lendir serviks juga membantu dalam mengontrol infeksi local (Deodhar & RCPATH, n.d.).

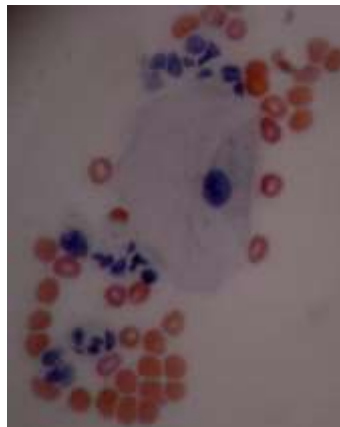
## **C. Tipe-tipe sel epitel yang terdapat pada serviks**

Serviks, yang merupakan bagian integral dari sistem reproduksi wanita, dilapisi oleh dua tipe utama epitel: epitel skuamosa dan epitel kolumnar. Kedua tipe sel ini memiliki karakteristik morfologis dan fungsi biologis yang berbeda, memainkan peran krusial dalam menjaga kesehatan dan fungsi reproduksi Wanita (Schwock et al.,

2016). Pemahaman tentang karakteristik dan fungsi dari tipe-tipe sel ini adalah penting untuk mahasiswa kedokteran, terutama dalam konteks diagnostik dan penanganan kondisi-kondisi ginekologis, termasuk deteksi dini dan pengobatan kanker serviks.

### **1. Epitel Skuamosa**

Epitel skuamosa adalah tipe sel yang melapisi eksoserviks, bagian dari serviks yang menghadap ke vagina. Sel-sel ini bersifat poligon dan datar, dengan permukaan yang lebih lebar daripada tingginya. Epitel skuamosa di serviks adalah "stratifikasi," yang berarti sel-sel tersebut tersusun dalam beberapa lapisan. Lapisan terluar, yang berhadapan langsung dengan lingkungan vagina, terdiri dari sel-sel yang telah mati dan dipenuhi dengan keratin, sebuah protein yang memberi perlindungan terhadap abrasi dan infeksi (Boyle & McCluggage, 2015).

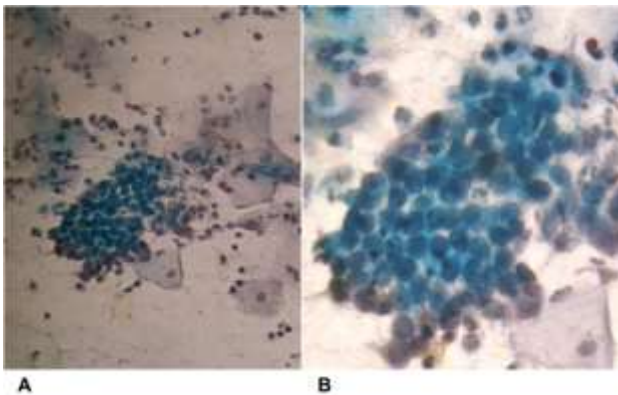


Gambar 8. Sel intermediate, perhatikan sitoplasmanya yang terlipat. Dikelilingi oleh eritrosit dan leukosit. Pewarnaan Papanicolau, Pembesaran 500x. (Digambyro, 2023)

Fungsi utama dari epitel skuamosa adalah untuk memberikan penghalang mekanis dan biologis terhadap mikroorganisme patogen dan iritasi fisik. Karena lokasinya yang dekat dengan lingkungan eksternal, epitel ini juga bertindak sebagai lapisan pertahanan pertama terhadap infeksi yang mungkin masuk melalui vagina.

## 2. Epitel Kolumnar

Epitel kolumnar terletak di endoserviks, bagian serviks yang menghubungkan eksoserviks ke rongga uterus. Sel-sel epitel kolumnar berbentuk kolom atau silindris, dan mereka disusun dalam satu lapisan sederhana yang membentuk lapisan pelindung di dalam kanal serviks. Sel-sel ini memiliki nukleus yang terletak di bagian bawah dan sitoplasma yang kaya akan organel, yang memungkinkan mereka untuk aktif mengeluarkan lendir (Boyle & Mccluggage, 2015).



Gambar 9. A. Terlihat sel-sel endoserviks berkelompok membentuk formasi seperti sarang lebah (honeycomb). Di sekitar sel-sel endoserviks terlihat juga sel-sel skuamos intermediate dan sel-sel radang. Pewarnaan Papanicolau, Pembesaran 100x. B.Sel-sel endoserviks. Pewarnaan Papanicolau, Pembesaran 500x. (Digambiro, 2023)

Lendir yang diproduksi oleh epitel kolumnar berperan sangat penting dalam fisiologi reproduksi. Lendir ini berubah konsistensi berdasarkan fase siklus menstruasi—menjadi lebih tipis dan lebih permisif terhadap sperma selama ovulasi, dan lebih kental pada saat-saat lain untuk membantu mencegah penetrasi patogen dan sperma ke uterus. Ini memberikan penghalang biologis tambahan yang komplementer terhadap penghalang fisik yang disediakan oleh epitel skuamosa .

#### **D. Zona Transformasi**

Di antara epitel skuamosa dan kolumnar terdapat zona transisi yang sangat penting yang dikenal sebagai zona transformasi. Zona ini merupakan area dimana epitel skuamosa bertemu dengan epitel kolumnar dan sering berubah seiring waktu dan respons terhadap hormon. Zona transformasi adalah lokasi paling umum untuk pengembangan neoplasia intraepitelial servikal (CIN) dan kanker serviks (Rabban, n.d.).

Sel-sel di zona transformasi mengalami metaplasia skuamosa, suatu proses dimana epitel kolumnar yang lebih rentan terhadap asam dan iritasi dari vagina berubah menjadi epitel skuamosa yang lebih tahan. Proses ini dipengaruhi oleh faktor hormonal dan lingkungan, termasuk infeksi dengan virus papiloma manusia (HPV), yang memiliki peran penting dalam kanker serviks(Giordano et al., 2007).

#### **E. Signifikansi Klinis tentang sel epitel serviks**

Kemampuan untuk membedakan antara tipe-tipe sel epitel ini dan mengenali perubahan patologis dalam mereka adalah kunci dalam praktik klinis, terutama dalam



skrining dan manajemen kanker serviks. Pap smear dan tes HPV adalah alat diagnostik utama yang memanfaatkan akses ke epitel serviks untuk mendeteksi perubahan seluler awal yang mungkin menunjukkan adanya proses prakanker atau kanker (Romli et al., n.d.).

## **F. Fungsi dari epitel sel serviks dalam sistem reproduksi Wanita**

### **a. Penghalang Fisik dan Biologis**

Serviks berfungsi sebagai penghalang fisik yang kritis antara lingkungan eksternal dan sistem reproduksi internal. Epitel skuamosa, yang melapisi bagian luar serviks (eksoserviks), memiliki sel-sel yang tersusun dalam beberapa lapisan untuk menghasilkan penghalang mekanis terhadap invasi mikroorganisme patogen dan benda asing lainnya. Lapisan terluar dari epitel ini sering kali mengalami keratinisasi, yang menambah kekuatan dan ketahanan terhadap stres fisik dan kimia dari lingkungan vagina yang dapat berfluktuasi (Ashtarian et al., n.d.).

Epitel kolumnar yang melapisi bagian dalam serviks (endoserviks) mengeluarkan lendir, yang berperan sebagai penghalang biologis. Lendir ini mengandung antibodi dan enzim yang memiliki aktivitas antimikroba, yang membantu mencegah infeksi. Perubahan dalam viskositas dan komposisi lendir ini selama siklus menstruasi memainkan peran penting dalam mengatur masuknya sperma ke dalam uterus pada waktu yang optimal untuk konsepsi (Mastutik et al., n.d.).

### **b. Regulasi Lingkungan Reproduksi**

Salah satu fungsi utama dari lendir servikal adalah untuk membantu atau menghambat transportasi sperma. Selama ovulasi, lendir servikal menjadi lebih

encer dan alkalin, yang memfasilitasi migrasi sperma melewati serviks ke uterus dan tuba falopi di mana fertilisasi terjadi. Ini adalah contoh bagaimana epitel serviks secara aktif terlibat dalam mendukung reproduksi dengan menciptakan kondisi yang kondusif untuk kelangsungan hidup dan pergerakan sperma (Ocviyanti, n.d.).

Di luar jendela fertilisasi, lendir menjadi lebih kental dan asam, yang berfungsi sebagai penghalang tambahan terhadap sperma dan patogen, melindungi uterus dan saluran reproduksi atas dari infeksi dan kontaminasi lainnya. Fungsi ini sangat penting karena membantu menjaga lingkungan uterus yang relatif steril, yang penting untuk kesehatan reproduksi Wanita (Saputro, n.d.).

### **c. Respon terhadap Hormon**

Epitel serviks sangat responsif terhadap hormon seks wanita, estrogen dan progesteron, yang mengatur banyak fungsinya. Estrogen meningkatkan produksi lendir yang lebih encer selama ovulasi, sedangkan progesteron meningkatkan kekentalan lendir setelah ovulasi. Pengaturan ini menunjukkan bagaimana epitel serviks terintegrasi dengan sistem endokrin wanita, memastikan bahwa fungsi reproduksi diatur sesuai dengan fase siklus menstruasi (Anggriani et al., n.d.).

### **d. Peran dalam Kehamilan**

Selama kehamilan, serviks mengalami perubahan signifikan untuk mendukung pengembangan fetus dan persiapan untuk persalinan. Ini termasuk pembentukan sumbat lendir, yang berfungsi untuk menyegel kanal servikal dan melindungi uterus dari infeksi selama kehamilan. Pada akhir kehamilan, perubahan dalam

komposisi hormon menyebabkan perubahan pada struktur fisik dan kimia serviks, mempersiapkannya untuk dilatasi dan efacement saat persalinan (Thippeveeranna et al., 2013).

#### **e. Deteksi dan Manajemen Patologi**

Epitel serviks adalah target utama untuk skrining kanker serviks, yang sering kali terdeteksi melalui perubahan patologis pada sel-sel epitel dalam tes Pap smear atau tes HPV. Pemahaman tentang fungsi normal epitel ini membantu dalam interpretasi hasil tes ini dan memandu manajemen klinis kondisi prakanker dan kanker yang mungkin berkembang (Banks et al., 2022).

### **BAB III: PROSES BIOLOGIS DAN PATOLOGIS**

Epitel serviks, yang merupakan bagian vital dari sistem reproduksi wanita, terlibat dalam berbagai proses biologis yang mendukung fungsi reproduktif serta melindungi terhadap penyakit. Bagian ini akan menjelaskan proses biologis yang terjadi pada epitel serviks dan bagaimana proses-proses ini berkontribusi terhadap kesehatan dan kesejahteraan reproduksi Wanita (Nucci & Oliva, 2009).

#### **A. Proses Biologis pada Epitel Serviks**

1. Produksi dan Modulasi Lendir Produksi lendir oleh sel-sel epitel kolumnar di endoserviks adalah salah satu fungsi biologis utama epitel serviks. Lendir ini memainkan peran krusial dalam sistem reproduksi dengan cara membentuk lingkungan yang mendukung atau menghalangi migrasi sperma, tergantung pada fase siklus menstruasi. Selama masa subur, lendir menjadi lebih encer dan alkalin, yang memudahkan sperma berenang ke uterus. Di luar masa subur, lendir menjadi lebih kental dan asam, memberikan penghalang alami terhadap sperma dan patogen. Hormon seperti estrogen dan progesteron mengatur perubahan ini, menunjukkan integrasi erat antara sistem endokrin dan fungsi serviks.
2. Barrier Pertahanan Terhadap Infeksi Epitel skuamosa eksoserviks memberikan pertahanan mekanis pertama terhadap mikroorganisme patogen yang mungkin masuk melalui vagina. Selain itu, lendir yang diproduksi oleh epitel kolumnar mengandung antibodi dan enzim seperti lisozim yang memiliki sifat antibakterial. Fungsi ini penting dalam menjaga kebersihan dan keamanan lingkungan uterus yang steril untuk potensi kehamilan.

3. Respon Imunologis Serviks juga terlibat dalam respon imunologis lokal. Ini memiliki sel-sel imun khusus yang dapat mengenali dan bereaksi terhadap agen infeksi. Sel-sel Langerhans, jenis sel dendritik, ditemukan dalam epitel serviks dan berperan dalam presentasi antigen untuk memulai respon imun. Responsivitas ini diperkuat oleh kehadiran sel T dan sel B di lamina propria yang mendukung respons imun lokal.
4. Regenerasi dan Perbaikan Sel Seperti semua epitel, sel-sel epitel serviks memiliki kapasitas untuk regenerasi dan perbaikan diri, yang penting untuk pemeliharaan integritas jaringan setelah cedera atau selama proses inflamasi. Proses ini dipengaruhi oleh faktor pertumbuhan dan sinyal lokal yang berasal dari jaringan sekitar serta faktor sistemik seperti hormon.

## **B. Proses Patologis yang Terjadi pada Epitel Serviks**

1. Displasia dan Kanker Serviks Perubahan patologis paling signifikan yang terjadi pada epitel serviks adalah displasia, yang dapat berkembang menjadi kanker serviks. Displasia adalah perubahan prakanker pada sel-sel epitel yang sering disebabkan oleh infeksi persisten dengan tipe-tipe berisiko tinggi dari Human Papillomavirus (HPV). Metaplasia atau perubahan abnormal sel-sel dari epitel kolumnar menjadi epitel skuamosa sering terjadi di zona transformasi, area paling rentan terhadap kanker serviks.
2. Infeksi oleh Human Papillomavirus (HPV) HPV adalah penyebab utama kanker serviks dan kondisi prakanker lainnya. Virus ini menginfeksi epitel serviks dan bisa menyebabkan perubahan genetik pada sel-sel, yang jika tidak diobati, dapat

berubah menjadi kanker. Proses infeksi dan integrasi DNA virus ke dalam genom sel inang merupakan titik kritis dalam patogenesis kanker serviks.

3. Inflamasi dan Infeksi Lainnya Selain HPV, epitel serviks bisa terinfeksi oleh berbagai patogen lain seperti *Chlamydia trachomatis* dan *Neisseria gonorrhoeae*, yang dapat menyebabkan penyakit inflamasi pelvis dan komplikasi lainnya dalam sistem reproduksi. Proses inflamasi ini bisa merusak epitel serviks, mengganggu fungsi normalnya, dan meningkatkan risiko perubahan patologis lebih lanjut.

### **C. Peran epitel sel serviks dalam respons imunologi**

Epitel sel serviks memainkan peran penting dalam sistem imunologi tubuh, terutama sebagai garis pertahanan pertama terhadap patogen yang masuk melalui traktus genital. Fungsi imunologis dari epitel serviks sangat krusial karena lokasinya yang menghubungkan lingkungan eksternal vagina dengan lingkungan steril uterus. Berikut ini adalah peran epitel sel serviks dalam respons imunologi, yang melibatkan berbagai mekanisme pertahanan lokal dan interaksi dengan sistem imun seluler (Hayat, n.d.; Nucci & Oliva, 2009).

#### **1. Pembentukan Penghalang Fisik dan Kimiawi**

Epitel serviks menghasilkan lendir yang tidak hanya berfungsi sebagai penghalang mekanis yang mengatur masuknya sperma ke dalam uterus, tetapi juga mengandung komponen imunologis yang penting. Lendir ini kaya akan immunoglobulin A (IgA) sekretori, yang dapat menetralkan virus dan bakteri sebelum mereka berhasil menginfeksi sel-sel lebih dalam. IgA memainkan peran utama dalam mencegah patogen menempel pada epitel dan melanjutkan infeksi.

Selain itu, lendir ini juga mengandung enzim lisozim dan peroksidase, yang memiliki sifat antimikroba dan membantu memecah dinding sel bakteri, serta melawan infeksi.

## **2. Respon Imun Inata dan Mediasi oleh Sel-sel Epitel**

Sel-sel epitel serviks bukan hanya berperan sebagai penghalang fisik tetapi juga aktif dalam imunologi inata. Sel-sel ini memiliki reseptor pengenalan pola (pattern recognition receptors, PRRs) seperti reseptor seperti Toll (Toll-like receptors, TLRs) yang mendeteksi patogen yang masuk. Ketika TLRs mengenali molekul patogen, mereka memicu produksi sitokin pro-inflamasi dan kemokin yang mengaktifkan dan merekrut sel-sel imun lain seperti makrofag dan sel dendritik ke situs infeksi. Ini memungkinkan respon imun yang cepat dan terlokalisasi terhadap agen infeksi.

## **3. Interaksi dengan Sel-sel Imun Adaptif**

Epitel serviks juga berinteraksi langsung dengan komponen dari sistem imun adaptif. Sel dendritik yang terdapat dalam jaringan serviks berperan penting dalam memulai respons imun adaptif. Sel dendritik menangkap antigen pada situs infeksi dan bermigrasi ke nodus limfa regional, di mana mereka menyajikan antigen kepada sel T. Aktivasi sel T ini penting untuk membentuk respons yang sangat spesifik terhadap patogen tersebut, yang mencakup produksi antibodi oleh sel B dan pembunuhan sel yang terinfeksi oleh sel T sitotoksik.

## **4. Produksi Sitokin dan Kemokin**

Sel-sel epitel serviks tidak hanya responsif terhadap infeksi tetapi juga aktif dalam mengatur lingkungan imun mikro melalui produksi sitokin dan kemokin. Sitokin seperti interleukin-6 (IL-6) dan faktor nekrosis tumor-alpha (TNF- $\alpha$ ) membantu dalam memediasi respon inflamasi, sementara kemokin seperti CXCL8 (IL-8) memainkan peran dalam perekrutan neutrofil, sel-sel yang sangat penting dalam mengeliminasi bakteri.

### **5. Peran dalam Keseimbangan Mikrobioma Vagina**

Epitel serviks juga berkontribusi pada pemeliharaan keseimbangan mikrobioma vagina yang sehat. Lendir servikal membantu menjaga pH vagina yang rendah, yang menguntungkan untuk lactobacilli yang dominan dan menghambat pertumbuhan patogen. Dengan demikian, epitel serviks membantu mencegah infeksi bakteri dan jamur yang berlebihan dan mempertahankan kesehatan reproduktif wanita.

### **6. Respons terhadap Infeksi Virus, seperti HPV**

Human Papillomavirus (HPV), penyebab utama kanker serviks, merupakan contoh spesifik di mana epitel serviks berinteraksi dengan patogen. Respons imun terhadap HPV melibatkan baik imunitas inata maupun adaptif, dan kegagalan dalam mengeliminasi virus ini dapat menyebabkan perubahan patologis pada sel-sel epitel. Studi menunjukkan bahwa interaksi antara HPV dan sistem imun di serviks sangat kompleks dan sering kali melibatkan evasi imun oleh virus.



## **D. Patologi yang umum pada epitel serviks**

Epitel serviks merupakan lapisan sel yang memainkan peran penting dalam menjaga kesehatan reproduktif wanita, tetapi juga sangat rentan terhadap berbagai patologi. Gangguan pada epitel ini dapat berkisar dari perubahan prakanker hingga kanker invasif, yang sering kali berakibat fatal jika tidak didiagnosis dan dikelola dengan tepat. Berikut ini adalah eksplorasi mendalam mengenai patologi yang umum terjadi pada epitel serviks, termasuk dinamika perubahan prakanker dan kanker (Hayat, n.d.; Nucci & Oliva, 2009; Rabban, n.d.).

### **1. Lesi Prakanker**

Lesi prakanker pada serviks umumnya dikaitkan dengan perubahan displastik yang dikenal sebagai neoplasia intraepitelial serviks (CIN), yang dibagi menjadi tiga tingkat berdasarkan kedalaman dan keparahan perubahan sel:

- a. CIN 1 (Ringan):** Perubahan displastik yang terbatas pada sepertiga bawah epitel. Kondisi ini sering kali bersifat transien dan dapat hilang tanpa intervensi.
- b. CIN 2 (Sedang):** Perubahan sel mencakup hingga dua pertiga dari ketebalan epitel. CIN 2 lebih serius dan memiliki risiko yang lebih tinggi untuk berkembang menjadi kanker.
- c. CIN 3 (Berat):** Melibatkan seluruh ketebalan epitel dan dianggap sebagai karsinoma in situ, yang berarti sel-sel kanker sudah ada tetapi terbatas pada epitel dan belum menyebar ke jaringan lebih dalam.

## **2. Kanker Serviks**

Kanker serviks adalah salah satu penyebab kematian utama akibat kanker pada wanita di seluruh dunia. Ada dua jenis utama kanker serviks yang berkembang dari sel-sel epitel:

### **a. Karsinoma Sel Skuamosa**

Paling umum, mencakup sekitar 70-90% dari semua kasus kanker serviks. Kanker ini berasal dari sel-sel skuamosa di eksoserviks.

### **b. Adenokarsinoma**

Muncul dari sel-sel kolumnar di endoserviks dan meskipun lebih jarang, insidensinya meningkat, terutama di kalangan wanita muda.

## **E. Faktor Risiko dan Etiologi Kanker Serviks**

Infeksi persisten dengan tipe berisiko tinggi dari Human Papillomavirus (HPV) adalah penyebab utama kanker serviks. Jenis HPV 16 dan 18 adalah yang paling sering dikaitkan dengan kanker serviks. Faktor risiko lain termasuk merokok, memiliki banyak pasangan seksual, kekebalan tubuh yang rendah, dan paparan terhadap diethylstilbestrol (DES).

## **F. Patogenesis Kanker Serviks**

Proses patogenesis kanker serviks dimulai dengan infeksi HPV di zona transformasi, di mana HPV berintegrasi dengan DNA sel inang dan mengganggu regulasi siklus sel. Protein virus seperti E6 dan E7 memainkan peran penting dalam menghambat protein supresor tumor p53 dan pRB, yang menyebabkan proliferasi sel tanpa

terkontrol dan akumulasi mutasi genetik, yang pada akhirnya mengarah ke karsinogenesis.

## **G. Deteksi dan Diagnosis**

Deteksi dini melalui skrining, seperti tes Pap smear dan HPV DNA, adalah kunci dalam mengelola kanker serviks. Pap smear dapat mendeteksi perubahan prakanker dan kanker pada tahap awal, sementara tes HPV menunjukkan keberadaan tipe virus yang berisiko tinggi. Colposcopy digunakan untuk mengeksplorasi lebih lanjut area yang mencurigakan dan biopsi dilakukan untuk diagnosis konfirmatori.

## **H. Manajemen dan Pengobatan**

Pengobatan kanker serviks tergantung pada tahap penyakit:

### **a. Tahap Awal**

Pilihan terapi meliputi prosedur eksisi lokal seperti konisasi atau trachelectomy radikal untuk CIN atau kanker tahap awal.

### **b. Tahap Lanjut**

Kemoterapi, radioterapi, dan operasi radikal seperti histerektomi digunakan untuk mengelola kasus yang lebih lanjut.

## **I. Pencegahan dan Vaksinasi**

Vaksinasi terhadap HPV merupakan strategi pencegahan primer yang efektif. Vaksin seperti Gardasil dan Cervarix dirancang untuk melindungi terhadap jenis HPV yang paling sering menyebabkan kanker serviks. Edukasi tentang kebersihan seksual dan skrining rutin juga penting dalam strategi pencegahan.

## **J. Implikasi Sosial dan Global**

Kanker serviks memiliki dampak signifikan, terutama di negara berkembang di mana akses ke skrining dan pengobatan terbatas. Program-program global bertujuan untuk meningkatkan kesadaran, akses ke vaksinasi, dan fasilitas skrining untuk mengurangi insiden dan mortalitas terkait kanker serviks.

## **BAB IV: METODE PEMERIKSAAN SEL SERVIKS**

### **A. Teknik-teknik pengambilan sampel sel serviks**

Pemeriksaan sel serviks adalah prosedur kunci dalam deteksi dan diagnosis dini berbagai patologi serviks, termasuk lesi prakanker dan kanker. Teknik pengambilan sampel yang efisien dan akurat esensial dalam ginekologi untuk memastikan diagnosis yang tepat dan intervensi yang tepat waktu. Berikut adalah penjelasan mendalam tentang teknik-teknik pengambilan sampel sel serviks, terutama Pap smear, serta metode lain yang digunakan dalam praktik klinis (Digambiro, 2023).

#### **1. Pap Smear**

Pap smear atau tes Pap adalah metode skrining yang paling sering digunakan untuk deteksi dini perubahan sel di serviks. Tes ini dinamai dari Dr. George Papanicolaou, yang mengembangkan teknik ini pada awal abad ke-20. Pap smear dilakukan dengan mengumpulkan sel-sel dari eksoserviks dan endoserviks, yang kemudian diperiksa di bawah mikroskop untuk menilai adanya abnormalitas.

Proses Pengambilan Sampel dapat dilakukan dengan tahapan berikut:

##### **a. Persiapan Pasien**

Pasien disarankan untuk menghindari douching, berhubungan seks, atau menggunakan produk vaginal seperti spermisida atau tampon selama 24 jam sebelum tes untuk menghindari penghapusan atau pengaburan sel-sel yang mungkin mengandung informasi diagnostik.

### **b. Posisi Pasien**

Pasien berbaring di meja pemeriksaan dengan kaki di stirrup, dan spekulum dimasukkan dengan hati-hati ke dalam vagina untuk memberikan akses visual ke serviks.

### **c. Pengambilan Sampel**

Dengan menggunakan spatula kayu atau plastik dan sikat endoservikal, dokter mengikis permukaan serviks untuk mengumpulkan sel-sel epitel. Spatula digunakan untuk mengumpulkan sel-sel dari eksoserviks, sementara sikat khusus digunakan untuk mendapatkan sel-sel dari kanal endoservikal.

### **d. Penanganan Sampel**

Sel-sel yang dikumpulkan disebarakan pada slide mikroskop dan segera diawetkan dengan alkohol atau dikirim dalam larutan pengawet jika menggunakan teknik berbasis cairan. Sampel kemudian dikirim ke laboratorium untuk dianalisis.

Pap smear sangat efektif untuk mendeteksi perubahan sel yang dapat berkembang menjadi kanker. Namun, sensitivitasnya bisa dipengaruhi oleh kualitas sampel dan interpretasi hasil. Karena alasan ini, Pap smear sering digabungkan dengan tes HPV untuk meningkatkan akurasi skrining.

## **2. Tes HPV DNA**

Tes DNA HPV adalah metode pengujian yang lebih baru yang digunakan untuk mendeteksi DNA dari jenis HPV berisiko tinggi yang diketahui menyebabkan kanker

serviks. Tes ini bisa dilakukan sendiri atau bersamaan dengan Pap smear dan sering direkomendasikan untuk wanita berusia 30 tahun ke atas.

Proses Pengambilan Sampel untuk tes HPV DNA dapat dilakukan sebagai berikut :

#### **a. Prosedur**

Proses pengambilan sampel serupa dengan Pap smear, di mana sampel sel juga diambil dari eksoserviks dan endoserviks menggunakan alat yang mirip.

#### **b. Penanganan Sampel**

Sampel sel yang dikumpulkan dijaga dalam larutan pengawet khusus dan dianalisis untuk keberadaan DNA virus dengan teknik molekuler.

Tes HPV DNA memberikan sensitivitas yang lebih tinggi dalam mendeteksi infeksi HPV berisiko tinggi dibandingkan Pap smear. Hal ini membuatnya menjadi alat skrining yang sangat berharga, terutama dalam mengidentifikasi wanita yang berisiko tinggi terhadap kanker serviks.

### **3. Colposcopy dan Biopsi**

Colposcopy adalah prosedur diagnostik yang dilakukan jika hasil Pap smear atau tes HPV menunjukkan anomali. Colposcopy memungkinkan pemeriksaan visual yang lebih mendetail dari serviks menggunakan colposcope, yang memperbesar gambar serviks.

#### **a. Colposcopy**

Dokter menggunakan colposcope untuk memeriksa serviks. Larutan asam asetat atau Lugol dapat digunakan untuk menonjolkan area abnormal.

## **b. Biopsi**

Jika ada area yang mencurigakan, biopsi dilakukan untuk mengambil sampel jaringan. Ini mungkin termasuk biopsi punch (mengambil sampel kecil dari permukaan serviks) atau biopsi endoservikal (mengambil sampel dari dalam kanal serviks).

Colposcopy dan biopsi memberikan informasi diagnostik yang sangat akurat tentang keadaan patologis serviks. Namun, prosedur ini lebih invasif dan membutuhkan peralatan khusus serta keahlian tinggi dalam pelaksanaannya.

## **B. Metode analisis sel serviks**

Setelah pengambilan sampel sel serviks melalui teknik seperti Pap smear atau biopsi, selanjutnya adalah analisis sampel tersebut untuk mendeteksi dan mengevaluasi adanya kelainan atau penyakit. Metode analisis sel serviks yang paling umum melibatkan penggunaan pewarnaan dan mikroskopi, serta beberapa teknik canggih lainnya yang mengizinkan deteksi dan karakterisasi yang lebih akurat dari perubahan seluler. Berikut adalah uraian tentang metode analisis sel serviks (Digambiro & Parwanto, 2024a).



## **1. Pewarnaan Sitologis**

Pewarnaan sitologis adalah teknik fundamental dalam analisis sel serviks, yang digunakan untuk memperjelas struktur sel dan memudahkan identifikasi sel abnormal. Berikut beberapa teknik pewarnaan yang umum digunakan:

### **a. Pewarnaan Papanicolaou (Pap Stain)**

Metode ini adalah standar dalam tes Pap smear dan melibatkan penggunaan beberapa pewarna untuk menonjolkan berbagai komponen sel:

#### **1. Hematoxylin**

Digunakan untuk mewarnai inti sel, membuatnya tampak biru atau ungu. Ini membantu dalam menilai bentuk, ukuran, dan organisasi kromatin dari inti sel, yang penting dalam identifikasi kanker dan perubahan prakanker.

#### **2. Eosin dan Orange G**

Pewarna ini digunakan untuk mewarnai sitoplasma dan komponen sel lainnya, memberikan kontras yang membantu dalam membedakan berbagai jenis sel dan struktur seluler.

Pewarnaan Pap memungkinkan patolog untuk menilai sampel untuk displasia seluler, peradangan, infeksi, dan lain-lain. Ini membantu dalam diagnosis kondisi seperti neoplasia intraepitelial servikal (CIN) dan kanker serviks.

### **b. Pewarnaan Schiller's Test (Lugol's Iodine)**

Schiller's test menggunakan yodium, yang menempel pada glikogen dalam sel-sel normal. Sel-sel abnormal yang tidak memiliki glikogen tidak akan menyerap yodium dan akan tampak sebagai bercak putih di serviks. Test ini sering digunakan bersamaan dengan kolposkopi untuk menandai area yang memerlukan biopsi lebih lanjut.

## **2. Mikroskopi**

Setelah pewarnaan, sampel dianalisis di bawah mikroskop. Mikroskopi memungkinkan visualisasi detil dari morfologi selular yang tidak bisa dideteksi dengan mata telanjang.

### **a. Mikroskopi Cahaya**

Mikroskopi cahaya adalah teknik dasar untuk memeriksa sampel histologi dan sitologi. Ini memungkinkan pemeriksaan struktur selular, seperti inti, sitoplasma, dan perubahan patologis dalam sel. Mikroskopis cahaya juga membantu dalam mengevaluasi distribusi sel, yang kritis dalam menentukan apakah lesi neoplastik hadir.

### **b. Mikroskopi Fluoresensi**

Mikroskopi fluoresensi menggunakan sumber cahaya yang intens untuk memancarkan cahaya pada sampel yang telah diberi label dengan fluorofor. Teknik ini sangat berguna dalam aplikasi khusus seperti penandaan antigen spesifik dengan antibodi yang diikat fluorofor, memungkinkan deteksi HPV atau protein spesifik yang berhubungan dengan proses kanker.

### **3. Teknik Berbasis Molekuler**

Penggunaan teknik berbasis molekuler telah meningkat dalam beberapa tahun terakhir, memberikan wawasan lebih dalam mengenai genetika dan biologi molekuler dari sel serviks.

#### **a. Hibridisasi Fluoresensi In Situ (FISH)**

FISH digunakan untuk melokalisasi keberadaan dan kuantitas spesifik sekuens DNA dalam sel serviks. Teknik ini penting dalam menilai keberadaan atau amplifikasi gen tertentu yang mungkin terlibat dalam kanker atau kelainan genetik lainnya.

#### **b. Polymerase Chain Reaction (PCR)**

PCR adalah teknik sensitif yang digunakan untuk mengamplifikasi fragmen DNA dari sampel, yang memungkinkan deteksi keberadaan HPV dengan tipe berisiko tinggi. PCR dapat memberikan informasi tentang beban virus dan status integrasi virus ke genom inang, yang keduanya adalah faktor penting dalam evaluasi risiko kanker.

### **4. Automasi dalam Sitologi Serviks**

Perkembangan teknologi baru telah memungkinkan automasi dalam pengolahan dan analisis sampel sitologi serviks. Sistem seperti imager sitologi otomatis dan pembaca slide digital memungkinkan skrining yang lebih cepat dan lebih akurat dari sampel, mengurangi beban kerja pada laboratorium dan meningkatkan konsistensi hasil.

## **C. Peran teknologi terkini dalam diagnosis kondisi patologis sel serviks**

Dalam bidang ginekologi, diagnosis kondisi patologis sel serviks sangat penting untuk deteksi dini dan manajemen efektif dari lesi prakanker dan kanker serviks. Kemajuan teknologi dalam beberapa dekade terakhir telah secara dramatis meningkatkan kemampuan untuk mendiagnosis, memantau, dan mengelola kondisi-kondisi ini dengan lebih efektif. Teknologi terkini yang digunakan dalam diagnostik mencakup teknik pencitraan canggih, otomasi laboratorium, analisis berbasis molekuler (Digambiro & Parwanto, 2024b)

### **1. Pencitraan Lanjutan dan Mikroskopi Digital**

Pencitraan telah menjadi salah satu alat diagnostik yang paling berharga dalam kedokteran modern. Untuk patologi serviks, penggunaan mikroskopi digital dan teknik pencitraan lainnya memungkinkan visualisasi yang lebih detail dan akurat dari sampel jaringan.

#### **a. Mikroskopi Konfokal**

Menyediakan gambar dengan resolusi tinggi dari sel-sel serviks, memungkinkan deteksi struktur selular yang halus yang tidak terlihat pada mikroskopi tradisional. Teknik ini terutama berguna untuk penilaian kolposkopik yang lebih akurat.

#### **b. Mikroskopi Fluoresensi**

Memperluas kemampuan untuk menilai marker spesifik penyakit dan interaksi biologis di tingkat selular, menggunakan zat-zat yang berfluoresensi yang bisa diikatkan ke komponen selular spesifik.

### **c. Penggunaan Imaging Digital dalam Colposcopy**

Alat canggih seperti colposcopes digital memperluas kemampuan visualisasi dan dokumentasi medis, memungkinkan analisis yang lebih tepat dan pengambilan keputusan yang berbasis bukti.

## **2. Teknologi Berbasis Molekuler**

Perkembangan dalam teknologi berbasis molekuler telah membuka kemungkinan baru dalam identifikasi dan karakterisasi kondisi patologis sel serviks dengan akurasi dan spesifisitas yang lebih tinggi.

### **a. PCR (Polymerase Chain Reaction)**

Teknik ini memungkinkan deteksi dan kuantifikasi spesifik HPV, virus yang paling sering dikaitkan dengan kanker serviks. PCR dapat mengidentifikasi tipe-tipe HPV berisiko tinggi, memberikan data penting untuk skrining risiko.

### **b. Hibridisasi Fluoresensi In Situ (FISH)**

FISH digunakan untuk melihat keberadaan perubahan genetik pada sel-sel serviks, seperti amplifikasi atau delesi gen yang mungkin terkait dengan proses karsinogenesis.

### **c. Sekuensing Generasi Berikutnya (NGS)**

NGS menawarkan kemampuan untuk secara mendalam menganalisis perubahan genetik di seluruh genom yang berkaitan dengan perkembangan kanker serviks, membuka jalan untuk diagnostik yang sangat personalisasi dan terarah.

### **3. Automasi dan Standardisasi Laboratorium**

Otomasi dalam laboratorium patologi telah membantu meningkatkan efisiensi, mengurangi kesalahan manusia, dan meningkatkan kecepatan dalam pengolahan dan analisis sampel.

#### **a. Sistem Pemeriksaan Sitologi Otomatis**

Sistem seperti ThinPrep dan SurePath memperbaiki akurasi hasil tes Pap smear dengan mengotomatiskan proses penyiapan dan pewarnaan slide, yang mengurangi variabilitas antar operator dan memperbaiki deteksi sel abnormal.

#### **b. Analisis Gambar Otomatis**

Perangkat lunak yang canggih dapat menganalisis gambar digital dari sampel sel serviks, menggunakan algoritma untuk mengidentifikasi area yang menunjukkan perubahan patologis, meningkatkan keakuratan diagnosis.

### **4. Kecerdasan Buatan (AI) dan Pembelajaran Mesin**

Kecerdasan buatan dan pembelajaran mesin merupakan bidang yang sedang berkembang yang mulai diterapkan dalam diagnosis medis, termasuk dalam evaluasi kondisi serviks.

#### **a. Deteksi Lesi Otomatis**

AI dapat digunakan untuk mengidentifikasi lesi prakanker dan kanker pada gambar colposcopic atau mikroskopis, dengan akurasi yang sering kali melebihi penilaian visual oleh ahli.

## **b. Analisis Prediktif**

Model-model pembelajaran mesin dapat menganalisis dataset besar dari hasil tes Pap smear, tes HPV, dan data klinis untuk memprediksi risiko pengembangan kanker serviks, memungkinkan intervensi lebih awal.

## **c. Personalisasi Pengobatan**

AI juga membantu dalam mengidentifikasi pola yang mungkin mengindikasikan respons terhadap terapi tertentu, memungkinkan pengobatan yang lebih disesuaikan dengan karakteristik biologis individu pasien.

## **5. Telepatologi dan Konsultasi Jarak Jauh**

Dengan kemajuan teknologi informasi, telepatologi telah menjadi kemungkinan, memungkinkan patolog dan spesialis untuk mengakses dan menilai gambar medis dari jarak jauh. Ini sangat berguna di area yang kekurangan fasilitas medis dan ahli patologi.

Telepatologi memungkinkan pembagian cepat gambar-gambar diagnostik dengan ahli-ahli di seluruh dunia, meningkatkan akses ke pendapat kedua dan konsultasi spesialis.

Teknologi ini juga memfasilitasi program pelatihan untuk dokter dan teknisi laboratorium di daerah terpencil, meningkatkan standar perawatan di seluruh dunia.

## **BAB V: STUDI KASUS DAN APLIKASI KLINIS**

Pendekatan studi kasus adalah penting dalam pendidikan medis, memberikan konteks nyata untuk penerapan teori dan praktek klinis. Berikut adalah beberapa studi kasus yang menggambarkan kondisi patologis pada sel serviks, yang bertujuan untuk memberikan wawasan mendalam tentang diagnosis, manajemen, dan aplikasi klinis terkait kondisi patologis ini.

### **A. Studi Kasus 1: Deteksi Dini Lesi Prakanker**

#### **Latar Belakang Pasien**

Maria, seorang wanita berusia 31 tahun, datang ke klinik untuk pemeriksaan rutin. Tidak ada keluhan spesifik yang dilaporkan. Sebagai bagian dari pemeriksaan ginekologis rutin, dilakukan tes Pap smear.

#### **Temuan Klinis**

Tes Pap smear mengindikasikan adanya perubahan sel yang tidak normal, menunjukkan atipia sel skuamosa yang tidak dapat mengecualikan lesi tinggi (ASC-H).

#### **Diagnosis dan Manajemen**

Berdasarkan hasil Pap smear, Maria dirujuk untuk kolposkopi. Selama kolposkopi, teridentifikasi area yang menunjukkan acetowhite changes, dan dilakukan biopsi. Hasil biopsi menunjukkan adanya displasia tingkat tinggi (CIN 3).



## **Aplikasi Klinis**

Maria dirawat dengan prosedur eksisi loop elektrokirurgi (LEEP), yang berhasil menghilangkan seluruh lesi dengan margin yang jelas. Maria dijadwalkan untuk tindak lanjut setiap 6 bulan dengan Pap smear dan kolposkopi untuk memonitor kemungkinan rekurensi.

## **Pembelajaran**

Kasus ini menggambarkan pentingnya skrining rutin dan tindak lanjut yang tepat setelah temuan abnormal, serta efektivitas LEEP dalam mengelola CIN 3.

## **B. Studi Kasus 2: Pengelolaan Kanker Serviks Tahap Awal**

### **Latar Belakang Pasien**

Anita, seorang wanita berusia 45 tahun, mengunjungi dokternya dengan keluhan perdarahan vagina yang tidak teratur. Riwayat kesehatan mencatat bahwa ia belum pernah menjalani Pap smear selama 5 tahun terakhir.

### **Temuan Klinis**

Pap smear dan tes HPV dilakukan, yang menunjukkan hasil positif untuk HPV tipe 16 dan adanya sel kanker. Kolposkopi dan biopsi konfirmasi diagnosis karsinoma sel skuamosa.

### **Diagnosis dan Manajemen**

Kanker terdeteksi pada tahap IB1. Anita diberi pilihan pengobatan, termasuk histerektomi radikal atau radioterapi. Memilih untuk menjaga kemungkinan fertilitas, ia memilih untuk menjalani radioterapi kombinasi dengan kemoterapi.

## **Aplikasi Klinis**

Terapi berhasil mengurangi ukuran tumor, dan Anita dipantau secara berkala dengan MRI pelvis untuk memantau adanya residu atau rekurensi tumor.

## **Pembelajaran**

Kasus ini menyoroti pentingnya Pap smear dan tes HPV yang rutin dalam mendeteksi kanker serviks. Juga menunjukkan pilihan pengobatan yang dapat disesuaikan berdasarkan keinginan pasien untuk menjaga fertilitas.

### **C. Studi Kasus 3: Kondisi Patologis Kompleks dan Manajemen Multidisiplin**

**Latar Belakang Pasien:** Sara, wanita berusia 38 tahun, dirujuk ke pusat kanker dengan diagnosis adenokarsinoma serviks tahap IIA. Ia memiliki riwayat keluarga kuat dari kanker ovarium dan telah menjalani tes genetik yang menunjukkan mutasi BRCA1.

**Temuan Klinis:** Biopsi dan pengujian lebih lanjut konfirmasi adanya adenokarsinoma. Diberikan riwayat keluarga dan hasil genetik, tim multidisiplin terlibat untuk mendiskusikan strategi pengobatan.

**Diagnosis dan Manajemen:** Sara memilih untuk menjalani histerektomi radikal dengan salpingo-ooforektomi bilateral untuk mengelola risiko kanker serviks dan potensi kanker ovarium. Ini diikuti dengan kemoterapi adjuvan.

**Aplikasi Klinis:** Tim perawatan terdiri dari onkologis ginekologi, genetik klinis, dan psikiater. Sara diberikan konseling genetik dan dukungan emosional sepanjang proses pengobatan dan pemulihan.

**Pembelajaran:** Kasus ini menunjukkan pentingnya pendekatan holistik dan tim multidisiplin dalam mengelola pasien dengan risiko genetik dan klinis tinggi. Ini menekankan pada pentingnya integrasi perawatan medis dan psikososial dalam manajemen kanker.

#### **D. Pendekatan diagnostik dan terapeutik yang berbasis bukti**

Pendekatan berbasis bukti dalam kedokteran menekankan pada penggunaan data dan hasil riset terbaik dalam pengambilan keputusan klinis. Ini sangat relevan dalam pengelolaan patologi serviks, di mana pendekatan diagnostik dan terapeutik yang tepat dapat secara signifikan mempengaruhi hasil klinis dan kualitas hidup pasien. Berikut adalah analisis mendalam mengenai pendekatan diagnostik dan terapeutik berbasis bukti dalam konteks patologi serviks.

Pendekatan diagnostik untuk patologi serviks melibatkan serangkaian teknologi dan prosedur yang telah terbukti efektif melalui penelitian dan studi klinis.

Skrining kanker serviks merupakan contoh utama penerapan prinsip berbasis bukti dalam praktek medis. Pedoman dari organisasi seperti American Cancer Society (ACS) dan World Health Organization (WHO) merekomendasikan penggunaan Pap smear dan tes HPV sebagai strategi skrining utama:

Pap Smear direkomendasikan dimulai pada usia 21 tahun dan dilakukan setiap tiga tahun hingga usia 29 tahun.

Tes HPV direkomendasikan untuk wanita berusia 30 tahun ke atas, dilakukan setiap lima tahun sebagai bagian dari co-testing dengan Pap smear atau tes HPV saja.

Penelitian telah menunjukkan bahwa kombinasi Pap smear dan tes HPV meningkatkan deteksi lesi prakanker dan kanker serviks, mengurangi insidens dan mortalitas kanker serviks.

Kolposkopi diikuti biopsi direkomendasikan untuk investigasi lebih lanjut jika hasil skrining abnormal. Bukti menunjukkan bahwa kolposkopi dengan pengambilan sampel jaringan yang tepat adalah metode yang efektif untuk menegakkan diagnosis lesi servikal. Standar ini didukung oleh hasil penelitian yang mengkonfirmasi efektivitas kolposkopi dalam identifikasi lesi yang memerlukan pengobatan.

Pengobatan kondisi patologis serviks harus dipandu oleh bukti terkini untuk memastikan efektivitas dan mengurangi risiko. Dalam hal ini perlu dilakukan langkah berikut :

#### **a. Manajemen Lesi Prakanker (CIN)**

Pengelolaan lesi prakanker, terutama CIN 2/3, sering melibatkan prosedur eksisi seperti konisasi serviks atau LEEP (Loop Electrosurgical Excision Procedure). Banyak penelitian, termasuk uji coba acak terkontrol, telah mendokumentasikan efektivitas dan keamanan prosedur ini dalam mengeliminasi lesi dengan tingkat kekambuhan yang rendah.

#### **b. Pengobatan Kanker Serviks**

Pengobatan kanker serviks berdasarkan stadium penyakit:

### **Tahap Awal (IA1-IB1)**

Pilihan terapeutik meliputi operasi pengangkatan serviks (trachelectomy) atau histerektomi radikal. Banyak studi telah menunjukkan bahwa kedua pendekatan ini efektif dalam mengelola kanker tahap awal dengan peluang penyembuhan yang tinggi.

### **Tahap Lanjut (IB2-IV)**

Terapi kombinasi kemoterapi dan radioterapi adalah standar perawatan untuk tahap lanjut. Bukti yang berasal dari uji coba fase III menunjukkan bahwa kombinasi ini meningkatkan tingkat kelangsungan hidup dan mengurangi kekambuhan.

## **E. Strategi Pencegahan dan Vaksinasi HPV**

Pencegahan berbasis bukti meliputi vaksinasi HPV, yang dianjurkan untuk anak perempuan dan laki-laki di banyak negara. Data dari berbagai uji coba klinis dan program imunisasi nasional menunjukkan bahwa vaksinasi HPV menurunkan prevalensi infeksi HPV tipe berisiko tinggi dan, sebagai hasilnya, insidens CIN dan kanker serviks.

## **F. Integrasi Perawatan Multidisiplin**

Pendekatan berbasis bukti juga mengadvokasi untuk perawatan multidisiplin, yang menggabungkan keahlian dari berbagai disiplin ilmu untuk memastikan manajemen yang komprehensif. Ini termasuk konsultasi antara onkologi ginekologi, radiologi, patologi, dan perawatan paliatif. Penelitian menunjukkan bahwa perawatan tim multidisiplin meningkatkan hasil pasien dan kepuasan.

## **G. Keterlibatan Pasien dan Keputusan Berbasis Bukti**

Keterlibatan pasien dalam pengambilan keputusan terkait perawatan mereka adalah prinsip penting lainnya dari pendekatan berbasis bukti. Menginformasikan pasien tentang opsi pengobatan yang didukung oleh bukti, dan membahas manfaat dan risiko, memungkinkan pasien untuk membuat keputusan yang terinformasi dan sesuai dengan preferensi mereka.

## **H. Diskusi interaktif**

Dalam diskusi interaktif ini, kita akan mengkaji lebih dalam tiga kasus patologi serviks yang telah dibahas sebelumnya, menganalisis pendekatan diagnostik dan terapeutik yang diambil, serta mempertimbangkan berbagai pertimbangan etis dan praktis yang muncul selama manajemen klinis. Diskusi ini bertujuan untuk memperkuat pemahaman tentang aplikasi prinsip-prinsip medis berbasis bukti dalam konteks klinis nyata.

### **Kasus 1: Maria – Deteksi Dini Lesi Prakanker**

#### **Analisis Kasus**

Maria, yang berusia 31 tahun, mendapat manfaat dari skrining rutin yang mengidentifikasi lesi prakanker (CIN 3) melalui Pap smear yang menunjukkan atipia sel skuamosa. Penggunaan kolposkopi dan biopsi selanjutnya mengkonfirmasi diagnosis dan memungkinkan intervensi tepat waktu melalui prosedur LEEP.

### **Pertanyaan untuk Diskusi:**

1. Apakah interval skrining yang disarankan untuk wanita usia Maria, dan bagaimana faktor-faktor seperti riwayat keluarga atau perilaku seksual mempengaruhi rekomendasi ini?
2. Bagaimana efektivitas dan keamanan LEEP sebagai pilihan pengobatan untuk CIN 3, dan apa implikasinya terhadap fertilitas wanita muda?

### **Pertimbangan Etis:**

Informasi dan persetujuan pasien: Menjelaskan risiko, manfaat, dan alternatif pengobatan yang tersedia.

Penanganan kecemasan pasien mengenai prosedur dan hasil jangka panjangnya, terutama terkait fertilitas.

### **Kasus 2: Anita – Pengelolaan Kanker Serviks Tahap Awal**

#### **Analisis Kasus**

Anita, 45 tahun, terlambat dalam skrining sehingga diagnosis pada tahap IB1 karsinoma sel skuamosa. Pilihan pengobatan meliputi histerektomi radikal dan radioterapi, di mana Anita memilih radioterapi untuk mempertahankan fertilitas.

### **Pertanyaan untuk Diskusi:**

1. Apa keuntungan dan kerugian dari memilih radioterapi dibandingkan dengan operasi pada tahap kanker serviks ini?
2. Bagaimana pendekatan manajemen Anita mungkin berbeda jika dia lebih muda atau memiliki keinginan yang berbeda mengenai fertilitas?

### **Pertimbangan Etis:**

Respek terhadap otonomi pasien dalam membuat keputusan terkait pengobatan.

Pentingnya pendidikan pasien tentang potensi hasil jangka panjang dari setiap opsi pengobatan.

### **Kasus 3: Sara – Kondisi Patologis Kompleks dan Manajemen Multidisiplin**

#### **Analisis Kasus**

Sara, 38 tahun, diberi diagnosis adenokarsinoma serviks dengan riwayat keluarga kanker ovarium yang kuat. Ia memilih histerektomi radikal dengan salpingo-ooforektomi bilateral, didukung oleh genetik dan konseling psikologis.

#### **Pertanyaan untuk Diskusi:**

1. Bagaimana riwayat genetik mempengaruhi keputusan pengobatan Sara, dan apa peran konseling genetik dalam manajemen kasus ini?
2. Apa implikasi dari memilih pengobatan radikal dan bagaimana manajemen pasca-operasi untuk memastikan kualitas hidup?

### **Pertimbangan Etis:**

Pentingnya menghormati keputusan pasien sambil menyediakan semua informasi yang relevan untuk membantu membuat keputusan yang terinformasi.

Menangani potensi stres psikologis yang mungkin dihadapi pasien sebelum dan setelah operasi, termasuk kehilangan fungsi reproduktif.



Dari diskusi kasus-kasus ini, kita melihat bahwa pengelolaan patologi serviks harus holistik, mempertimbangkan faktor medis, psikologis, dan etis. Setiap kasus harus ditangani dengan pendekatan yang disesuaikan, memastikan bahwa pasien mendapatkan perawatan yang komprehensif dan berbasis bukti. Diskusi ini juga menekankan pentingnya pendidikan pasien dan keterlibatan dalam proses pengambilan keputusan mereka, memastikan bahwa mereka merasa didukung dan informasi di setiap tahap pengelolaan penyakit mereka.

## **BAB VI: KESIMPULAN**

### **A. Ringkasan Materi**

Bab-bab sebelumnya telah mendetailkan berbagai aspek patologi serviks, dari skrining, diagnosis, hingga manajemen terapeutik berbasis bukti, dengan penambahan studi kasus yang mendalam untuk memberikan konteks klinis yang relevan. Bab ini merangkum inti dari diskusi tersebut, menyoroti poin-poin kunci, dan memberikan pandangan umum tentang pentingnya pendekatan yang terintegrasi dalam penanganan patologi serviks.

### **B. Skrining dan Diagnosis**

Pendekatan diagnostik untuk patologi serviks melibatkan serangkaian teknik yang berbasis bukti, termasuk skrining rutin melalui Pap smear dan tes HPV. Skrining ini vital karena dapat mendeteksi perubahan sel prakanker sebelum berkembang menjadi kanker invasif. Kolposkopi dan biopsi selanjutnya digunakan untuk investigasi lebih lanjut pada area yang menunjukkan abnormalitas, memastikan diagnosis yang akurat sebelum memulai pengobatan. Pemanfaatan teknologi canggih seperti mikroskopi digital dan pencitraan berbasis fluoresensi telah meningkatkan akurasi dalam evaluasi sel-sel serviks.

### **C. Pengobatan dan Manajemen**

Pengobatan patologi serviks sangat bergantung pada tahap dan jenis patologi yang ditemukan. Lesi prakanker, seperti CIN, seringkali dapat ditangani secara efektif melalui prosedur minimal invasif seperti LEEP atau konisasi, yang telah terbukti mengurangi risiko perkembangan kanker serviks. Untuk kanker serviks yang lebih

lanjut, kombinasi kemoterapi, radioterapi, dan pembedahan menjadi pilihan utama, dengan keputusan terapeutik disesuaikan berdasarkan kebutuhan individu pasien, termasuk pertimbangan fertilitas pada wanita muda.

#### **D. Pencegahan dan Vaksinasi**

Strategi pencegahan melalui vaksinasi HPV merupakan salah satu langkah terpenting dalam mengurangi beban kanker serviks global. Vaksinasi telah terbukti menurunkan prevalensi infeksi HPV tipe berisiko tinggi dan, sebagai konsekuensinya, menurunkan insidens CIN dan kanker serviks. Edukasi tentang kebersihan seksual dan skrining rutin juga penting dalam strategi pencegahan.

#### **E. Peran Multidisiplin dalam Perawatan**

Manajemen patologi serviks menguntungkan dari pendekatan multidisiplin, di mana onkologis ginekologi, radiologis, patologis, dan penyedia perawatan paliatif berkolaborasi untuk menyediakan perawatan yang komprehensif. Pendekatan ini tidak hanya meningkatkan hasil pengobatan tetapi juga memastikan bahwa semua aspek kesehatan pasien, termasuk psikologis dan sosial, diurus dengan baik.

#### **F. Diskusi Interaktif dan Kasus-Kasus**

Studi kasus yang disajikan menyoroti kompleksitas dan tantangan dalam diagnosis dan pengelolaan patologi serviks. Mereka mengilustrasikan pentingnya pendekatan yang disesuaikan, menunjukkan efektivitas intervensi berbasis bukti, dan menekankan perlunya sensitivitas dan komunikasi yang baik dalam diskusi antara pasien dan penyedia layanan kesehatan.

## **G. Implikasi dari pemahaman epitel sel serviks bagi praktik kedokteran**

Pemahaman mendalam tentang epitel sel serviks memiliki implikasi signifikan bagi praktik kedokteran, terutama dalam bidang ginekologi, onkologi, dan perawatan primer. Epitel serviks, sebagai bagian integral dari sistem reproduksi wanita, berperan krusial dalam banyak proses fisiologis dan patologis. Dengan pemahaman yang komprehensif tentang struktur dan fungsi epitel ini, profesional kesehatan dapat lebih efektif dalam mendiagnosis, mencegah, dan mengelola berbagai kondisi yang berhubungan dengan serviks. Berikut adalah beberapa implikasi khusus dari pemahaman ini dalam praktik kedokteran.

### **1. Peningkatan Skrining dan Deteksi Dini**

Pengetahuan tentang karakteristik normal dan patologis epitel sel serviks sangat penting untuk skrining dan deteksi dini kanker serviks dan kondisi prakanker lainnya. Tes Pap smear, yang mengandalkan pengambilan sampel dari epitel serviks untuk mendeteksi displasia sel atau kanker, adalah salah satu alat skrining paling efektif dalam kedokteran modern. Memahami perubahan morfologi sel yang berkaitan dengan kondisi prakanker dan kanker memungkinkan dokter untuk melakukan intervensi lebih awal, sehingga meningkatkan peluang pengobatan yang sukses dan mengurangi mortalitas.

### **2. Perbaikan Pengobatan dan Manajemen**

Dengan pemahaman yang lebih baik tentang epitel sel serviks, pengembangan terapi yang lebih ditargetkan untuk kondisi seperti lesi intraepitelial serviks (CIN) atau kanker serviks menjadi mungkin. Terapi seperti vaksinasi HPV telah

dikembangkan berdasarkan pengetahuan tentang interaksi HPV dengan epitel sel serviks dan telah terbukti sangat efektif dalam mengurangi insidensi kanker serviks. Selanjutnya, penanganan kasus CIN dengan metode seperti LEEP atau konisasi juga didasarkan pada pemahaman tentang distribusi dan kedalaman lesi dalam epitel serviks.

### **3. Pengembangan Pendekatan Terapi Personalisasi**

Penelitian terkini dalam biologi molekuler dan genetika epitel sel serviks membuka jalan untuk terapi yang lebih personalisasi. Misalnya, penelitian yang mengeksplorasi ekspresi genetik dan jalur sinyal dalam sel epitel yang terinfeksi HPV dapat mengarah pada pengembangan terapi yang ditargetkan khusus untuk profil genetik individu. Pendekatan ini berpotensi meningkatkan efektivitas pengobatan dan mengurangi efek samping.

### **4. Edukasi Pasien dan Pencegahan**

Memahami epitel sel serviks tidak hanya penting bagi dokter tetapi juga bagi pasien. Dokter yang berpengetahuan dapat memberikan informasi yang lebih baik kepada pasien tentang pentingnya skrining rutin, vaksinasi HPV, dan tindakan pencegahan lainnya. Edukasi ini sangat penting dalam meningkatkan kesadaran dan partisipasi pasien dalam pengelolaan kesehatan reproduktif mereka sendiri, yang secara langsung berkontribusi pada penurunan angka kejadian dan kematian akibat kanker serviks.

## **5. Implikasi dalam Kebijakan Kesehatan Publik**

Pengetahuan tentang epitel sel serviks juga membantu dalam pembuatan kebijakan kesehatan publik. Data dan bukti yang dikumpulkan dari penelitian epitel ini mendukung pengembangan program skrining yang efektif, kampanye vaksinasi, dan inisiatif edukasi. Implementasi kebijakan ini pada tingkat populasi sangat penting untuk mengurangi beban kesehatan global dari penyakit-penyakit terkait serviks.

## **6. Kolaborasi Multidisipliner dalam Penelitian dan Praktik Klinis**

Studi tentang epitel sel serviks sering melibatkan kolaborasi antar disiplin ilmu, termasuk biologi, genetika, farmakologi, dan onkologi. Kolaborasi ini penting untuk memahami mekanisme penyakit secara komprehensif dan mengembangkan solusi terapeutik inovatif. Praktik ini mencontohkan bagaimana pengetahuan terintegrasi dapat memajukan pengobatan dan sains.

## GLOSARIUM

Berikut adalah daftar istilah yang sering digunakan dalam diktat tentang patologi sel serviks, lengkap dengan definisinya untuk memudahkan pemahaman dan referensinya.

1. **Epitel**

Lapisan sel yang melapisi permukaan dan rongga tubuh, termasuk serviks, berfungsi sebagai penghalang atau permukaan pertukaran.

2. **Serviks**

Bagian bawah rahim yang menghubungkan rahim dengan vagina; juga dikenal sebagai leher rahim.

3. **Pap Smear**

Tes skrining yang mengumpulkan sel dari serviks wanita untuk mendeteksi perubahan seluler yang mungkin menunjukkan kondisi prakanker atau kanker.

4. **Human Papillomavirus (HPV)**

Virus yang menular secara seksual dan dapat menyebabkan infeksi yang terkadang berkembang menjadi kanker serviks.

5. **Displasia**

Pertumbuhan sel abnormal di jaringan tubuh, sering dianggap sebagai tahap awal atau prakanker.

6. **Neoplasia Intraepitelial Serviks (CIN)**

Perubahan sel prakanker di epitel serviks, klasifikasi berdasarkan tingkat kedalaman dan keparahan perubahan sel menjadi CIN 1, CIN 2, dan CIN 3.

7. **LEEP (Loop Electrosurgical Excision Procedure)**

Proses pengangkatan jaringan abnormal dari serviks menggunakan lingkaran kawat beraliran listrik.

## 8. **Adenokarsinoma**

Jenis kanker yang berkembang dari sel-sel kelenjar, termasuk dalam serviks yang berasal dari sel-sel epitel kolumnar.

## 9. **Karsinoma Sel Skuamosa**

Kanker yang paling umum di serviks, berasal dari sel-sel skuamosa pada eksoserviks.

## 10. **Zona Transformasi**

Area di mana epitel skuamosa dan epitel kolumnar bertemu di serviks, sering menjadi lokasi dimulainya lesi prakanker.

## 11. **Kolposkopi**

Pemeriksaan visual yang dilakukan dengan colposcope untuk memeriksa secara detail serviks dan jaringan sekitarnya.

## 12. **Biopsi**

Pengambilan sampel jaringan untuk diperiksa di laboratorium guna mendeteksi perubahan patologis.

## 13. **Histerektomi**

Operasi pengangkatan rahim, kadang termasuk serviks, ovarium, dan tuba falopi, tergantung pada kondisi medis dan alasan pengangkatan.

## 14. **Radioterapi**

Pengobatan kanker menggunakan radiasi berenergi tinggi untuk membunuh sel kanker dan mengurangi tumor.

## 15. **Kemoterapi**

Penggunaan obat-obatan untuk membunuh sel kanker, sering digunakan sebagai bagian dari rencana pengobatan untuk kanker serviks.

## 16. **Vaksinasi HPV**

Pemberian vaksin untuk mencegah infeksi HPV, mengurangi risiko pengembangan lesi prakanker dan kanker serviks.



#### **17. Tes HPV DNA**

Tes untuk mendeteksi keberadaan DNA dari Human Papillomavirus (HPV) di serviks, menentukan infeksi oleh tipe HPV berisiko tinggi.

#### **18. Erosi Serviks**

Kondisi di mana lapisan sel skuamosa serviks terkikis, seringkali terlihat merah dan dapat menyebabkan perdarahan.

#### **19. Skrining**

Proses pengujian untuk mendeteksi penyakit sebelum gejala muncul, bertujuan untuk deteksi dini dan pengobatan lebih efektif.

#### **20. Immunoglobulin A (IgA) Sekretori**

Antibodi yang ditemukan dalam cairan tubuh seperti air mata, air liur, dan lendir, termasuk di serviks, berperan melawan infeksi di permukaan mukosa.

## REFERENSI

- Al-Shami, K., Awadi, S., Khamees, A., Alsheikh, A. M., Al-Sharif, S., Ala' Bereshy, R., Al-Eitan, S. F., Banikhaled, S. H., Al-Qudimat, A. R., Al-Zoubi, R. M., & Al Zoubi, M. S. (2023). Estrogens and the risk of breast cancer: A narrative review of literature. In *Heliyon* (Vol. 9, Issue 9). Elsevier Ltd. <https://doi.org/10.1016/j.heliyon.2023.e20224>
- Anggriani, B., Januar Sitorus, R., Flora, R., Kesehatan Masyarakat, F., Sriwijaya Sumatera Selatan, U., Kebidanan, J., Kesehatan Kementerian Kesehatan, P., & Abstrak, P. (n.d.). PEREMPUAN DAN PENYAKIT KEGANASAN (KANKER PAYUDARA DAN KANKER SERVIKS).
- Ashtarian, H., Mirzabeigi, E., Mahmoodi, E., & Khezeli, M. (n.d.). Knowledge about Cervical Cancer and Pap Smear and the Factors Influencing the Pap test Screening among Women.
- Banks, K. S., James, C. M., Nganwa, D., Heath, J., & Webb, L. (2022). Knowledge and Awareness about Cervical Cancer and Human Papillomavirus among Women Living in Macon County, Alabama. In *Articles Journal of Healthcare, Science and the Humanities: Vol. XII (Issue 1)*.
- Boyle, D. P., & Mccluggage, W. G. (2015). Stratified mucin-producing intraepithelial lesion (SMILE): Report of a case series with associated pathological findings. *Histopathology*, 66(5), 658–663. <https://doi.org/10.1111/his.12498>
- Deodhar, K. K., & RCPATH, D. (n.d.). Challenges in endometrial carcinoma diagnosis.
- Digambiro, R. A. (2023). Pengantar Kanker Serviks, IVA dan Pap Smear (1st ed.). Binarupa Aksara. [www.shopee.co.id/paperplus](http://www.shopee.co.id/paperplus)
- Digambiro, R. A., & Parwanto, E. (2024a). Panduan Prosesing dan Pewarnaan Jaringan Dalam Histopatologi. Lakeisha.
- Digambiro, R. A., & Parwanto, E. (2024b). Pedoman Penelitian kanker (1st ed.). Lakeisha.
- Dizon, D. S. ., & Campos, S. M. . (2011). Dx/Rx. Gynecologic cancer. Jones and Bartlett Publishers.
- Faten Nurjihan, T., Abdul Rahman, T., Rahman, N. A. A., Mohd Shafri, M. A., & Haque, M. (2019). The knowledge, attitude, and practice regarding pap smear, cervical cancer, and human papillomavirus among women attending a mother and child health clinic in Kuantan, Malaysia. *Indian Journal of Medical and Paediatric Oncology*, 40(2), 193–200. [https://doi.org/10.4103/ijmpo.ijmpo\\_199\\_17](https://doi.org/10.4103/ijmpo.ijmpo_199_17)
- Giordano, Antonio., Bovicelli, Alessandro., & Kurman, R. J. . (2007). Molecular pathology of gynecologic cancer. Humana Press.
- Hayat, M. (n.d.). Methods of Cancer Diagnosis, Therapy, and Prognosis, Volume 6. [www.springer.com/series/8172](http://www.springer.com/series/8172)

Hodgson, A., & Park, K. J. (2019). Cervical adenocarcinomas: A heterogeneous group of tumors with variable etiologies and clinical outcomes. *Archives of Pathology and Laboratory Medicine*, 143(1), 34–46. <https://doi.org/10.5858/arpa.2018-0259-RA>

Hui, P. (n.d.). Gestational Trophoblastic Disease: Diagnostic and Molecular Genetic Pathology. <http://www.springer.com/series/7632>

Malloy, C., Jacqueline Sherris, M., & Herdman, C. (2000). HPV DNA Testing: Technical and Programmatic Issues for Cervical Cancer Prevention in Low-Resource Settings.

Mastutik, G., Alia, R., Rahniayu, A., Kurniasari, N., Setijo Rahaju, A., Mustokoweni, S., Patologi Anatomi, D., Kedokteran, F., & Airlangga, U. (n.d.). Gondo Mastutik et al. : Skrining Kanker Serviks dengan Pemeriksaan Pap Smear di Puskesmas Skrining Kanker Serviks dengan Pemeriksaan Pap Smear di Puskesmas Tanah Kali Kedinding Surabaya dan Rumah Sakit Mawadah Mojokerto.

Nakao, Y., Sasaki, A., Obara, T., Abe, S., Furusaki, K., Higaki, M., Yoshimachi, S., & Gotou, T. (2020). Knowledge of Cervical Cancer and Human Papillomavirus among Japanese Women. *Asian Pacific Journal of Cancer Prevention*, 21(12), 3527–3532. <https://doi.org/10.31557/APJCP.2020.21.12.3527>

Nucci, M. R. ., & Oliva, Esther. (2009). *Gynecologic pathology*. Churchill Livingstone/Elsevier.

Ocviyanti, D. (n.d.). Tes Pap, Tes HPV dan Servikografi sebagai Pemeriksaan Triase untuk Tes IVA Positif: Upaya Tindak Lanjut Deteksi Dini Kanker Serviks pada Fasilitas Kesehatan dengan Sumber Daya Terbatas beserta Analisis Sederhana Efektivitas Biayanya.

Parwanto, E., Wratsangka, R., Guyansyah, A., Anggraeni, K., Digambiro, R. A., Tjahyadi, D., Arkeman, H., Widyatama, H. G., Edy, H. J., & Edy, Y. J. (2021). The change of cell biometric and its nucleus on cervical-squamous-epithelial-cell with ga genotype of fas-promoter-670 gene, high-risk human papillomavirus and candida species infection: A case report. *Bali Medical Journal*, 10(1), 74–81. <https://doi.org/10.15562/bmj.v10i1.2138>

Rabban, J. (n.d.). Endocervical Adenocarcinoma Challenges in Classification, Differential Diagnosis and Reporting. Diakses pada: <http://www.ucsfcmep.com/2014/MAP14001A/slides/02%20Rabban%20Endocervical%20Adenocarcinoma%20%20syllabus%20CIAP%202014%20%20RABBAN.pdf>.

Romli, R., Shahabudin, S., Saddki, N., & Mokhtar, N. (n.d.). Cervical cancer and pap smear screening: knowledge, attitude and practice among working women in northern state of Malaysia.

Rossi, P. G., Carozzi, F., Collina, G., Confortini, M., Dalla Palma, P., De Lillo, M., Del Mistro, A., Ghiringhello, B., Gillio-Tos, A., Maioli, P., Pellegrini, A., Schiboni, M. L., Segnan, N., Zaffina, L. M. T., Zorzi, M., Ronco, G., Mari, D., Giubilato, P., De Marco, L.,

Cuzick, J. (2012). HPV testing is an efficient management choice for women with inadequate liquid-based cytology in cervical cancer screening. *American Journal of Clinical Pathology*, 138(1), 65–71. <https://doi.org/10.1309/AJCP6J2OEFOYTRFD>

Rushton, D. I. (1981). Examination of products of conception from previable human pregnancies. In *J Clin Pathol* (Vol. 34).

Samuel, Arifuddin, S., Lotisna, D., Cangara, M. H., & Hamid, F. (2023). Association between Human Papilloma Virus (HPV) genotype and mutant protein 53 (p53) expression in cervical cancer. *Bali Medical Journal*, 12(3), 2674–2680. <https://doi.org/10.15562/bmj.v12i3.4676>

Sangrajrang, S., Laowahutanont, P., Wongsena, M., Muwonge, R., Karalak, A., Imsamran, W., Senkomago, V., & Sankaranarayanan, R. (2017). Comparative accuracy of Pap smear and HPV screening in Ubon Ratchathani in Thailand. *Papillomavirus Research*, 3, 30–35. <https://doi.org/10.1016/j.pvr.2016.12.004>

Saputro, S. J. (n.d.). Sitologi dan genotip 16 dan 18 human papilloma virus pada wanita pekerja seks komersial di makassar cervical cytology and hpv genotype type 16 and 18 infection in female commercial sex workers in makassar.

Schwock, J., Ko, H. M., Dubé, V., Rouzbahman, M., Cesari, M., Ghorab, Z., & Geddie, W. R. (2016). Stratified Mucin-Producing Intraepithelial Lesion of the Cervix: Subtle Features Not to Be Missed. *Acta Cytologica*, 60(3), 225–231. <https://doi.org/10.1159/000447940>

Shrestha, P. (2014). Knowledge, Attitude, and Practice regarding Pap Smear Test among Women in Ward no. 14, Dharan.

Thippeveeranna, C., Mohan, S. S., Singh, L. R., & Singh, N. N. (2013). Knowledge, attitude and practice of the pap smear as a screening procedure among nurses in a tertiary hospital in North Eastern India. *Asian Pacific Journal of Cancer Prevention*, 14(2), 849–852. <https://doi.org/10.7314/APJCP.2013.14.2.849>

Winarto, H., Dorothea, M., Winarno, A. S., Ibrahim, N. A. A., Putri, Y. M., Purbadi, S., Kusuma, F., Utami, T. W., & Nuryanto, K. H. (2022). Knowledge, Attitude, and Practice on Cervical Cancer and HPV Vaccination among Medical Students in Jakarta, Indonesia: A Cross-Sectional Study. *Open Access Macedonian Journal of Medical Sciences*, 10(E), 1221–1226. <https://doi.org/10.3889/oamjms.2022.8939>